

## Gebelikte Adneksiyel Kitleye Yaklaşım: 27 Olgunun Analizi Ve Literatürün Gözden Geçirilmesi

Samet Topuz, Ahmet Cem İyibozkurt, Süleyman Engin Akhan, Sinan Berkman, Ergin Bengisu

İstanbul Üniversitesi, İstanbul Tıp Fakültesi, Kadın Hastalıkları Ve Doğum Anabilim Dalı, İstanbul

**Yazışma Adresi :** Erzurum Sitesi Palandöken Sok. Yazıcı Apt. 14/1 Daire 4 Altunizade Üsküdar İstanbul, Türkiye

**Tel:** 0532 563 75 97 **e-mail:** samettopuz@yahoo.com

### ÖZET :

Gebelikte adneksiyel kitle görülme sıklığı %1 civarındadır. Bunların çoğu ilk trimesterde görülen korpus luteum ve fizyolojik folikül kistleridir. Yüzde doksanı gebeliğin 2. trimesterinde kaybolurlar. Persiste eden kistlerde torsiyon, rüptür gibi komplikasyon çıkarma olasılığı % 25 civarındadır. Malignite görülme olasılığı ise %2-5 arasındadır. Komplikasyon çıkaracağı düşünülen veya malignite riski yüksek kitlelere cerrahi yapmak mantıklı gözükmemektedir, diğer kitleler konzervatif izlenebilir. Elektif cerrahi için uygun hafta gebeliğin 16-18 haftalarıdır. Gebelik ve adneksiyel kitleye cerrahi yaklaşımda geleneksel yöntem laparatomidir. Ancak laparoskopik girişim belli kurallara uyulursa, uygun bir yöntem olabilir. Gebelikte görülen over kanserlerinin çoğu germ hücreli tümörlerdir bu olgularda konzervatif cerrahi uygulanabilir. Bu yazıda gebelikte görülen adneksiyel kitleye yaklaşım tanıda karşılaşılan güçlükler, tedavi yöntemi ve zamanlamasından bahsedilmiş, ayrıca kliniğimizde gebelikte saptadığımız 27 adneksiyel kitlenin analizi literatür eşliğinde yapılmıştır.

**Açıklama:** Adneksiyel kitle, gebelik, yönetim

### SUMMARY :

The incidence of adnexal masses in pregnancy is approximately 1%. Most of them are corpus luteum and benign physiological cysts seen in first trimester. 90% of these cysts are resolved spontaneously in the second trimester. The rate of complication such as torsion and rupture in persisted cysts is about 25%. The risk of malignancy is between 2-5%. It is reasonable to perform surgery in cysts with high risk of malignancy or in cysts susceptible to complication, other masses can be treated conservatively. Suitable time for surgery is between 16th and 18th weeks of gestation. The traditional method of management of adnexal masses in pregnancy is laparotomy but in certain conditions laparoscopy can be performed. Most of the ovarian cancers detected in pregnancy are germ cell tumors and these can be operated conservatively. In this paper management of adnexal masses in pregnancy, difficulties in diagnosis, treatment methods and timing were mentioned. Besides that, 27 adnexal masses diagnosed during pregnancy in our clinic were analyzed under the view of the literature.

The incidence of adnexal masses in pregnancy is approximately 1%. Most of them are corpus luteum and benign physiological cysts seen in first trimester. 90% of these cysts are resolved spontaneously in the second trimester. The rate of complication such as torsion and rupture in persisted cysts is about 25%. The risk of malignancy is between 2-5%. It is reasonable to perform surgery in cysts with high risk of malignancy or in cysts susceptible to complication, other masses can be treated conservatively. Suitable time for surgery is between 16th and 18th weeks of gestation. The traditional method of management of adnexal masses in pregnancy is laparotomy but in certain conditions laparoscopy can be performed. Most of the ovarian cancers detected in pregnancy are germ cell tumors and these can be operated conservatively. In this paper management of adnexal masses in pregnancy, difficulties in diagnosis, treatment methods and timing were mentioned. Besides that, 27 adnexal masses diagnosed during pregnancy in our clinic were analyzed under the view of the literature.

**Keywords:** Adnexal masses, pregnancy, management

### SIKLIK

Gebelikte adnekslerde kitle görülme sıklığı 81 canlı doğumda 1 ile 2500 canlı doğumda 1 oranı arasında değişmektedir (1,2). Ultrasonografinin gebelik muayenelerinde rutin kullanıma girmesi ile bu oran 100 gebelikte 1'e kadar yükselmiştir (3,4). Gebelikte görülen adneksiyel kitlelerin çoğu 1. trimesterde görülen fonksiyonel folikül kistleri veya korpus luteum kistleridir, bunların çoğu 2. trimesterde spontan kaybolurlar. Bu nedenle gebelikte adneksiyel kitle dediğimiz zaman; 5 cm veya üzerinde, 2. trimester ve sonrası devam eden basit veya

kompleks adneksiyel kitleler anlaşılmalıdır. Bu tarife uygun adneksiyel kitle 600 gebelikte bir görülür (5). Yapılan araştırmalarda bu kitleler arasında en sık rastlanılanı dermoid kistler olup bunları seröz ve musinöz kistadenomlar takip etmektedir (**tablo 1**) (5). İstanbul Tıp Fakültesi Kadın Hastalıkları ve Doğum Anabilim Dalı'nda 1995-2005 yılları arasında histolojik tanısı yapılmış 27 gebelikte adneksiyel kitle olgusunun dökümü **tablo II**'de görülmektedir. Bu yıllar arasında kliniğimizde 26.327 doğum olmuştur. Bunların 580 tanesi

1000 gr.'ın altında ölü doğumlardır. Buna göre anabilim dalımızda 25.747 canlı doğuma karşın 29 adneksiyel kitle, diğer bir deyişle 887 canlı doğumda 1 adneksiyel kitle, 12.873 canlı doğumda bir malign over tümörü tespit edilmiştir.

**Tablo I.** Gebelikte sık rastlanan adneksiyel kitlelerin dağılımı

Histoloji	N	%
Dermoid kist	109	55,6
Seröz, musinöz kistadenom	47	23,9
Endometrioma	18	9,1
Fibroid	16	8,1
Malign	6	3

**Tablo II .** İstanbul Üniversitesi İstanbul Tıp Fakültesi Kadın Hastalıkları ve Doğum Anabilim Dalında 1995-2005 yılları arasında gebelikte tespit edilen adneksiyel kitlelerin histolojik tanıları

Histoloji	N	%
Dermoid kist	15	55,5
Fibroma tekoma	3	11,1
Seröz kistadenom	2	7,4
Musinöz kistadenom	3	11,1
Endometrioma	2	7,4
Malign (Ic disgerminom)(Ic musinöz kistadenokarsinom)	2	7,4
Toplam	27	100

Gebelikte tespit edilen adneksiyel kitlelerin sadece %2 ile %6'sı malign over tümörleridir. Gebelikte over kanseri oranı 12000 ile 25000 gebelikte bir arasında bildirilmektedir (6,7). Bu konuda son yıllarda yapılan en geniş araştırma 1989 yılında Dgani (8) tarafından yayınlanmıştır. Araştırmacı 25 yılda İsrail'de tespit edilmiş 23 over tümörü bildirmiş ve İsrail'de 14 yaş üzerindeki tüm kadınlarda gebelikte malign over tümörü görülme oranını 1 milyonda 1.2 olarak vermiştir. Araştırmacının bulguları **tablo III** 'tedir.

**Tablo III.** Gebelikte görülen over tümörleri, Dgani (8)

Histolojik bulgu	N	%
Seröz kistadenoma	4	17,4
Borderline seröz tümör	6	26,2
Musinöz kistadenoma	3	13,0
Borderline musinöz tümör	2	8,7
Disgerminoma	4	17,4
Granulosa hücreli tumor	3	13,0
Diferansiye olmamış	1	4,3

Araştırmacıların olgularının içinde hiç invazif epitelial over tümörü yoktur, hatta 23

olgunun 7'i (%30.4) seröz ve musinöz kistadenomlardan oluşmaktadır. Diğer epitelial over tümörleri ise borderline seröz ve musinöz tümörlerdir. Gebelikte invazif epitelial over tümörü görülme olasılığı çok nadirdir.

## TANIDA KARŞILAŞILAN GÜÇLÜKLER

Ultrasonografinin rutin kullanıma girmesinden evvel gebelikte adneksiyel kitle tanısı genellikle sezaryen sırasında, nadiren adneksiyel kitlenin torsiyon rüptür veya kanama gibi bir komplikasyonla kendini göstermesi ile konulmaktaydı. Bugün olguların büyük bir çoğunluğu gebelik muayenelerinde rutin ultrasonografi tetkikinde teşhis edilmektedir. Bu durum ortaya şu sonucu çıkarmaktadır. Tesadüfen tespit edilmiş, hiçbir semptom vermeyen bu kitlelere müdahale yapalım mı, ne zaman yapalım, yapacağımız müdahalenin gebeliğe olumsuz etkisi olur mu? Bu soruların cevaplarını yazının tedavi bölümünde cevaplamaya çalışacağız. Adneksiyel kitlelerin teşhisinde kullanılan diğer yardımcı yöntemler, renkli Doppler ultrasonografi, MR görüntüleme ve tümör markerleridir. Wheeler ve Fleischer (9) renkli Dopplerin adneksiyel kitlelerin malignite ayırımında önemli olabileceğini ifade etmişlerdir. Ancak düşük pulsatilite indeksi ve düşük impedansın gebelikte yalancı pozitiflik oranını artırdığını bildirmişlerdir. Magnetik rezonans görüntüleme (MRG) yöntemi gebelikte kullanılabilen bir yöntemdir. Curtis (10) USG de şüpheli gördükleri 5 olguda MR görüntüleri ile operasyondan vazgeçtiklerini bildirmişlerdir. Gebelikte tümör belirteçlerinin tanıda kullanılması güvenli değildir. CA-125, LDH, AFP, b-HCG gibi belirteçler gebelikte fizyolojik olarak yükselmekte ve tanı değerlerini yitirmektedir. CA-125 I. trimesterde 1250 U/ml 'ye kadar yükselebilir. II. trimesterde inişe geçerek miyada 35 u/ml seviyelerine düşer. Dolayısıyla CA-125 in birinci trimesterde kullanılması anlamlı değildir, ancak ikinci ve üçüncü trimesterde yükselmeleri anlamlı olabilir. LDH değerleri gebelikte çok az yükselir ancak preeklampsi ve HELLP sendromunda ani yükselme gösterir. LDH değerleri preeklampsi ve HELLP sendromu yokluğunda disgerminom tanısı için kıymetlidir. AFP ve b-HCG düzeylerine ise gebelikte tümör belirleyici olarak güvenilmez (11).

## TEDAVİ

Gebelikte teşhis edilen adneksiyel kitlenin tedavisi; kitlenin cerrahi olarak çıkarılmasıdır. Bunu altında yatan mantık olası bir malign tümörü ekarte etmek, torsiyon, rüptür, infeksiyon gibi ortaya çıkabilecek akut komplikasyonları önceden önlemektir (11). O zaman şu sorulara cevap bulmak gerekmektedir.

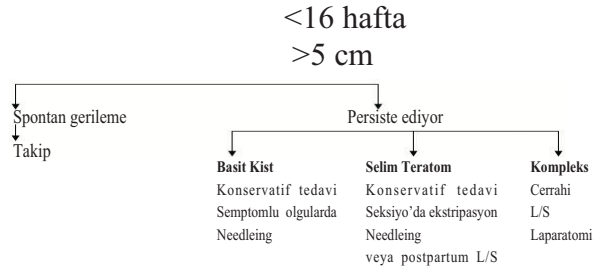
a)Gebelikte görülen adneksiyel kitlelerde ne oranda malignite görülür?

b) Bu kitlelerin ileride akut komplikasyon çıkarma olasılığı nedir?

Bromley (12) birinci sorunun cevabını, 125 gebelik ve adneksiyel kitle olgusunda %0.8, Hogston (13 ) ise 137 olguda %0.5 olarak vermiştir. Kitleler daha ayrıntılı incelenirse, ultrason bulgularına göre malignite kriterleri taşıyan adneksiyel kitlelerde bu oran, Bromley'e göre (12) %7, Hess'e göre (1) %2, Whitecar'e göre (14) ise %5'tir. Bu nedenle ultrasonografi kompleks yapı gösteren adneksiyel kitlelerde bile, eğer kitle büyümüyor, stabil kalıyorsa kitlenin ekstripsiyonunu sezaryen zamanına bırakmak akılcı bir yaklaşım olarak görülmektedir (15).

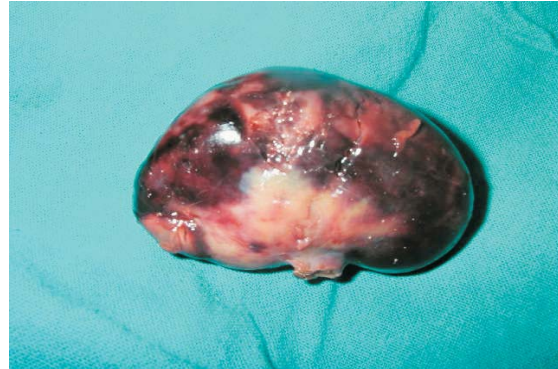
İkinci cevap aranacak soru ise gebelikte tespit edilen adneksiyel kitlelerin ne oranda akut semptomlara ve acil girişime neden olacaklarıdır. Hess (1) bu oranı 54 gebelik ve adneksiyel kitle olgusunda 15 (%27.7) olarak vermiştir. Struyk (16) 90 olguda %12 torsiyon, %9 kist rüptürü olmak üzere toplam %21 olguya acil müdahale gerektiğini bildirmiştir. Gerek Hess gerekse Struyk acil ameliyata alınan olgularda geç düşük ve erken doğum oranlarının elektif ameliyata alınanlara göre daha fazla olduğunu bildirmişler ve özellikle 10 cm üzerindeki sebat eden kompleks yapı adneksiyel kitlelerin 16-18 gebelik haftalarında elektif olarak çıkarılmasını önermişlerdir. Bu haftalarda fizyolojik kistlerin çoğunluğu geriler ve spontan düşük, erken doğum riski çok azalır. Kliniğimiz bu konuda Platek (3) tarafından uygulanan algoritmaya kısmen bağlı kalmaktadır.

Gebelikte adneksiyel kitleye yaklaşım (Platek ve ark. (3)) Basit veya kompleks yapı adneksiyel kitle

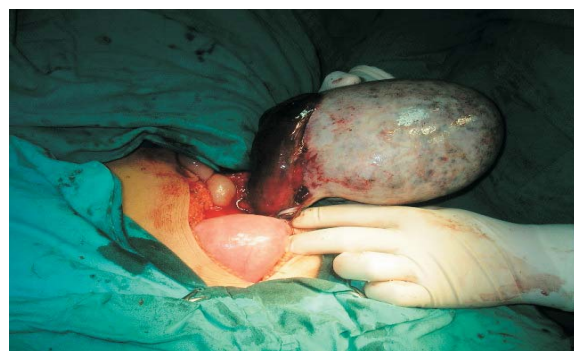

Anabilim dalımızda kompleks kitlelere yaklaşımda biz biraz daha konservatif kalıyoruz. Bunlarda malign bir tümör çıkma olasılığının %2-7 oranında olduğunu düşünerek büyümeye devam eden veya kuvvetli malignite kriterleri taşıyan kitlelere gebelik esnasında müdahale ediyoruz. Kliniğimizde tedavi edilen 28 gebelik ve adneksiyel kitle olgusunun 7 tanesi akut batın ve torsiyon nedeni ile opere olmuş 18 tanesi sezaryen sırasında ekstripe edilmiş, geri kalan 3 tanesine de elektif operasyon yapılmıştır. Yedi acil opere olan olgudan 2 tanesi dermoid kist torsiyonu, 2 tanesi endometrioma rüptürü, 1 torsiyon tekoma (**resim 1**), 1 torsiyone müsinoz kistadenom (**resim 2**), 1 torsiyone müsinoz adenokarsinom idi.

**Resim 1:** Torsiyone tekoma



**Resim 2:** Torsiyone müsinoz kistadenom



Akut ve torsiyon nedeni ile opere olan olguların ortalama gebelik haftaları 15.7+8.8 olup bunlardan üçünün gebeliği abortus veya erken doğuma sonuçlanmıştır, 4 hastanın gebeliği başarı ile devam etmiş ve canlı çocuk doğurmuşlardır. Sezaryen olanlarda ise ortalama gebelik haftası 33.4+8.4 olup bu olgularda fetus kaybımız yoktur. Bizim bulgularımızda da gebelik ve adneksiyel kitlesi olan olgularda acil olgu oranı %25 e çıkmaktadır ve bunlarda gebelik kaybı oranımız % 42'dir. Bu olgulara elektif operasyon yaparak kaç fetusun hayatını kurtarabiliriz? Bu sorunun cevabını verebilmek için yeterli veri bulunmamaktadır. Farklı kliniklerin olgu sunumları ile bu sorunun cevabını bulmak imkansızdır, ancak bütün olguların toplandığı bir merkezde yapılacak istatistiksel çalışmalar bu konuyu aydınlatılabilir.

## LAPARATOMİ Mİ LAPAROSKOPİ Mİ?

Gebelikte adneksiyel kitlelere cerrahi girişimde geleneksel yol laparatomidir. Ancak son 20 yılda laparoskopinin cerrahinin tüm branşlarında yaygın kullanılmaya başlanması gebelikte bu tedavi yönteminin kullanılmasını da gündeme getirmiştir (17). Laparotomi yaklaşımı pfannenstiel insizyonu ile mi yoksa median insizyonla mı yapılmalıdır? Eğer malignite şüphesi ile yapılıyorsa median insizyon tercih edilmelidir. Selim düşünülen olgularda ise pfannenstiel insizyon daha pratiktir. Ancak gebelik ilerledikçe büyüyen uterusla beraber batının üst kısımlarına yükselen bir adneksiyel kitleye de bu insizyonla ulaşmanın güçlüğü de akılda bulundurulmalıdır. Selim olgularda torsiyon, kist rüptürü gibi muhtemel komplikasyonları önlemek için yapılan elektif operasyonlarda laparotomi daha akılcı yöntem gibi görülmektedir (18). Gebelikte laparoskopinin başlıca sakıncaları; görmeden girilen trokarın uterusu zedelemesi, karbondioksit pnömoperitoneumunun uterus dolaşımını azaltması ve fetal asidoza sebep olması, laparotomi esnasında kistin patlaması ve özellikle dermoid kistlerde kimyasal peritonite sebep olmasıdır (11). Trokar zedelenmesi açık laparotomi tekniği ile giderilmiştir. Kist rüptürünün etkisine gelince, Parker ve ark. (19) 12 laparoskopik dermoid kist

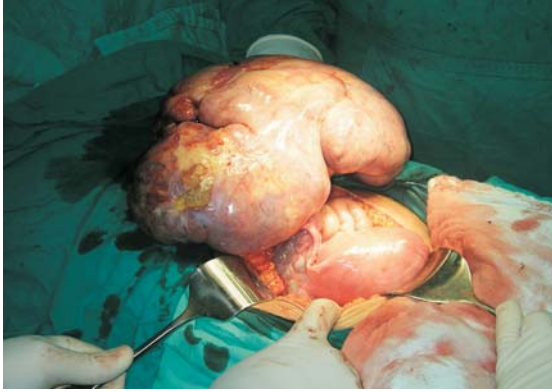ekstripsiyonunda kist rüptürü oranını %93 vermişler ve hiçbir kimyasal peritonit belirtisi veya maternal komplikasyon olmadığını bildirmişlerdir. Karbondioksit pnömoperitoneumunun yaratacağı sakıncalara gelince bu konudaki en büyük araştırma Ready ve ark.'dan (20) gelmektedir. 192 cerrahin gebelerde yaptıkları 413 laparotomi cerrahisinin sonuçlarında karbondioksit pnömoperitoneumunun bir sakınca yaratmadığı sonucuna varılmıştır. Bu cerrahilerin çoğu gebelikte kolesistektomi ve jinekolojik olmayan diğer patolojiler için yapılmıştır. Son yıllarda gebelikte adneksiyel kitleye laparoskopik cerrahi girişim konusunda oldukça fazla makale yayınlanmıştır. Daniel Dargent'ın grubundan Mathevet (17) 48 laparoskopik girişimde bir fetus kaybı olduğunu, sadece iki olguda laparotomiye dönüldüğünü bildirmiştir. Yuen ve ark. (21) ise 67 olguluk serilerinde iki olguda laparotomiye dönme gereksinimi duyulduğunu, ve bir olguda erken doğum ve fetus kaybı olduğunu bildirmişlerdir. Bizim olgularımızda 7 acil olgudan birine laparoskopik girişim yapılmış ve hiçbir sorunla karşılaşılmamıştır.

## GEBELİK VE OVER KANSERİNDE TEDAVİ

Yukarıda da belirtildiği gibi gebelikte over kanseri görülme insidansı 1/18000-1/25000 arasındadır (22). Kanserlerin çoğu germ hücreli over tümörleri, borderline over tümörleri ve nadiren seks-kord stromal tümörlerdir. Bu tümörlerin çoğu evre I'dedir, bundan dolayı konservatif tedavi yeterli olmaktadır. Ancak invazif epitelial over tümörlerinde durum daha farklıdır ve cerrahi karar vermekte zorlanmaktadır. Malign over tümörü şüphesi olan olgularda operasyon mümkünse 2. trimesterde yapılmalıdır ve median insizyon kullanılmalıdır. Frozen section şarttır. Borderline over tümörleri germ hücreli ve seks kord stromal hücreli tümörlerde tek taraflı salpingooforektomi, aynı tarafta pelvik ve paraaortik lenfadenektomi yapılmalı, ilaveten omentektomi, batın yıkantı sıvısının alınması, periton biyopsileri özellikle müsinöz tümörlerde appendektomi yapılması gerekmektedir. Seröz tümörler hariç

diğerlerinde bilateral olma olasılığı az olduğu için diğer overde makroskopik şüpheli bir oluşum yoksa biyopsi almaya gerek yoktur. Serimizde gebelikte saptadığımız bir disgerminom (**resim 3**) olgusu vardı.

**Resim 3:** Disgerminom



26 yaşındaki hastamız 34 haftalık iken vaginal preterm doğum yaptı. Lohusalıkta unilateral ooforektomi ve cerrahi evreleme yapıldı. Evre I C tanısı konulan hastaya geçici renal yetmezliği olduğu için radyoterapinin nefrotoksik etkilerinden kaçınmak için over transpozizyonu yapılarak pelvik radyoterapi yapıldı. İnvazif epitelial over tümörlerinde durum farklıdır. Bu tümörlerin gebelikte görülme olasılıkları çok nadir olmakla beraber görüldüklerinde genellikle ileri evre tümörlerdir, özellikle seröz tümörler bilateraldir ve çok çabuk intraperitoneal metastazlar yaparlar. Erken gebelik haftasında olan ileri evre olgularda TAH+BSO+ debulking cerrahi yapmak gerekir. Özellikle çok istenen ve viabilite sınırlarına yakın gebelik haftalarında gebeliğin korunması bakımından konservatif kalmabilir, debulking cerrahi fazla agresif olmamak üzere yapılabilir. Adjuvan tedavi gerekiyorsa kemoterapiye başlanır ve çocuk viabilite sınırlarına gelince sectio yapıp cerrahi tamamlanmalıdır. Bu tedavi yöntemi gebelikte sitostatik tedavinin kullanılabilirliği sorusunu akla getirmektedir. Bizim bir invaziv epitelyal over tümörü olgumuz vardı. 24 yaşındaki hasta, 16 haftalık gebeydi. Torsiyone over tümörü nedeni ile laparotomi yapıldı. Histolojik sonucun 1C müsinoz adeno karsinom gelmesi üzerine 19. gebelik haftasında TAH+BSO ve evreleme cerrahisi yapıldı.

## GEBELİKTE KEMOTERAPİ

Over kanserlerinde kullanılan sitostatik ajanların çoğu gebelikte kullanımı açısından C-D kategorisinde olan ilaçlardır. Sitostatik ajanların 1. trimesterde kullanılması konjenital malformasyon oranını artırmaktadır. Gebelikte kemoterapötik kullanılması ile ilgili araştırmaların çoğu lenfoma ve lösemide kullanılan ajanlarla yapılan araştırmalardır. Reynoso ve ark. (23) 50 olguda 2. ve 3. trimesterde kullanılan kemoterapötik ajanların konjenital malformasyonu artırmadığı ancak prematür doğum, düşük doğum tartısı, fetal ve neonatal miyelosüpresyon gibi bazı komplikasyonlara neden olduğunu bildirmişlerdir. Over tümörlerinde kemoterapötik ajanların kullanılmasına gelince; germ hücreli over tümörlerinde evre Ia disgerminom ve evre Ia grad I malign teratomlar hariç hepsinde kemoterapi endikasyonu vardır. Ancak gebelikte en sık görülen malign over tümörü disgerminomdur ve evresi genellikle Ia'dadır, bu nedenle adjuvan kemoterapiye ihtiyaç görülmez. İleri evrelerde disgerminomlarda BEP (bleomisin, etoposid, sisplatin) non disgerminoma olan germ hücreli tümörlerde VAC (vinkristin, adriamisin, sisplatin) veya PVB (sisplatin, vinkristin, bleomisin) kombinasyonlarından birisi kullanılabilir. Karlen (24) 27 gebelik ve disgerminoma olgusunu tekrar gözden geçirmiş, tümör çapını ortalama 25 cm. vermiş, olguların %25'inde fetus kaybı bildirmiştir. İnvazif epitelial over tümörlerinde en etkili kemoterapötik ajanlar sisplatin, karboplatin, siklofosfamid ve paclitakseldir. Bunlardan sisplatin ve siklofosfamid eski ilaçlardır, karboplatin ve paclitaksel yeni ilaçlardır ve gebelikte kullanımı konusunda yeterince deneyim yoktur.

Gebelikte invazif epitelial over kanseri olup kemoterapötik ajan kullanan toplam 7 olgu vardır. Bir olgu Türkiye'den Bayhan ve ark.'na aittir (25). 3 olguda gebelikte sisplatin ve siklofosfamid kullanılmıştır, neonatal herhangi bir problemle karşılaşmamıştır. Henderson (26) ve Otton (27) sisplatinin ototoksitesisi nedeni ile karboplatin kullanmışlar ve herhangi bir sorunla karşılaşmamışlardır. Gebelikte paclitakselin

ileri gebelik haftalarında kullanılması ile ilgili fetusta herhangi bir yan etki bildirilmemiştir. Yine taksan kullanılmış 2. trimesterde fetusların sorunsuz doğurtulduğu bildirilmiştir (11).

## SONUÇLAR

1. Gebelikte adneksiyel kitle görülme sıklığı 1/100 civarındadır. Bunların çoğu ilk trimesterde görülen korpus luteum ve fizyolojik folikül kistleridir. % 90'ı gebeliğin 2. trimesterinde kaybolurlar. Gerçek anlamda gebelik ve adneksiyel kitle, gebeliğin 2. trimesterinden sonra devam eden, 5 cm. üstündeki kistik, solid veya kompleks kitlelerdir. Bunların görülme olasılığı 1/600'dür.

2. Gebelikte görülen adenksiyel kitlelerin torsiyon, rüptür gibi komplikasyon çıkarma olasılığı % 25 civarındadır. Malignite görülme olasılığı ise %2-5 arasındadır.

3. Akut batın nedeniyle müdahale edilen gebelik ve adneksiyel kitle olgularında fetus kaybı ve erken doğum olasılığı % 25 oranındadır. Elektif cerrahi ile bu olasılık yarıya düşürülebilir. Bu nedenle, komplikasyon çıkaracağı düşünülen solid veya kompleks kitlelere elektif cerrahi yapmak mantıklı görülmektedir.

4. Cerrahi girişim için en uygun zaman 16-18. gebelik haftalarıdır.

5. Gebelik ve adneksiyel kitleye cerrahi yaklaşımda geleneksel yöntem laparatomidir. Ancak laparoskopik girişim belli kurallara uyulursa, uygun bir yöntem olabilir. Malignite şüphesi olan olgularda ise laparatominin yeri tartışılmazdır.

6. Gebelikte görülen over kanserlerinin çoğu germ hücreli tümörler veya düşüm malign potansiyelli epitelyal tümörlerdir. Bunlar çoğunlukla tek taraflıdır. Bu nedenle tek taraflı oofektomi ve cerrahi evreleme çoğu kez yeterli olmaktadır. Çok istenen gebeliklerde ileri evre tümörlerde sitostatik ajan kullanımı 2. trimester ve sonrasında güvenli görülmektedir. Ancak bu konuda daha çok bilgi birikimine ihtiyaç vardır.

## KAYNAKLAR

1. Hess LW, Peaceman A, Obrien WF, Winkel CA, Cruikshank DP, Morris JC. Adnexal mass occuring with intrauterine pregnancy. *Am J Obstet Gynecol* 1988; 158: 102-109.

2. Kumari I, Kaur S, Mohan H, Huria A. Adnexal masses in pregnancy: a 5-year review. *Aust N Z J Obstet Gynaecol.* 2006 Feb;46(1):52-54.

3. Platek DN, Henderson CE, Goldberg GL. The management of a persistent adnexal mass in pregnancy. *Am J Obstet Gynecol* 1995; 173: 1236-1241.

4. Thanton C, Wells M,. Ovarian cyst in pregnancy. *Obstet Gynecol* 1987; 69: 717-719.

5. Kohler MF. The adnexal mass in pregnancy. *Postgrad Obstet Gynecol* 1994;14: 1-4.

6. Liu JR, Lilja JF, Johnson C. Adnexal masses and ovarian cancers in pregnancy, In: Trimble EL, Trimble CL, ed. *Cancer Obstetrics and Gynecology*, Philadelphia, Lippincott Williams & Wilkins, 1999:239

7. Chittacharoen A, Wanqpusayavisut A, O-Prasertsawat P Adnexal masses in pregnancy. *J Med Assoc Thai.* 2005 Oct;88 Suppl 2:S37-40.

8. Dgani R, Schwartz Z, Atar E, Zosme A, Lancel A. Ovarian cancer during pregnancy. *Gynecol Oncol* 1989; 33: 326-329.

9. Wheler TC, Fleischer AC. Complex adnexal mass in pregnancy, predictive value of color doppler sonography. *J Ultrasound Med*, 1997; 16: 425-428.

10. Curtis M, Hopkins MP, Zarlingo T, Martino C. Magnetic resonance imaging to avoid laparotomy in pregnancy. *Obstet Gynecol* 1993; 82: 833-836.

11. Bahador A, Lowe MP, Cheng J, Roman LD. Gynecologic cancer in pregnancy, In: Gerhenson DM, Mc Guire WP, ed. *Gynecologic cancer controversies in management*, Philadelphia Elsevier 1994:921

12. Bromley B, Benacerraf B. Adnexal masses during pregnancy. *J Ultrasound Med.* 1997 Jul;16(7):447-52.

13. Hogston P, Lilford RJ. Ultrasound study of ovarian cysts in pregnancy, prevalence and significance. *Br J Obstet Gynecol* 1986; 83: 625-628.
14. Whitecar MP, Turner S, Higby MK. Adnexal masses in pregnancy: A review of 130 cases undergoing surgical management. *Am J Obstet Gynecol* 1999 Jul;181(1):19-24.
15. Schmeler KM, Mayo-Smith WW, Peipert JF, Weitsen S, Manuel MD, Gordinier ME. Adnexal masses in pregnancy: surgery compared with observation. *Obstet Gynecol* 2005 May;105(5 Pt 1):1098-1103.
16. Struyk AP, Treffers PE. Ovarian tumors in pregnancy. *Acta Obstet Gynecol Scand* 1984;63(5):421-4.
17. Mathevet P, Nessah K, Dargent D, Mellier G. Laparoscopic management of adnexal masses in pregnancy: a case series. *Eur J Obstet Gynecol Reprod Biol.* 2003 Jun 10;108(2):217-222.
18. Ribic-Pucelj M, Kobal B, Peternejl-Marinsek S. Surgical treatment of adnexal masses in pregnancy: indications, surgical approach and pregnancy outcome. *J Reprod M.* 2007 Apr;52(4):273-9.
19. Parker WH, Childres JM, Canis M. Laparoscopic management of benign cystic teratomas during pregnancy. *Am J Obstet Gynecol*, 1996 May;174(5):1499-501.
20. Ready MB, Galon HL, Richards WE. Laparoscopy during pregnancy: a survey of laparo-endoscopic surgens. *J Reprod Med* 1997; 42: 33-36.
21. Yuen PM, Ng PS, Leung PL, Rogers PS. Outcome in laparoscopic management of persistent adnexal masses during the second trimester of pregnancy. *Surg Endosc.* 2004 Sep;18(9):1354-7. Epub 2004 May 28
22. Liu JR, Lilja JF, Johnson C. Adnexal masses and ovarian cancers in pregnancy, In: Trimble EL, Trimble CL, ed. *Cancer Obstetrics and Gynecology*, Philadelphia, Lippincott Williams & Wilkins, 1999:239
23. Reynosa EE, Sheperd FA, Messner HA. Acute leukemia in pregnancy. The Toronto Leukemia Study Group experience with long-term follow-up of children exposed in utero to chemotherapeutic agents. *J Clin Oncol.* 1987 Jul;5(7):1098-106..
24. Karlen JR Akbari A, Cook WA. Dysgerminoma associated with pregnancy. *Obstet Gynecol.* 1979 Mar;53(3):330-5.
25. Bayhan G, Aban M, Yayla M. Cis-platinum combination chemotherapy during pregnancy for mucinous cystadenocarcinoma of the ovary. *Eur J Gynaecol Oncol.* 1999;20(3):231-2.
26. Henderson CE, Giovanni E, Garfunkel D. Platinum chemotherapy during pregnancy for serous cystadenocarcinoma of the ovary. *Gynecol Oncol.* 1993 Apr;49(1):92-4.
27. Otton G, Higgins S, Phillips KA. A case of early stage epithelial ovarian cancer in pregnancy. *Int J Gynecol Cancer.* 2001 Sep-Oct;11(5):413-7.