

# Prenatal Tanısı Konulan Bir İzole Aberran Sağ Subklavian Arter (ARSA) Vakası ve Literatürün Tartışılması

Gazi Yildirim, Rukset Attar, Nilüfer Çetinkaya, Cem Fıçıcıoğlu, Narter Yeşildağlar

Yeditepe Üniversitesi Hastanesi, Kadın Hastalıkları Ve Doğum A.d.

**Yazışma Adresi :** Barbaros Mah. Dereboyu Cad. Up Hill Court Sitesi. B-b4. Daire: 109. Kadıköy 34746  
İSTANBUL – Türkiye

**Tel:** 02165784200 **Cep:** 05324301513 **e-mail:** gaziyildirim@gmail.com

## ÖZET:

Down sendromu, birçok belirticiyle prenatal dönemde tanısı konulabilen bir durumdur. Aberran sağ subklavian arter (ARSA) aortik arkusdan çıkan damarların bir anomalisidir ve Down sendromu taraması için bir belirteç olarak kullanılabilirliği ileri sürülmüştür. Bir vaka ile bu durumu ve güncel literatürü tartıştık.

**Anahtar Kelimeler:** Down sendromu, aberran sağ subklavian arter, ARSA, tarama

## SUMMARY:

**Prenatally Diagnosed An Isolated Aberrant Right Subclavian Artery Case and Discussion of the Literature**

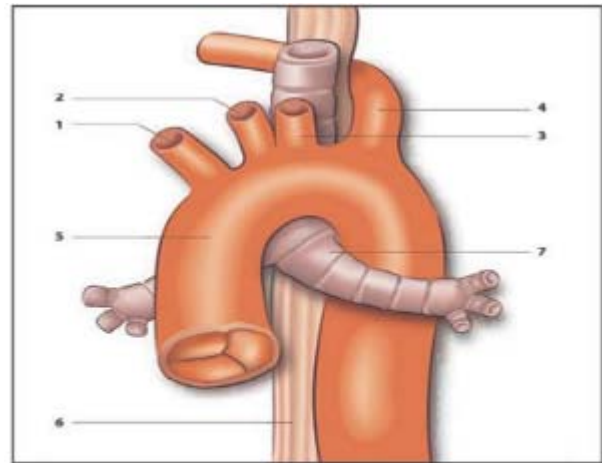
**Summary:** Down syndrome is a condition can diagnosed prenatally. Aberrant right subclavian artery (ARSA) is an aortic arcus abnormality and proposed as a marker for the screening of Down syndrome. We presented a case report under the sight of the current literature.

**Key words:** Down syndrome, aberrant right subclavian artery, ARSA, screening

## GİRİŞ

Trizomi 21 klasik anatomik belirteçlerin görüldüğü bir kromozomal anomalidir ve down sendromu olarak da adlandırılır. İnsidansı yaklaşık 1/800-1/900 canlı doğum olup varlığı gebeliğin belirli evrelerinde gerek biyokimyasal gerekse ultrasonografik tetkiklerle ekarte edilmeye çalışılmaktadır. Birinci trimesterde ense şeffaflığının artması, nazal kemiğin hipoplazik olması ya da biyokimyasal olarak serbest bhcg ve PAP-A düzeylerinin artış göstermesiyle gözlenen yüksek risk varlığı uyarıcı olabilirken ikinci trimesterde yapılan ayrıntılı ultrasonografik muayenede varlığı gözlenen anatomik belirteçler tanı için yol gösterici olabilmektedir. Ultrasonografide görülen kardiyak malformasyonlar, renal anomaliler, barsak ve mesane patolojileri gibi durumların çeşitli kombinasyonlarda bulunması Down Sendromu varlığı riskinin yüksek olduğuna işaret ederken gebelik haftasına göre yapılan CVS, Amniyosentez ya da Kordosentez gibi girişimsel yöntemlerle tanı konulmaktadır. Vasküler bir anomali olan aberran sağ subklavian arter varlığı, sıkça görülen ve varlıklarında Down Sendromu riskinin yüksek olduğunu gösteren belirteçlerin aksine Down Sendromu tanı ve taramasında

henüz rutine girmemiştir. Normalde aortik ark üç dala ayrılır. Bunlar brakiosefalik dal, sol ana karotis arteri ve sol subklavian arterdir. Sonra brakiosefalik arter sağ subklavian artere ve sağ ana karotis arterine ayrılır. Bazen bu dallanma sıra ile şu şekilde olur; Sağ ana karotis arteri, sol ana karotis arteri, sol subklavian arter ve sağ subklavian arter. Sağ subklavian arter inen aortadan çıkar ve sağa doğru yönelirken trakea ve özofagusun arkasından geçer (Şekil 1).



**Şekil 1.** ARSA' nın anatomisi

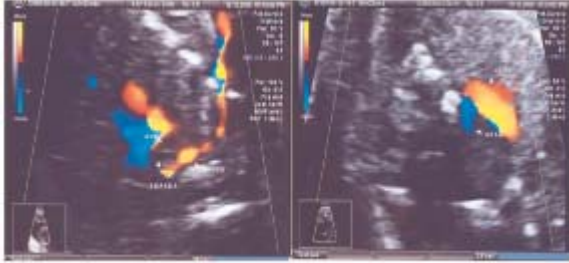
1) sağ ana karotis arteri, 2) sol ana karotis arteri, 3) sol subklavian arter, 4) ARSA, 5) çıkan aorta, 6) özofagus, 7) sol ana bronş

(Roofthoof et al, Eur J Pediatr (2008) 167:1033–1036)

Sağ subklavian arterin bu varyasyonu ARSA ( Aberrant Right Subclavian Artery) olarak adlandırılır (1). Biz bu yazımızda izole sağ subklavian arter gördüğümüz ve tanı amaçlı kordosentez yapılan olgumuzdan yola çıkarak literatürde Down Sendromu'nda sağ subklavian arter varlığını sorguladık.

## VAKA

Otuz yaşında, G2/P1, birinci trimester tarama sonucu düşük riskli olarak gelen gebe hastamızın 23. haftada yapılan detaylı ultrasonografik incelemesinde fetüste, kardiyak dört odacık, aorta ve pulmoner arter çıkışları ve üç damar kesiti normal olarak değerlendirildi. Ancak yapılan incelemede üç damar kesitinde trakea arkasından dolanarak sağa yönelen sağ subklavian arter görüldü (**Şekil 2**).



Şekil 2. ARSA'nın 2 trimester tarama ultrasonografisinde saptanması

Ek patoloji saptanmadı. Aileye mevcut durum açıklandı. Non-direktif bilgi verildi. Ailenin isteği ve onayı üzerine kordosentez yapıldı. Herhangi bir komplikasyon görülmedi. Sonucun normal karyotip gelmesi üzerine rutin gebelik takibine alındı. Gebeliği sorunsuz geçen hastaya 39 haftalık iken eski sezaryenli olması sebebiyle sezaryen doğum yaptırıldı, 9/10 Apgarlı 3200 gr Kız bebek doğurtuldu. Doğum sonrası 1 ay boyunca herhangi bir sıkıntı, beslenme güçlüğü yaşamayan bebeğin yapılan ekokardiyografisinde ARSA varlığı teyit edildi. Ancak herhangi bir yakınmaya yol açmadığı için takip altına alınmasına karar verildi.

## TARTIŞMA

Anatomik olarak aortik topuz; arteria brachiosefalika, arteria communis karotis sinistra ve arterio subkalvia sinistra olmak üzere 3 ana dala ayrılır. Sağ subklavian arter arteria brachiosefalikadan orijin alır. Ancak toplumda insidansının % 0.4- %2 olduğu bilinen aberran sağ subklavian arter (ARSA)

sağ subklavian arterin arteria brachiosefalika dışında aortanın isthmus bölgesinden orijin aldığı ve trakea (%15) ya da özofagus arkasından (%80) ya da trakea önünden (%5) dolaşarak sağ üst ekstremiteye doğru yöneldiği bir durumdur. Klinikte asemptomatik olabildiği gibi trakea ve özofagusa yaptığı bası nedeniyle öksürük ya da yutkunma zorluğuna da yol açabilir. Konjenital kardiyak defektli olan populasyonda ARSA insidansı %3, normal populasyonda ise %0.1 olarak bildirilmiştir (2). İlginç olarak trizomi 21 li fetuslerde ARSA görülme insidansı artmıştır. Down sendromu olup ek olarak bir kardiyak anomali varsa ARSA %2.9 ile %100 arasında görülür (3,4), ek kardiyak anomali yoksa bu oran %0 ile 5.4 (5) olarak izlenir. Prenatal dönemde ise ultrasonografik incelemelerde eğer fetusde Down sendromu varsa ARSA anomalisi %35, yoksa %1.4 olarak bildirilmiştir (6). Nikolaidis ve ark ları 11-14 hafta taraması riski yüksek çıkan ve CVS (koryon villus örnekleme) yapılacak olan 516 gebede yaptıkları çalışmada; normal fetal karyotipli fetuslarda ARSA varlığını %0.6, anormal karyotip sonucu olan fetuslarda ise %8.4 olarak bildirmişlerdir (1). Bu çalışmada ilginç olarak sağ subklaviyan arterin pozisyonunun 11-14 hafta ultrason taramasında %80 oranında belirlenebileceğinin anlaşılmasıdır. Yani erken evre anomali taramasında sağ subklavyen arterin lokalizasyonu kolayca belirlenemeyebilir. Özellikle CRL küçük veya anne obez ise bu lokalizasyonu tespit etmek iyice güç bir hale gelir. Nikolaidis ve ark larının çalışmasının ana sorunlarından biri özellikle anormal karyotipli fetuslerin temrine edildikten sonra postmortem otopsilerinin yapılmamasıdır. Çünkü ilk trimesterde yapılan ultrasonografide sağ subklavyen arter lokalizasyonu normal denilen hastaların %0.6 sında ikinci trimester taramada ARSA tespit edilmiştir. İlk trimester taramasında NT (ense şeffaflığı) ve biyokimyasal testler ile (PAPP\_A, beta-HCG) ile taramanın güvenilirliği %90 lara çıkarılmış, sonra bu teste nazal kemik, triküs pit ve duktus venozus akımları, fronto-maksiller yüz açısı gibi belirteçler ilave edilerek testin güvenilirliği %95 lere çıkarılmıştı (7). Fakat aynı ekibin yaptığı çalışmada özellikle arter lokalizasyonun belirlenmede bile %80 başarısızlık varken bunu 11-14 tarama için bir belirteç olarak kabul

etmek pek uygun olmayacağı ortaya çıkmaktadır. Benzer şekilde Zalel ve ark ları da yaptıkları birinci ve ikinci trimester ultrasonografi taramalarında normal popülasyonda ARSA sıklığını %1.4 olarak vermişlerdir. Down sendromlu fetuslerde ise bu oranı % 37.5 olarak bildirmişlerdir (4). Yalnız bu vakalarından hiçbirinde ARSA izole bir bulgu değildir. Bu nedenle ARSA'nın down sendromu taraması için bir belirteç olarak kullanılabilmesi için daha geniş çaplı çalışmalara ihtiyaç vardır. Postnatal dönemde ARSA varlığında yutma güçlüğü olabildiği bildirilmiştir (8). Down sendromlularda yutma güçlüğünün %20 nedeni muhtemelen ARSA'nın özofagusu yaptığı basıdan kaynaklanır. Fakat unutulmamalıdır ki birçok ARSA vakasında nadiren yutma güçlüğü görülür. O halde down sendromuna bağlı yutma güçlüğünün nedenleri ARSA dışındaki gastrointestinal bozukluklar, duodenal web, endokrin bozukluklar, yetersiz oral motor fonksiyonları gibi diğer nedenlerden kaynaklanır. Prenatal ARSA tespit edilen ve karyotipi normal veya anormal olup doğan bebeklerde beslenme sırasında özellikle solid gıdalara karşı beslenme güçlüğü yaşıyorsa transtorasik ekokardiyografi, baryumlu özofogram, bilgisayarlı tomografi gibi tetkikler istenmelidir. Gerekirse düzeltici cerrahi işlemlerNormal olgularda da görülebilen ARSA varlığı ancak ayrıntılı ultrasonografik taramalarda kontrol edildiği takdirde saptanabilir. Bugünkü bilgiler doğrultusunda bakıldığında henüz ikinci trimester detaylı ultrasonografik anatomi taramalarında rutine girmemiş olsa da aberran sağ subklavian arter varlığı olası bir Down Sendromu belirteci olarak değerlendirilip ayırıcı tanı için aileye invaziv girişimler önerilebilir.

## KAYNAKLAR

1. Borenstein M, Cavoretto P, Allan L, Huggon I, Nicolaidis KH. Aberrant Right Subclavian Artery At 11 + 0 To 13 + 6 Weeks Of Gestation In Chromosomally Normal And Abnormal Fetuses. *Ultrasound Obstet Gynecol* 2008; 31: 20–24.
2. Zapata H, Edwards JE, Titus JL. Aberrant right subclavian artery with left aortic arch: associated cardiac anomalies. *Pediatr Cardiol* 1993;14: 159–161.

3. Chaoui R, Thiel G, Heling KS. Prevalence of an aberrant right subclavian artery (ARSA) in fetuses with chromosomal aberrations. *Ultrasound Obstet Gynecol* 2006;28: 414.

4. Zalel Y, Achiron R, Yagel S, Kivilevitch Z. Fetal aberrant right subclavian artery in normal and Down syndrome fetuses. *Ultrasound Obstet Gynecol* 2008; 31: 25–29.

5. Rathore MH, Sreenivasan VV. Vertebral and right subclavian artery abnormalities in the Down syndrome. *Am J Cardiol* 1989;63: 1528–1529.

6. Chaoui R, Thiel G, Heling KS. Prevalence of an aberrant right subclavian artery (ARSA) in normal fetuses: a new soft marker for trisomy 21 risk assessment. *Ultrasound Obstet Gynecol* 2005; 26: 356.

7. Nicolaidis KH, Spencer K, Avgidou K, Faiola S, Falcon O. Multicenter study of first-trimester screening for trisomy 21 in 75 821 pregnancies: results and estimation of the potential impact of individual risk-orientated two-stage first-trimester screening. *Ultrasound Obstet Gynecol* 2005;25: 221–226.

8. Roofthoof MTR, van Meer H, Rietman WG, Ebels T, Berger RMF. Down syndrome and aberrant right subclavian artery. *Eur J Pediatr* (2008) 167:1033–1036