

İnternal Karotid Arter Malpozisyonu Çok Kesitli Bilgisayarlı Tomografi ile Değerlendirilmesi: Faringeal Cerrahi Açısından Komplikasyon Analizi

Evaluation of Internal Carotid Artery Malposition with Multi-Slice Computer Tomography: Complication Analysis of Pharyngeal Surgery

Harun Arslan^{1*}, Alpaslan Yavuz¹, Mesut Özgökçe¹, Hüseyin Akdeniz¹, İbrahim İlik¹, Abdussamet Batur¹, Ali Mahir Gündüz¹, Ufuk Düzenli²

¹Van Yüzüncü Yıl Üniversitesi Tıp Fakültesi, Radyodiagnostik Anabilim Dalı, Van, Türkiye

²Van Yüzüncü Yıl Üniversitesi Tıp Fakültesi, Kulak Burun Bogaz Anabilim Dalı, Van, Türkiye

ÖZET

Amaç: Basit faringeal cerrahi prosedürler sırasında internal karotis arter zedelenmeleri kanama riski açısından felaketle sonuçlanabilir. Bu çalışmada internal karotis arter servikal segmenti mediale pozisyonu ve bu varyasyonun "rutin" faringeal cerrahi işlemler açısından olası risk faktörlerini değerlendirmektir.

Yöntem: Bu çalışmada çok kesitli bilgisayarlı tomografi (ÇKBT) ile faringeal duvara indentasyon yapmış internal karotid arter segmenti saptanan 28 hastanın 3 boyutlu boyun tomografileri incelendi. Bu hastaların tamamı 15 yaş ve üzeri idi. Hastaların son 12 ayda çekilen ÇKBT tetkiklerinde insidental tespit edilen medialeize-aberan servikal internal karotid arter (ICA) segmentleri esas alınarak çalışma planlandı. Anomalinin seyri ve karotis-faringeal duvar mesafesi bilgisayarlı tomografide (BT) 3 boyutlu olarak değerlendirildi.

Bulgular: 28 hastanın 20'si kadın, 8'i erkek olup hastaların yaş aralığı 15 ile 83 arasındaydı. ÇKBT değerlendirmesinde medialize internal karotid arter 23 vakada bilateral iken 5 vakamızda tek taraflıydı (2 vaka sol, 3 vaka sağ aberran ICA). Weibel ve Fields sınıflamasına göre; 10 hasta düşük (grade 1), 12 hasta orta (grade 2), 16 hasta yüksek (grade 3), 13 hasta aşırı yüksek (grade 4) olarak sınıflandırıldı. Duvara minimum uzaklık 0,1 mm ve azami uzaklık 15 mm arasında değişmekte olup ortalama uzaklık 5,1 mm idi.

Sonuç: Rutin faringeal cerrahi ve girişimsel işlemler genellikle preoperatif radyolojik görüntüleme yapılmaksızın gerçekleşmektedir; ancak damar yaralanması açısından internal karotid arter seyrinin işlem öncesi ayrıntılı değerlendirilmesi büyük önem taşımakta olup üç boyutlu ÇKBT tetkikinin bu anomalileri değerlendirebilecek en etkin radyolojik görüntüleme yöntemi olduğu sonucuna varılmıştır.

Anahtar Kelimeler: İnternal karotid arter, malpozisyon, çok kesitli bilgisayarlı tomografi

ABSTRACT

Objective: Internal carotid artery bruising can lead to terrible results during basic pharyngeal surgical procedure. It is aimed to evaluate disposition of cervical internal carotid artery (ICA) to medially and evaluate possible risk factors in the terms of pharyngeal surgical treatments.

Method: In this study, tri-dimensional (3D) computer tomography (CT) images of 28 patients whom internal carotid artery indented to pharyngeal wall diagnosed with multi-slice CT was investigated. All patients were older than 15. The study was planned on aberrant medialized cervical internal carotid artery which detected multi-slice CT incidentally in last 12 months. The course of abnormality and distance of carotid artery between pharyngeal wall was evaluated with 3D CT.

Results: There were 20 women and 8 men totally 28 patients, ages were between 15-81. There were 23 cases with medialized ICA bilaterally and 5 cases with single-sided (2 left, 3 right ICA). According to Weibel and Fields classification 10 cases were in low risk (grade 1), 12 cases were in moderate risk (grade 2), 16 cases were in high risk (grade 3), 13 cases were in very high risk (grade 4). Distance to pharyngeal wall was measured 0.1 mm as minimum, 15 mm as maximum and 5.1 mm as average.

Conclusion: Routine interventional and surgical treatments were made without any preoperative radiological imaging usually. To evaluate the course of ICA before the treatment is very important because of damaging artery during surgery and it is thought that 3D CT is the most effective imaging method for the detect ICA abnormalities.

Key Words: Internal carotid artery, malposition, multislice computerized tomography

*Sorumlu Yazar: Yrd. Doç. Dr. Harun Arslan,

Yüzüncü Yıl Üniversitesi Tıp Fakültesi, Radyodiagnostik Anabilim Dalı, Van

Tlf no; 0 (532) 746 88 35, E-mail: harunarslan@yyu.edu.tr

Geliş Tarihi: 05.07.2017, Kabul Tarihi: 21.07.2017

Giriş

ICA, tipik olarak parafaringeal bölgede kafatası tabanına ulaşana kadar dallanmadan düz bir yol da seyir gösterir (1). Bununla birlikte, anatomist ve radyologlar tarafından yapılan kapsamlı çalışmalar, ICA seyirindeki varyasyonların nadir olmadığını göstermiştir. Yapılan çalışmalarda en azından üç yetişkinden birinde ekstrakranial ICA'da hafif derecede anormal görünüm olduğu ve genel popülasyonun yaklaşık %5'inde belirgin sapmaları olduğunu göstermişler (2). Bu anatomik varyasyonun etyolojisi hala tartışılmaktadır, ancak çocuk muayenelerinde ICA'anomalilerinin sık görülmesi, sadece yaşla ilişkili damar duvar değişikliğinden kaynaklanmadığı ayrıca konjenital bir nedenin olasılığını düşündürmektedir (3).

ICA tipik olarak posterolateralde seyrederek ve faringeal mukozaya 2-3 cm uzak olduğu için, faringeal cerrahi sırasında ICA hasarı düşüktür (2). Bununla birlikte, tortuous, kinking ve coiling gibi ICA rotasındaki değişiklikler nispeten yaygındır ve postmortem çalışmalara ve anjiyografik araştırmalara dayanılarak popülasyonun% 25-58'ini etkiler (4).

ICA'nın anormal seyri medial, lateral veya dorsoventral yer değiştirmeyi içerebilir. Medial deplasman durumunda ICA ile faringeal duvar arasındaki güvenli alan daralır ve aşırı durumlarda ICA faringeal duvar ile doğrudan temas edebilir (2,5).

Kulak Burun boğaz uzmanları için, bu tip ICA varyasyonu çok önemlidir, zira faringeal bölgede çok sayıda rutin cerrahi işlem yapılır ve çoğunlukla göreceli olarak deneyimsiz cerrahlar tarafından gerçekleştirilir. Bu anomaliler tehlikeli olabilir ve masif kanama için bir risk faktörü oluşturabilir (6).

Bu çalışmanın amacı, ICA ve pharyngeal duvar arasındaki mesafeyi radyoloji olarak analiz etmek ve bulgularımızı olası cerrahi komplikasyonların azaltılması adına değerlendirmektir.

Gereç ve Yöntem

Bu çalışmada çok kesitli bilgisayarlı tomografi (ÇKBT) ile faringeal duvara indentasyon yapmış internal karotid arter segmenti saptanan 28 hastanın boyun BT tetkikleri ve 3 boyutlu rekonstrüksiyon imajları retrospektif incelendi. Yerel etik onay alındı. Bu hastaların tamamı 15 yaş ve üzeri idi. Hastaların son 12 ayda çekilen ÇKBT tetkiklerinde insidental tespit edilen medialize-beran servikal ICA segmentleri esas alınarak çalışma planlandı. Bütün çalışmalar 16 dedektörlü

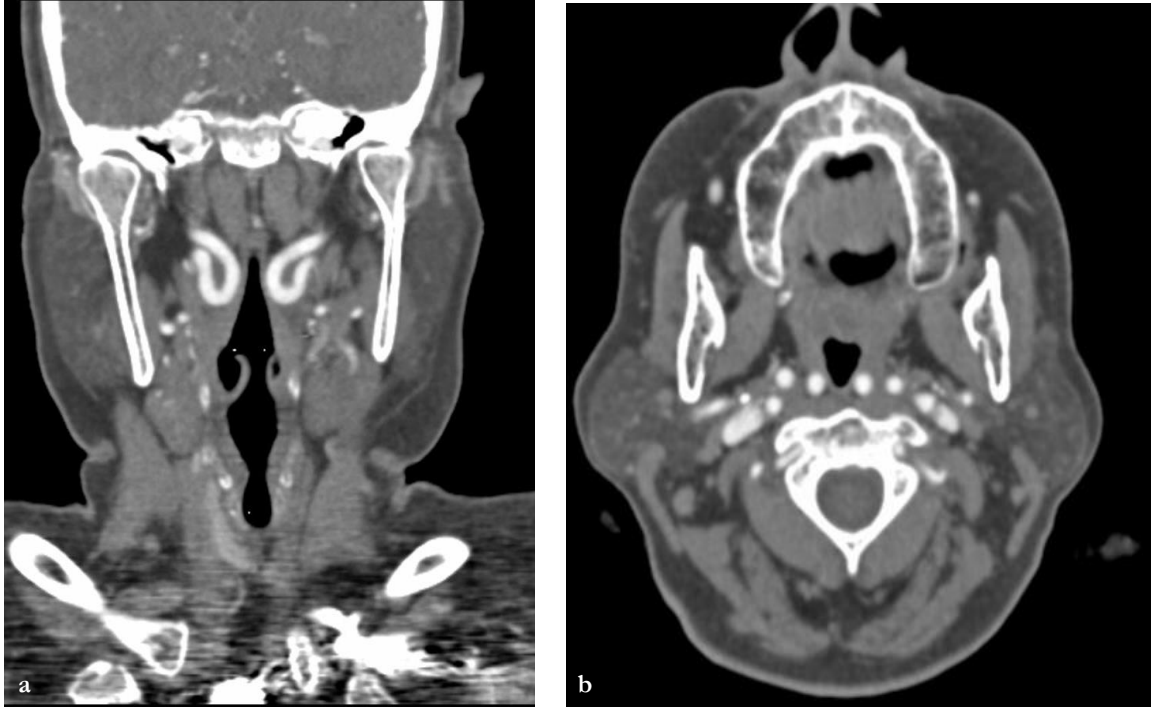
CT cihazı (Siemens Somatom Emotion CT scanner, Erlangen, Germany) ile gerçekleştirildi. Uygulanan tarama parametreleri: mAs 90, kV dose 110, slice thickness 1 mm, scan time 16 sn şeklinde idi. 300 mg/ml iyot bazlı noniyonik BT kontrast madde antekubital ven aracılığıyla otomatik enjektörle 4,0mL/sn de enjekte edildi. Pediatrik vakalarda kontrast madde miktarı vücut ağırlığı hesaplanarak 1 mL/kg dan verildi. Görüntü değerlendirmesi için dedike bir adet iş istasyonu (Leonardo; Siemens, Erlangen, Germany) kullanılarak multiplanar rekonstrükte görüntüler elde edildi. Rekonstrüksiyon dataları multiplanar rekonstrüksiyon ve MIP görüntüleri oluşturmak için iş istasyonuna gönderildi. 6 ve 8 yıllık deneyimli radyologlar tarafından ölçümler yapıldı. Daha sonra varyasyonları olan veya olmayan hastalarda, farenks düzeyi aksiyel düzlemde ICA ile faringeal duvar arasındaki en kısa mesafe belirlendi ve ICA'nın medial duvarı ile faringeal duvar arasındaki mesafenin (CPD) ölçülüp milimetre olarak kaydedildi (şekil 1a,b).

Ayrıca Anomalinin seyri ve karotis-faringeal duvar mesafesi 3 boyutlu olarak değerlendirildi ve aberan ICA'lar faringeal duvara olan uzaklıklarına bağlı olarak potansiyel cerrahi komplikasyon riskine göre Weibel ve Fields (7) anatomik sınıflaması (tortuous, kinking ve coiling; ve Pfeiffer ve ark.'nın (8) önerdiği "klinikoradyolojik" sınıflandırma ile sınıflandırıldı.

Bulgular

Kliniğimizde retrospektif olarak son 12 ay içerisinde ÇKBT anjiyografi ve kontrastlı Boyun BT çekilen 550 hasta incelendi. Hastalarda medialize-beran seyirli ICA sıklıkları kaydedildi. Toplamda 28 hastada aberran ICA gözlemledik. 23 vaka bilateral, 5 vakamız tek taraflı (2 vaka sol, 3 vaka sağ aberran ICA) saptanmış olup toplamda 51 aberran ICA tespit edildi. Kadın vakamız 20, erkek 8 idi. Yaş aralığı 15 ile 83 arasındaydı. Weibel ve Fields anatomik sınıflamasına göre sağ ve sol tarafta aberran ICA tortioze gösteren 17, kink yapan 33, kıvrılma(coiling) gösteren 1 hasta tespit ettik. 17 tortioze damarlar için faringeal duvara minimum uzaklığı ortalama 6,9mm, 33 kink yapmış damarlar için ortalama 3,76 mm, 1 coiling ICA 4 mm'ye kadar uzanmaktaydı. Ortalama faringeal duvara ortalama uzaklık 5,1 mm idi (Tablo 1).

Pfeiffer ve Ridder önerdiği "clincioradiologic" sınıflamaya göre de (Şekil 2) hastalarda ikinci bir gradeleme yapıldı. 10 hasta düşük (Grade 1), 12 hasta orta (grade 2), 16 hasta yüksek (grade 3), 13



Şekil 1(a,b): Koronal ve Aksiyel kontrastlı boyun ÇKBT de kink yapan bilateral aberran İCA ve orofaringeal bölgeye yakınlık izleniyor.

Proposal for a Clinical Classification System of Parapharyngeal ICA Aberrations.

Aberrant ICA	Risk Potential for ICA Injury	Location	Minimum Distance to Pharyngeal Wall
Grade I	Low	Nasopharynx Oropharynx	10 mm or more
Grade II	Moderate	Hypopharynx Nasopharynx Oropharynx	5 mm or more Between 5 and 10 mm
		Hypopharynx	Between 2 and 5 mm
Grade III	High	Nasopharynx Oropharynx	Between 2 and 5 mm
		Hypopharynx	Contact to pharyngeal wall (2 mm or less)
Grade IV	Very high	Nasopharynx Oropharynx	Contact to pharyngeal wall (2 mm or less)

ICA = internal carotid artery.

Şekil 2. Pfeiffer ve arkadaşlarının önerdiği “klinikoradyolojik” sınıflandırma

hasta aşırı yüksek (grade 4) olarak hesapladık. Grade 1 de karotiko-faringeal uzaklık 11m ile 15 mm arasında ve ortalama uzaklık 12,8mm, grade 2 de 5mm ile 9 mm arasında olup ortalama uzaklık 7,19 mm, grade 3 de 2 mm ile 4,54 mm arasında olup ortalama 2,83, grade 4 te 0,1mm ile 1,55 mm arasında olup ortalama 0,71 mm ölçtük. Bu sınıflamaya göre 28 hastanın 51 aberran İCA içerisinde faringeal duvar ve damar arasındaki ortalama minimum uzaklık 5,24 mm idi.

Faringeal duvarın İCA ile olan ilişkisine göre 1/3 üst kesim nazofarinks, 1/3 orta kesim orofarinks, 1/3 alt kesim hipofarinks olarak 3 kısma ayırdık.

Anormal damarın faringeal duvara minimum mesafesi, 7 ICA'da nazofarenks seviyesinde, 38 ICA'da orofarinks ve 6 ICA'da hipofarenks seviyesinde lokalizeydi.

Tablo 1. Weibel ve Fields anatomik sınıflamasına göre aberan İCA'ların ÇKBT de faringeal duvara olan uzaklık ve tipleri

No.	Yaş/Cinsiyet	İşlem Öncesi Tanı	Semptom	ICA Seyri	Faringeal Duvara Min. Uzaklık	Görüntüleme Modu
1	48/k	Lenfoma	Radyolojik insidental	R:kink, oroph. L;kink, oroph.	1,55 mm 0,98 mm	ÇKBT
2	56/k	Lenfoma	insidental	R;kink,nasoph. L;kink, oroph	2,05mm 3,76mm	ÇKBT
3	79/k	Nazofariks ca	insidental	R;kink,nasoph. L;kink,nasoph.	0,94mm 2,41mm	ÇKBT
4	59/k	İnfarkt+glomus tm	insidental	R;kink,oro. L;kink, oro.	0,1mm 0,1mm	ÇKBT
5	55/k	Ses kısıklığı	insidental	R; kink,oroph. L;kink,hypoph.	0,73mm 4,04mm	ÇKBT
6	75/k	Dirençli ateş	insidental	R;kink, oroph. L; kink,oroph.	0,58mm 2,06mm	ÇKBT
7	83/k	Anevrizma?svø?	insidental	R;kink,oro. L;kink,nasoph.	0.1mm 0.1mm	ÇKBT
8	54/k	enfarkt	insidental	R:kink, oroph. L;tortous, oro.	1,22mm 5,05mm	ÇKBT
9	67/e	Enfarkt	insidental	R:kink, oroph. L;kink, oroph.	1,59mm 3,63mm	ÇKBT
10	74/k	Pankreatit	insidental	R:kink,hipoph.. L; tortuos, oro.	5,50mm 4,54mm	ÇKBT
11	35/k	Sağ vertebral arter hipoplazi	insidental	R:tortous, oro. L;kink, oroph.	14,51mm 14,66mm	ÇKBT
12	68/k	Santral patolji	insidental	R:kink, oroph. L; tortuos, oro.	0,1mm 6,13mm	ÇKBT
13	47/k	Boyunda LAP	insidental	R: tortuos,oro. L;kink, oroph.	3,67mm 0,47mm	ÇKBT
14	32/k	Abse	insidental	R L; tortuos,oro	2mm	ÇKBT
15	15/k	LAP	insidental	R:kink,hipoph. L	5mm	ÇKBT
16	79/e	epistaksis	insidental	R:kink, oroph. L;kink, oroph.	8mm 3,5mm	ÇKBT
17	56/k	lenfoma	insidental	R:tortous;nazo. L;kink, oroph.	9mm 6mm	ÇKBT
18	66/e	metastaz	insidental	R;kink,nazoph. L;kink, oroph.	6mm 12mm	ÇKBT
19	69/k	akciğer ca	insidental	R: tortuos,oro. L;kink, hipoph.	11mm 4mm	ÇKBT ÇKBT
20	77/e	özefagus ca	insidental	R:tortous, nazo L;kink, oroph.	3,5mm 11mm	
21	80/e	svø	insidental	R;tortous,hipo. L; tortuos, oro.	15mm 8mm	ÇKBT
22	73/k	paotiste kitle	insidental	R:kink, oroph. L;kink, oroph.	6mm 11mm	ÇKBT
23	53/e	işitme kaybı	insidental	R: tortuos,oro. L;tortous, oro..	8mm 4mm	ÇKBT
24	61/k	baş ağrısı	insidental	R:coiling,oroph. L;kink, oroph.	12mm 2,1mm	ÇKBT
25	67/e	kulakta çınlama	insidental	R:tortous, oro. L	14mm	ÇKBT
26	69/k	svø	insidental	R:tortous, oro. L:	3mm	ÇKBT
27	80/e	ateroskleroz?	insidental	R:tortous,hipo. L;kink, oroph.	12,5mm 2,7mm	ÇKBT
28	74/k	svø	insidental	R:tortuos, oro. L:	5mm	ÇKBT

ÇKBT; Çok kesitli bilgisayarlı tomografi

Tartışma

Faringeal duvarda aberan İCA segmentlerinin yaralanmasından sonraki akut kanama ve ölümcül komplikasyonların bir dizi klinik açıklaması, 20. yüzyılın başlarında kulak-burun-boğaz uzmanları tarafından yapıldı (1). O zamandan beri, literatürde düzenli aralıklarla az ya da çok ekstrakranial İCA sapmalarının tanımları bildirilmiştir (2,6).

1995'te Deutsch ve ark. (9) tonsiller fossa ile İCA arasındaki mesafeye ilişkin normatif veriler elde etmek için 100 çocuğun MRI çalışmalarını prospektif olarak analiz etmiştir: çocuklardaki tonsillo-karotid uzaklık 1 yaşındaki çocuklarda ortalama uzaklık 14 mm (büyüme ile düzenli bir şekilde artar) yetişkinlerde yaklaşık 25 mm ölçmüşlerdir. Ayrıca İCA anormalliklerinin cinsiyete göre dağılımı tartışmalıdır. Bazı araştırmalar, anomali insidansının her iki cinsiyette de benzer olduğunu belirlerken (1), bazıları erkeklerin daha yüksek bir insidansa sahip olduğunu gösterdi (10) ve bazıları da kadınların daha fazla seyir anomalisi insidansına sahip olduğunu göstermiştir (2). Çalışmamızda, kadınların tabii anormalliği erkeklerinkinden belirgin olarak daha yüksek olduğunu tespit ettik.

1965 yılında, İCA seyir anomalileri Weibel ve Fields (7) tarafından tanımlandıktan sonra, konvansiyonel anjiyografi ile ilgili çalışmalar yapılmıştır (10). Literatürde, genel popülasyonda servikal İCA sapmalarının genel insidansı %10 ila %40 arasında hesaplanmıştır (1). Bazı yazarlar, anjiyografi istatistiklerinden bu insidansın daha da yüksek olabileceğine (%10-56) inanıyor (3,11).

Renkli doppler ultrasonografi ile yapılan çalışmalarda İCA seyir anomali sıklığı %24.6 ila %58 arasında değişmekteydi (12). Radyolojik görüntüleme dışında, kadavralar üzerinde yapılan çalışmalar, 30.3% ve 32.3 oranında seyir anomali insidansını göstermiştir (10). Bizim çalışmamızın insidansı yaklaşık %9,3 olarak hesapladı. Bu bulgu literatür verileri ile uyumluydu. Ancak söz konusu çalışmalar sınırlı sayıda vakalar üzerinde yapılmıştır. Şimdiye kadar, anomalilerin sıklığı kadavra üzerinde, konvansiyonel anjiyografi ve renkli doppler ultrasonografi ile incelenmiştir. Bununla birlikte, bildiğimiz kadarıyla, literatür taramalarında çok az multislice bilgisayarlı tomografi (MDCT) çalışması yapılmıştır.

Multi-planar görüntüleme ve post-processing işlem teknikleri ile MDCT anjiyografi serebral ve boyun arterlerinin görüntülenme kalitesini ve detayını belirgin ölçüde arttırmıştır (11). Bu gelişen teknolojiler ışığında İCA seyir anomalisi MDCT

kaynağından elde edilen multiplanar reconstruksiyon (MPR) ve maximum intensity projection (MIP) aracılıklı görüntüleme teknikleri sayesinde çok daha ayrıntılı bir şekilde değerlendirilmektedir. Ayrıca İCA'nın farengeal duvar ile olan ilişkisi ve İCA'nın farengeal duvara en yakın olduğu seviyeden yapılan uzaklık ölçümleri bu teknik vasıtası ile aksiyel, koronal ve sagittal planlarda kolayca yapılabilir. Biz de çalışmamızda bu sayılan avantajları sunan MDCT görüntüleme modalitesini kullandık.

Kulak burun boğaz uzmanları tarafından en sık uygulanan cerrahi girişimler adenoidektomi, tonsillektomi, uvulopalatofarinkoplasti, peritonsiller apselerin kesi ve drenajı ve kitlelerin eksizyonu (8) olup bu cerrahi prosedürler sırasında en yaygın komplikasyondan biri kanamadır (11,13). Tonsillektomi yapılan hastaların yaklaşık %2'sinde kanamaların ortaya çıktığı bildirilmiştir (4).

Büyük ölçüde bu risk faktörünü göz önüne alan Pfeiffer ve ark. (8) İCA varyasyonu durumlarında varyasyon seviyesi ve karotiko faringeal uzaklık (CPD) gibi iki farklı parametreyi kullanarak yeni bir klinik-radiolojik sınıflandırma tanımlamışlar, neticede bu sınıflandırmayı kullanarak, anomalileri 4 cerrahi risk grubuna ayırmışlar. Biz de çalışmamızda bu sınıflandırmayı kullandık. Pfeiffer ve ark. (8), farklı klinik tanısı olan 21 hastadan 35 seyir anomalisi (en genç hasta 2 yaşında ve en yaşlısı 82 yaşında) üzerinde yapmışlar. Bu çalışmada arter ve faringeal duvar arasındaki ortalama minimum uzaklık 21 hastanın 35 aberran İCA içerisinde ortalama 7 mm idi. Bizim çalışmamızda 550 arter içerisinde 28 hastanın 51 aberran İCA tespit ettik ve ortalama CPD 5,24mm bulduk. CT, MRI ve renkli Doppler ultrasonografi gibi farklı görüntüleme modalitelerini kullanan Pfeiffer ve ark. (8) tersine Ekici ve ark. (11) sadece CT kullanarak benzer bir çalışma yürütmüşler ve CPD'yi ölçmüşlerdir. Biz de çalışmamızda tüm ölçümlerimizde sadece CT kullandık, ölçümleri de İCA'nın faringeal duvara en yakın seviyede gerçekleştirdik. Sonuçta olarak İCA seyir anomalisi mevcudiyetlerinde İCA'nın faringeal duvara en yakın yer genellikle orofarinks seviyesiydi (ortalama uzaklık 4,82mm idi). Faringeal duvara en uzak İCA segmentleri ise grade 1 hastalarda belirlendi. (sağda 14.48, solda 15 mm uzaklıkta). Ayrıca bizim vakalarda yaş artıkça bununla korele olarak CPD de azalma tespit ettik.

İCA anomalilerinin etyolojisi tartışmalıdır. Potansiyel nedensel faktörler, damar duvarında embriyolojik kötü gelişme ve yaşla ilişkili elastikiyet kaybıdır. yaşla ilişkili elastikiyet kaybı, arteroskleroz, hipertansiyon ve fibromusküler

displaziye bağlı olarak damar duvarındaki dejeneratif değişikliklere dayanır. (2) bizim çalışmamız yaşlı popülasyonda daha fazla izlendi. Yaş artışıdan dolayı konnektif doku kaybı ile birlikte CPD azalmasının bir sebebi olabileceğini düşünüyoruz. Son çalışmalardan birisi renkli doppler kullanılarak 885 hasta üzerinde yapılan incelemelerde pediatrik ve yaşlı hastalarda İCA seyir anomalisi görülme sıklığı iki grup arasında anlamlı bir farklılığın bulunmaması idi. Bu araştırma sonuçlarına göre bir embriyolojik orijin olabilir (12).

Parafaringeal ICA sapmalarının vakaların% 80'inde sessiz olduğu ve fizik muayene, faringeal cerrahi veya radyolojik araştırmalar sırasında tesadüfen keşfedildiği bildirilmiştir (14). Semptomlar çoğunlukla yaşlılarda ortaya çıkar ve embriyolojik bir malformasyon varsa Arterioskleroz ve hipertansiyon gibi edinilmiş koşullardan dolayı daha belirgin hale gelir (1,14,15).

En sık bildirilen şikayetler yutma ve konuşma güçlüğü, disfaji, faringeal basınç ya da yabancı cisim hissi ve intraoral pulsasyonlar ya da gürültü algılamalarıdır. Bildirilen bulgular aynı zamanda servikal disestezi, servikal ağrı ve glossofaringeal nevroloji de içerir ve kolaylıkla fark edilmeyebilir veya yanlış teşhis edilebilir (16,17).

Ekstrakraniyal ICA anomalileri, üst faringeal konstriktör ve bazen faringeal duvara bitişik yada tonsiller fossa yakın bir şekilde seyredebilir. ICA posterior faringeal kitle olarak da görülebilir. Transoral insizyon biyopsisi yaygın bir işlemdir ve bu durumda ciddi sonuçlar doğurabilir (10). Aberran İCA yaralanma riski transoral tümör rezeksiyon işlemlerinde yada peritonsiller abse boşaltılması sırasında oldukça yüksektir (1).

Sonuç olarak; İCA seyir anomalilerinde değişik etyolojik nedenler rol oynarken çalışmamız sonuçlarına göre İCA faringeal duvar uzaklığının azalması yaşla ile birlikte artış göstermekte, ayrıca yine yaş artışı ile İCA seyir anomalilerinde artış görülmektedir. Bu durum ileri yaşta faringeal işlemler sırasında İCA hasarlanmasına sekonder oluşabilecek komplikasyonları arttırabilir. Bu nedenle özellikle yaşlı hastalarda faringeal operasyonlar çok kritiktir.

Operasyon öncesi ICA seyir anomalisi varlığı bilgisinin elde edilmesi radikal boyun diseksiyonu gibi rutin operasyonlar sırasında pharyngeal duvardan beklenmedik komplikasyonların oluşumunu belirgin ölçüde azaltabilir. Bu nedenle, boyun ÇKBT tetkiki ve/veya BT anjiyografi görüntülerini raporlarken bir seyir anomalisi

saptanırsa, anomali tipini ve CPD'yi bildirmek büyük önem taşımaktadır.

Conflict of Interest: The authors declare that they have no conflict of interest

Kaynaklar

1. Paulsen F, Tillmann B, Christofides C, Richter W, Koebke J. Curving and looping of the internal carotid artery in relation to the pharynx: frequency, embryology and clinical implications, J. Anat 2000; 197(3): 373-381.
2. Barbera G. La, G. Marca La, Martino A, Verde Lo R, Valentino F, Lipari D, et al, Kinking, coiling, and tortuosity of extracranial internal carotid artery: is it the effect of a metaplasia? Surg. Radiol. Anat 2006; 28(5): 573-580.
3. Hunt J, Andrews T, Management of aberrant internal carotid artery injuries in children, Am. J. Otolaryngol 2000; 21(1): 50-54.
4. Jun BC, Jeon EJ, Kim DH, Kim BY, Lee JH, Jin SY, et al. Risk factors for decreased distance between internal carotid artery and pharyngeal Wall. Auris Nasus Larynx 2012; 39(6): 615-619.
5. Togay-Isikay C, Kim J, Betterman K, Andrews C, Meads D, Tesh P, et al. Carotid artery tortuosity, kinking, coiling: stroke risk factor, marker, or curiosity? Acta Neurol Belg 2005; 105(2): 68-72.
6. Christoph B, Ridder Gerd J, Pfeiffer J. The clinical impact of aberrant internal carotid arteries in children. Int J Pediatr Otorhinolaryngol 2014; 78(7): 1123-1127.
7. Weibel J, Fields WS. Tortuosity, coiling, and kinking of the internal carotid artery. II. Relationship of morphological variation to cerebrovascular insufficiency. Neurology 1965; 15(5): 462-468.
8. Pfeiffer J, Ridder GJ. A clinical classification system for aberrant internal carotid arteries. Laryngoscope 2008; 118(11): 1931-1936.
9. Deutsch MD, Kriss VM, Willging JP. Distance between the tonsillar fossa and internal carotid artery in children. Arch-Otolaryngol Head Neck Surg 1995; 12(12): 1410-1412.
10. Weibel J, Fields WS. Tortuosity, coiling, and kinking of the ICA Etiology and radiographic anatomy. Neurology 1965; 15(2): 7-11.
11. Ekici F, Tekbas G, Onder H, Gumus H, Cetincakmak MG, Palanci Y, et al. Course anomalies of extracranial internal carotid artery and their relationship with pharyngeal wall: an evaluation with multislice CT. Surg Radiol Anat 2012; 34(7): 625-631.
12. Beigelman R, Izaguirre AM, Robles M, Grana DR, Ambrosio G, Milei J. Are kinking and coiling of carotid artery congenital or acquired? Angiology 2010; 61(1): 107-112.

13. Windfuhr JP. Lethal post-tonsillectomy hemorrhage. *Auris Nasus Larynx* 2003; 30(4): 391-396.
14. Wasserman JM, Sclafani SJ, Goldstein NA. Intraoperative evaluation of a pulsatile oropharyngeal mass during adenotonsillectomy. *Int J Pediatr Otorhinolaryngol* 2006; 70(2): 371-375.
15. Schmal F, Stoll W. Differential diagnosis and management of retropharyngeal space-occupying lesions. *HNO* 2002; 50(5): 418-423.
16. Ricciardelli E, Hillel AD, Schwartz AN. Aberrant carotid artery. Presentation in the near midline pharynx. *Arch-Otolaryngol Head Neck Surg* 1989; 115(4): 519-522.
17. Iwasaki S, Fujishiro Y, Abbey K. Glossopharyngeal neuralgia associated with aberrant internal carotid artery in the oropharynx. *Ann Otol Rhinol Laryngol* 2002; 111(2): 193-195.