

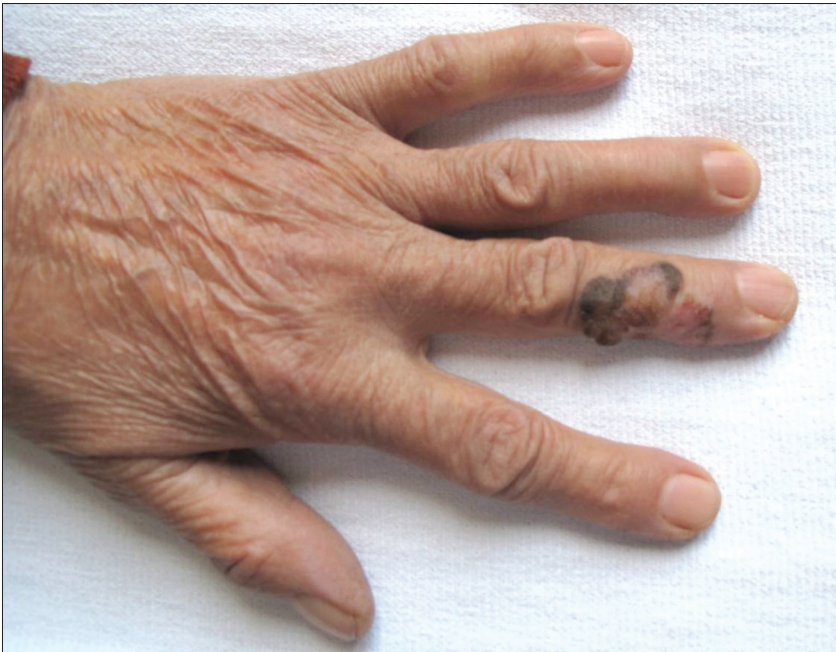Tanınız Nedir?

What is Your Diagnosis?

Levent Taşlı, Nida Kaçar, Neşe Demirkan*, Ertuğrul H Aydemir**

Pamukkale Üniversitesi Tıp Fakültesi, Deri ve Zührevi Hastalıklar Anabilim Dalı ve *Patoloji Anabilim Dalı, Denizli, Türkiye

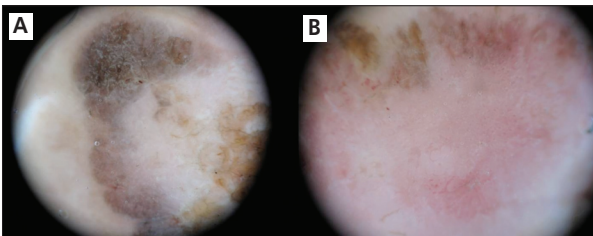
**İstanbul Üniversitesi Cerrahpaşa Tıp Fakültesi, Deri ve Zührevi Hastalıklar Anabilim Dalı, İstanbul, Türkiye



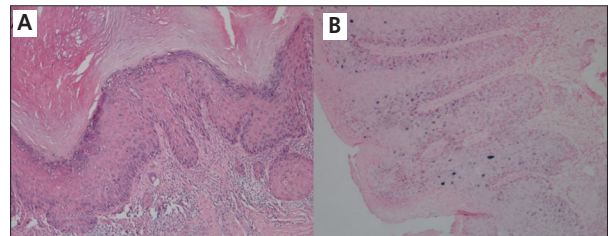
Resim 1

Yetmiş üç yaşındaki kadın hasta 4 yıldır mevcut olan sol el üzerindeki deri lezyonu nedeniyle kliniğimize yönlendirilmiştir. Dermolojik muayenede sol el 3'üncü parmak medio-dorsalinde, kenarları kabarıklık, pigmentte 1,5-2 cm boyutlarında keskin sınırlı plak saptandı (Resim 1). Lezyonun dermoskopik ve histopatolojik görünümü aşağıdaki resimlerde görüldüğü üzereydi (Resim 2-3).

Yanıtlarınızı
semrademirel@turkderm.org.tr
adresine gönderebilirsiniz.
Doğru yanıt verenler arasında
yapılacak kura ile belirlenecek
şanslı meslektaşımıza kitap
armağan edilecektir.



Resim 2-3



Yazışma Adresi/Address for Correspondence: Dr. Levent Taşlı, 1Pamukkale Üniversitesi Tıp Fakültesi, Deri ve Zührevi Hastalıklar Anabilim Dalı, Denizli, Türkiye
GSM: +90 258 444 07 28/5874 E-posta: mltaşli@yahoo.com **Geliş Tarihi/Received:** 25.03.2011 **Kabul Tarihi/Accepted:** 28.03.2011

Türkderm-Deri Hastalıkları ve Frengi Arşivi Dergisi, Galenos Yayınevi tarafından basılmıştır.
Turkderm-Archives of the Turkish Dermatology and Venerology, published by Galenos Publishing.

Bir önceki sayıda yer alan olgunun tanısı

Prostat kanserinin deri metastazı

Prostat kanseri erkeklerde en sık görülen kanser olmasına rağmen deri metastazı oldukça nadirdir.¹⁻⁵ Prostat kanseri deriye metastaz olduğunda da sıklıkla kötü prognoz ve ilerlemiş hastalıkla birlikte görülür.¹⁻³ Prostat kanserinden deri metastazları sıklıkla asemptomatik ve bir veya daha fazla alanda oluşabilirler. Alt abdomen, genital bölge ve uyluk sıklıkla tutulan bölgelerdir. Metastatik lezyonlar sıklıkla papüller ve nodüller şeklindedir ve nadiren ülserleşebilirler.⁴ Deri tutulumunun mekanizması tam olarak anlaşılamamıştır ama damarlardan embolizasyon, lenfatik yolu ile yayılım ve perinöral lenfatiklerle yayılım olabileceği düşünülmektedir.^{4,5} Genellikle deri metastazı olan hastalarda prognoz kötüdür. Tedavisi genellikle lokal rahatlatıcı amaçla semptomatiktir. Diğer tedaviler lokal eksizyon, intralezyonel ve/veya sistemik kemoterapi ve radyasyon tedavisi gibi antikanser tedavileridir.⁵ Lezyonun histopatolojik inceleme sonunda derimiste yer yer lümen yapıları oluşturmuş dar stoplazmalı, iri hiperkromatik nükleuslu, nükleoller belirgin atipik hücrelerden oluşmuş tümör gözlendi (Resim 2). İmmunohistokimyasal incelemede tümör hücreleri PSA ile negatif PSAP ile diffüz pozitif boyanma gösterdi (Resim 3). Bu bulgular eşliğinde prostat adenokarsinomu metastaz tanısı konuldu. Hastanın aynı zamanda akciğer ve kemik metastaz olduğu saptandı. Hastanın laboratuvar incelemelerinde PSA değeri 391 olarak saptandı. Hasta kontrole gelmediği için tedavi planlanmadı.

Kaynaklar

1. Rosen I: Cutaneous metastases. Med Clin North Am 1980;64:885-900.
2. Spencer PS, Helm TN: Skin metastases in cancer patients. Cutis 1987;39:119-21.
3. Lookingbill DP, Spangler N, Sexton FM: Skin involvement as the presenting sign of internal carcinoma. J Am Acad Dermatol 1990;22:19-26.
4. Sharma R, Chandra M: Cutaneous metastases from carcinoma of the prostate: a case report. Dermatol Online J 2005;11:24.
5. Wu JJ, Huang DB, Pang KR, Tying SK: Cutaneous metastasis to the chest wall from prostate cancer. Int J Dermatol 2006;45:946-48

Sorumuza doğru yanıt verenler arasında yapılan çekilişte kitap ödülünü, İstanbul Üniversitesi İstanbul Tıp Fakültesi Deri ve Zührevi Hastalıklar Ana Bilim Dalı'ndan Dr. Sezen Yazıcı kazanmıştır.