



## Tanınız nedir 6?

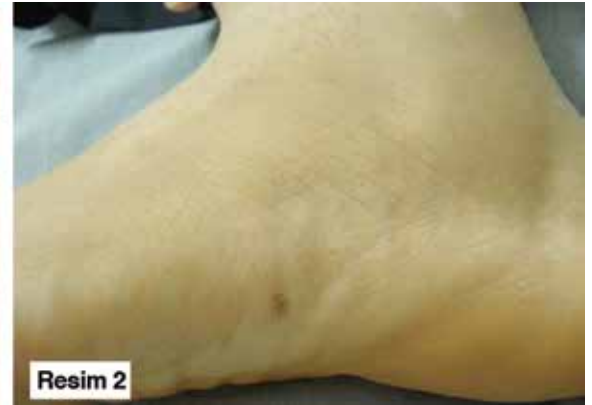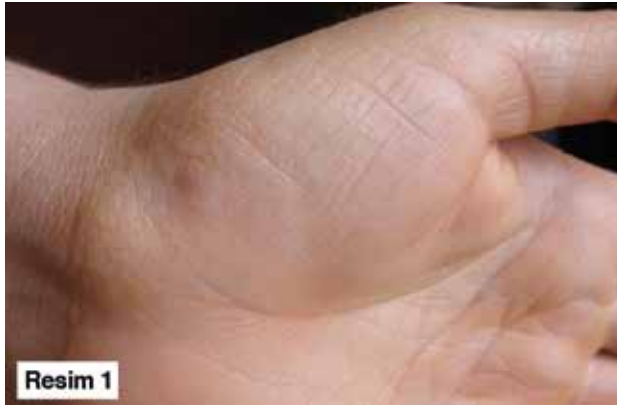What is your diagnosis 6?

Munise Daye, Mehmet Ünal, İnci Mevlitoğlu, Hatice Toy\*

Necmettin Erbakan Üniversitesi Meram Tıp Fakültesi, Deri ve Zührevi Hastalıklar, \*Patoloji Anabilim Dalı Konya, Türkiye

Otuz bir yaşında kadın olgu, 2 yıldır el ve ayaklarının kenarlarında olan hafif kaşıntılı, sert, parlak, kabarıklıklar şikayetiyle polikliniğimize başvurdu. Dermatolojik muayenesinde bilateral ellerin hipotenar, tenar, el bileklerinin iç yüzü ve ayak medialinde sert, parlak sarımtırak, keratotik, birleşme eğiliminde olan papüller mevcuttu (Resim 1, 2). Olgunun hiperhidroz, aşırı güneş maruziyeti, travma öyküsü yoktu. Kaşıntısı sadece suyla temas sonrasında olmaktaydı. Mevcut dermatolojik bulguları dışında tırnak ve tırnak kıvrımları normal görünümdeydi. Ailesinde de benzer bir hastalık bulunmamaktaydı. Eldeki lezyonlardan alınan punch biyopsinin histopatolojik incelemesinde hiperkeratoz, hipergranüloz, akantoz görüldü. Von Gieson elastik doku boyamada elastik liflerde kayıp saptandı (Resim 3).

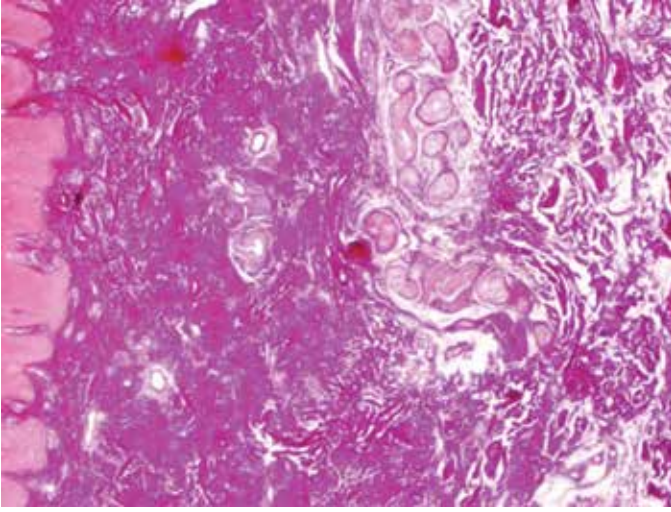
Tanınız nedir?



**Resim 1, 2.** Bilateral ellerin hipotenar, tenar, el bileklerinin iç yüzü ve ayak medialinde sert, parlak sarımtırak, keratotik, birleşme eğiliminde olan papüller

**Yazışma Adresi/Address for Correspondence:** Dr. Mehmet Ünal, Necmettin Erbakan Üniversitesi Meram Tıp Fakültesi, Deri ve Zührevi Hastalıklar Anabilim Dalı, Konya, Türkiye

Tel.: +90 506 529 76 77 E-posta: dr.munal1101@gmail.com **Geliş Tarihi/Received:** 24.02.2014 **Kabul Tarihi/Accepted:** 25.02.2014



**Resim 3.** Hiperkeratoz, akantoz, granüler tabakada kalınlaşma ve Verhoff Von Gieson boyası ile elastik lifler kayıp