



Tanınız nedir 5?

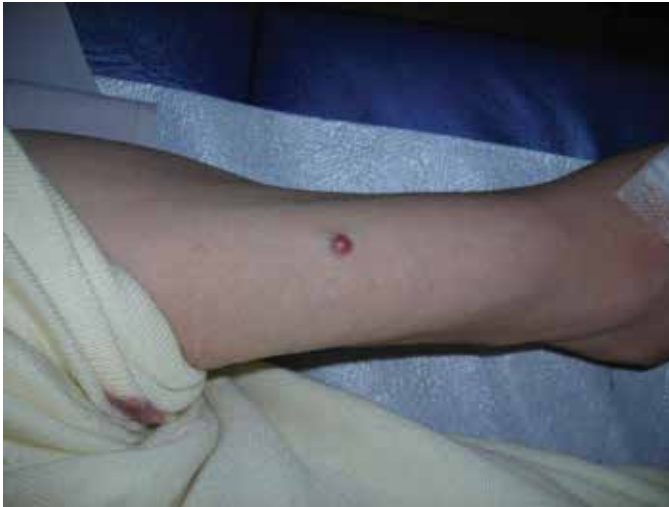What is your diagnosis 5?

Seval Erpolat, Serdar Yüce*, Sibel Yenidünya**

Turgut Özal Üniversitesi Tıp Fakültesi, Dermatoloji, **Patoloji Anabilim Dalı, Ankara, Türkiye
*Yüzüncü Yıl Üniversitesi Tıp Fakültesi, Plastik ve Rekonstrüktif Cerrahi Anabilim Dalı, Van, Türkiye

Elli iki yaşında erkek hasta kolunda 1 aydır bulunan ağrılı şişlik şikayeti ile polikliniğimize başvurdu. Özgeçmişinde 1 yıldır multipl myelom tanısı ile takip edildiği ve kemik iliği nakli yapıldığı öğrenildi. Hasta bir yıldır interferon alfa 2a ve pamidronat disodyum tedavisi almaktaydı. Dermatolojik muayenede sağ kolda viyolase renkli nodüler lezyon saptandı (Resim 1). Lezyon total olarak eksize edildi (Resim 2a, 2b).

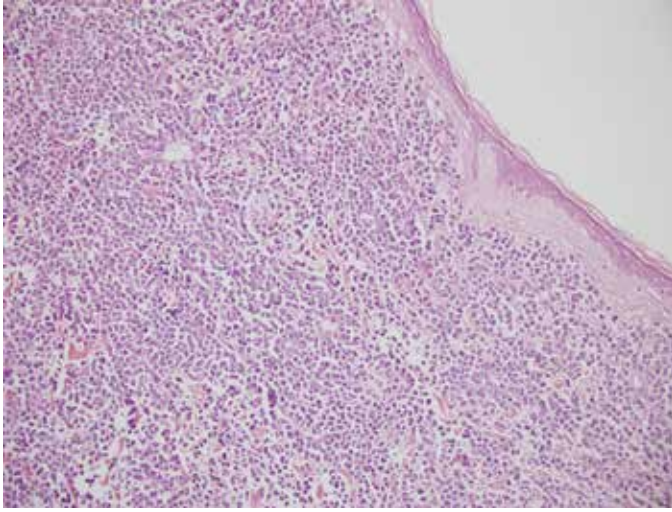
Tanınız nedir?



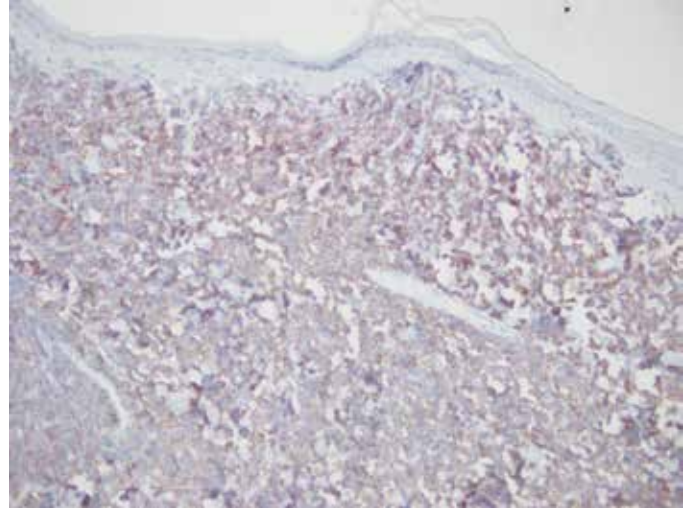
Resim 1.

Yazışma Adresi/Address for Correspondence: Dr. Seval Erpolat, Turgut Özal Üniversitesi Tıp Fakültesi, Dermatoloji Anabilim Dalı, Ankara, Türkiye
Tel.: +90 312 203 51 61 E-posta: soyoral@yahoo.com **Geliş Tarihi/Received:** 30.12.2013 **Kabul Tarihi/Accepted:** 31.12.2013

*Türkderm-Deri Hastalıkları ve Frengi Arşivi Dergisi, Galenos Yayınevi tarafından basılmıştır.
Turkderm-Archives of the Turkish Dermatology and Venerology, published by Galenos Publishing.*



Resim 2a.



Resim 2b.