

Hafif ve Orta Şiddetli Akne Vulgaris Tedavisinde Sodyum Sulfasetamidin Etkinliği: Randomize, Karşılaştırmalı Çalışma

Efficacy of Topical Sodium Sulfacetamide in the Treatment of Mild and Moderate Acne Vulgaris: A Randomized, Comparative Study

Ayşegül Turan, Hayriye Sarıcaoğlu, Emel Bülbül Başkan, Hakan Turan*, Kenan Aydoğan

Uludağ Üniversitesi Tıp Fakültesi, Deri ve Zührevi Hastalıklar Anabilim Dalı, Bursa, Türkiye

*Düzce Üniversitesi Tıp Fakültesi, Deri ve Zührevi Hastalıklar Anabilim Dalı, Düzce, Türkiye

Özet

Amaç: Hafif ve orta dereceli akne vulgariste en çok kullanılan topikal antibiyotikler klindamisin ve eritromisindir. Topikal antibiyotiklerin benzoil peroksit ile kombinasyonu etkinliği artırır ve Propionibacterium acnes'e karşı gelişen antibiyotik direncini azaltır. Sodyum sulfasetamid sülfonamid grubu bir antibiyotiktir. Uzun yıllardır bilindiği halde akne tedavisinde fazlaca yer almamaktadır. Ancak son zamanlarda kullanımı tekrar gündeme gelmiştir. Çalışmamızda hafif ve orta derecedeki akne vulgariste sodyum sulfasetamidin etkinliğini klindamisin ve eritromisin ile karşılaştırmalı olarak değerlendirmeyi amaçladık.

Gereç ve Yöntem: Karşılaştırmalı çalışmamızda akne vulgarisli 60 hasta, birinci grup sodyum sulfasetamid %10 losyon, ikinci grup klindamisin %1 losyon ve üçüncü grup eritromisin %2 jel 12 hafta süre ile günde iki kez uygulamak üzere, randomize olarak 3 gruba ayrıldı. Her grupta 20 olgu yer aldı. Tedavi tüm hastalarda benzoil peroksit %5 losyon ile kombine edildi. Hastalar başlangıçta, 4, 8 ve 12. haftalarda noninflamatuvar (açık ve kapalı komedo) ve inflamatuvar (papül ve püstül) lezyon sayıları açısından değerlendirildi ve yan etkiler kaydedildi.

Bulgular: Gruplar arasında yaş, cinsiyet ve akne süresi yönünden anlamlı fark yoktu ($p>0,05$). Çalışma sonunda her 3 tedavi yöntemi ile de istatistiksel olarak anlamlı azalma saptandı ($p<0,05$). Noninflamatuvar lezyon sayısı ve total lezyon sayısındaki azalma açısından 4, 8 ve 12. haftalarda her 3 grup arasında anlamlı fark saptanmazken inflamatuvar lezyon sayısındaki azalma açısından 8. haftada klindamisin diğer tedavilere göre daha üstün bulundu ($p<0,05$). Yan etki görülme oranları açısından da her 3 grup arasında anlamlı fark saptanmadı ($p>0,05$).

Sonuç: Bu çalışmada topikal sodyum sulfasetamidin, hafif ve orta şiddette akne vulgarisin tedavisinde, benzoil peroksitle kombine kullanıldığında klindamisin ve eritromisin gibi etkili ve güvenilir olduğu sonucuna varılmıştır. Bu sonuç daha geniş olgu sayılı çalışmalarla desteklenmelidir. (Türkderm 2012; 46: 33-8)

Anahtar Kelimeler: Akne, benzoil peroksit, eritromisin, klindamisin, sodyum sulfasetamid, tedavi

Summary

Background and Design: Clindamycin and erythromycin are the most widely used topical antibiotics in the treatment of mild to moderate acne vulgaris. The combination of topical antibiotics with benzoyl peroxide increases the efficacy of the treatment and reduces antibiotic resistance of Propionibacterium acnes. Sodium sulfacetamide is a sulfonamide antibiotic. Although it has been known for many years, it is not widely used in acne treatment. However, it has recently acquired currency again. In this study, we aimed to assess the efficacy of sodium sulfacetamide in the treatment of mild to moderate acne vulgaris and to compare with the other widely used topical antibiotics.

Material and Method: In our comparative study, 60 patients with acne vulgaris were randomly assigned into 3 groups, wherein the 1st, 2nd, and 3rd groups were applied sodium sulfacetamide 10% lotion, clindamycin 1% lotion, and erythromycin 2% gel, respectively, twice daily for 12 weeks. Each group consisted of 20 subjects. The treatment was combined with benzoyl peroxide in all groups. The patients were assessed for noninflammatory (open and closed comedones) and inflammatory (papules and pustules) lesion counts at 4, 8, and 12 weeks and, adverse events were recorded.

Results: There was no significant difference between the groups for age, sex and acne duration ($p>0.05$). Statistically significant decrease was obtained with all 3 treatment regimens at the end of the study ($p<0.05$). No significant difference was detected between the 3 groups regarding noninflammatory and total lesion counts at 4, 8, and 12 weeks, however, clindamycin was superior to other treatments at the 8th week regarding inflammatory lesion counts ($p<0.05$). There was no statistically significant difference in adverse effect rates between the three groups ($p>0.05$).

Conclusion: In this study, topical sodium sulfacetamide was found to be as effective and safe as erythromycin and clindamycin when combined with benzoyl peroxide in the treatment of mild to moderate acne vulgaris. These results should be supported by studies with larger cohorts. (Türkderm 2012; 46: 33-8)

Key Words: Acne, benzoyl peroxide, clindamycin, erythromycin, sodium sulfacetamide, treatment

Yazışma Adresi/Address for Correspondence: Dr. Ayşegül Turan, Uludağ Üniversitesi Tıp Fakültesi, Dermatoloji Anabilim Dalı, Bursa, Türkiye
Tel.: +90 224 295 07 01 E-posta: draysegulgocer@yahoo.com **Geliş Tarihi/Received:** 19.12.2010 **Kabul Tarihi/Accepted:** 22.06.2011

Türkderm-Deri Hastalıkları ve Frengi Arşivi Dergisi, Galenos Yayınevi tarafından basılmıştır.
Türkderm-Archives of the Turkish Dermatology and Venerology, published by Galenos Publishing.



Giriş

Akne vulgaris pilosebase birimin kronik, inflamatuvar bir hastalıdır. Etyopatogenezinde sebum üretiminde artış, pilosebase kanalın hiperkeratinizasyonu, mikrobiyal floranın etkileri ve inflamasyon gelişimi olmak üzere başlıca dört faktör yer alır¹⁻⁴. Akne enfeksiyöz bir hastalık değildir ancak Propionibacterium acnes (P. acnes) hem inflamasyonu başlatan temel etken olması hem de aknenin başlangıç lezyonu olan mikrokomedon oluşumunda rolü olduğunun da saptanması nedeniyle akne patogenezindeki en önemli mikroorganizmadır. Yapılan araştırmalar sonucu inflamasyonun sadece komedogeneze ikincil bir olay olmadığı, aknenin en erken safhalarında dahi var olduğu anlaşılmıştır⁵. Bir proinflamatuvar sitokin olan ve P. acnes tarafından indüklenen interlökin (IL) 1 α 'nın pilosebase kanal hiperkeratinizasyonuna yol açtığı ve böylece komedon oluşumuna neden olduğu gösterilmiştir⁶. Dolayısıyla IL-1 α 'nın hem komedon oluşumunda hem de kutanöz inflamasyon ve inflamatuvar akne lezyon oluşumunda önemli rolü vardır. Yine P. acnes'in mikrokomedonlarda yüksek konsantrasyonda bulunduğu saptanmıştır⁷. Keratinosit proliferasyonunda önemli rolü olan integrinlerden β 1, α 3, α 6s ve α v β 6 integrinlerin de P. acnes ekstraları tarafından indüklendiği bulunmuştur⁸. Akne patogenezi ile ilgili elde edilen bu bilgiler ışığında P. acnes'in inflamatuvar lezyon oluşumu kadar mikrokomedon oluşum evresinde de önemli role sahip olduğu anlaşılmaktadır.

Akne lezyonları klinik olarak noninflamatuvar ya da inflamatuvar karakterde olabilen polimorfik lezyonlardır. Komedolar aknenin noninflamatuvar lezyonlarıdır. İnflamatuvar lezyonları ise papül, püstül, nodül ve kistler olup genellikle bu komedolardan köken alırlar ve P. acnes'in meydana getirdiği inflamasyon sonucu foliküllerin rüptüre olmasıyla ortaya çıkarlar^{1-4,9}.

Akne için çok çeşitli sınıflandırmalar olmakla birlikte pratik olarak en çok hafif, orta veya şiddetli şeklinde sınıflandırılma yapılmaktadır. Hafif aknede kapalı veya açık komedolar esas lezyonlar olup az sayıda papül püstül görülebilir. Orta dereceli aknede ise papül ve püstül gibi inflamatuvar lezyonlar da belirgin olarak görülmektedir. Şiddetli aknede yaygın papül ve püstüllerle birlikte çok sayıda nodül mevcuttur⁹. Pochi ve ark.nın¹⁰ 1991'de yayınladıkları Akne Sınıflandırılması Konsensus Konferansı Bildirgesinde inflamatuvar lezyonlar için lezyon sayımına dayalı olarak bu derecelendirme önerilmiştir.

Hafif ve orta şiddetli aknede genel olarak topikal tedaviler ilk tercihtir. En sık kullanılan topikal tedavi ajanları ise retinoidler, benzoil peroksit (BP), topikal antibiyotikler ve azelaik asittir. Topikal antibiyotiklerden eritromisin ve klindamisin günümüzde yaygın olarak kullanılmaktadır^{11,12}. Bu antibiyotikler bakteriyostatik etkileri ile P. acnes'in folikül içindeki sayısını azaltır ve böylece P. acnes tarafından üretilen lipazlar ve IL-1 gibi proinflamatuvar medyatörleri baskılayarak dolaylı olarak inflamasyonu azaltırlar. Benzoil peroksit ise antibakteriyel ve komedolitik etkisi olan bir ajan olup yapılan çalışmalarda en az klindamisin ve eritromisin kadar etkili olduğu gösterilmiştir^{13,14}. Antibiyotik direncini önlemek için antibiyotiklerin kullanım süresinin en fazla 3 ay ile sınırlandırılması ve BP ile kombinasyonu önerilmektedir^{15,16}. Sodyum sulfasetamid, sulfonamid grubu bakteriyostatik etkili bir topikal antibakteriyeldir. Dünyada uzun yıllardır sülfür ile kombine olarak akne tedavisinde kullanılmaktadır ancak literatürde bu ajanın kullanıldığı klinik çalışmalar sınırlıdır¹⁷⁻²². Sodyum sulfasetamid alkol ve sülfür içermeyen hyaluronik asitli sıvağı içerisindeki formülüyle son yıllarda ülkemizde de kullanıma girmiştir. Çalışmamızda

hafif ve orta şiddetli akne vulgaris tedavisinde hyaluronik asit sıvağı içerisindeki sülfür içermeyen topikal sodyum sulfasetamidin etkinliğini, halen yaygın olarak kullanılmakta olan topikal eritromisin ve topikal klindamisin ile bütün ajanları topikal benzoil peroksitle kombine ederek karşılaştırmayı amaçladık.

Gereç ve Yöntem

Çalışma grubumuz Dermatoloji polikliniğimize başvuran, Pochi ve ark.nın¹⁰ 1991'de yayınladıkları Akne Sınıflandırılması Konsensus Konferansı Bildirgesine göre hafif veya orta şiddette akne vulgaris tanısı alan hastalardan seçildi. Hastaların komedonlarla birlikte en az birkaç papülopüstülü olmasına dikkat edildi.

Hastaların 13 yaşından küçük veya 30 yaşından büyük olması, son 6 aydır oral retinoid, son 1 aydır oral, son 2 haftadır topikal herhangi bir akne tedavisi almış olması, herhangi bir oral kontraseptif ve antibiyotik kullanımı olması, gebe ya da emzirme döneminde olması, anamnezinde kardiyak, renal ya da hepatik bir rahatsızlığı bulunması, hirşütizm, adet düzensizliği, alopesi gibi polikistik over sendromu semptomlarının bulunması ve çalışmada kullanılacak topikal antibiyotiklere karşı önceden bilinen duyarlılığı bulunması dışlama kriterleri olarak kabul edildi.

Çalışmamız Yerel Etik Kurul tarafından onaylandı ve tüm hastalardan veya hasta velilerinden bilgilendirilmiş gönüllü olur formu alındı.

Her hastanın başlangıçtaki yüz fotoğrafları alındıktan sonra tedavi öncesi yüz bölgesindeki akne lezyonları beyaz floresan ışık altında sayıldı. Açık ve kapalı komedolar noninflamatuvar lezyonlar olarak, papül ve püstüller inflamatuvar lezyonlar olarak kayıt edildi.

Hastalar çalışmaya alınma sıralarına göre randomize edilerek 3 paralel gruba ayrıldı. Her bir grupta çalışmayı tamamlayan en az 20 hasta olması amaçlandı. Bu sayıya ulaşılan kadar randomize olarak çalışmaya hasta alınmaya devam edildi. Buna göre birinci gruba (31 hasta) topikal sodyum sulfasetamid %10 losyon (Sivex® losyon, Orva, Türkiye), ikinci gruba (25 hasta) topikal klindamisin fosfat %1 losyon (Cleocin-T® losyon, Eczacıbaşı, Türkiye), üçüncü gruba (24 hasta) topikal eritromisin %2 jel (Aknilox® jel, Assos ilaç, Türkiye) ve tüm hastalara hem bakteri direncini azaltmak hem de etkinliği artırmak amacıyla kombinasyon tedavisi olarak topikal BP %5 losyon (Aknefug® losyon, Orva, Türkiye) verildi. Hastalar tarafından, antibiyotik direnci gelişim riskini azaltmak amacıyla 12 hafta boyunca her gün, günde iki kez sabah ve akşam, önce BP ve 15 dakika sonra topikal antibiyotik, yüz suyla yıkanıp kurulandıktan sonra, göz çevresi hariç tüm yüze, ince bir tabaka oluşturacak şekilde uygulandı. Hastalara tedavi süresi boyunca yüze nemlendirme amacıyla nötr epitelizan bir kremin gün içinde istenilen sıklıkta sürülmesi, bunun dışında farklı bir krem uygulanmaması ve yüzlerini sadece nötr pH'lı bir sabun ile yıkamaları önerildi.

Hastalar tedavinin 4. haftasında, 8. haftasında ve tedavi sonunda aynı araştırmacı tarafından değerlendirildi. Kontrol muayenelerinde hastaların yüz bölgesindeki lezyon sayımı tekrarlandı. Hastalar kızarıklık, soyulma, kuruluk, yanma ve kaşıntı gibi lokal yan etkilerin veya herhangi bir sistemik yan etkinin gelişip gelişmediği açısından her kontrolde sorgulandı ve var olan her yan etki hafif, orta, şiddetli olarak derecelendirildi. Onikinci hafta sonunda hastaların ve araştırmacının tedavi ile ilgili genel değerlendirmeleri kayıt edildi (-: daha kötü; %0: değişiklik yok; %1-24: hafif derecede iyileşme; %25-49: orta derecede iyileşme; %50-74: iyi derecede iyileşme; %75-100: çok iyi derecede iyileşme). Çalışma süresi tamamlandıktan sonra hastaların tekrar yüz

fotoğrafları alındı ve topikal antibiyotik tedavisi sonlandırılarak hastaların mevcut klinik tablosuna göre tedavileri tekrar belirlendi. Tedavinin istatistiksel sonuçları "SPSS for Windows Version 13.0" istatistik paket programı kullanılarak değerlendirildi. Sürekli verilerin karşılaştırılmasında bağımsız gruplar için Kruskal-Wallis ve Mann-Whitney U testi; bağımlı grupların karşılaştırılmasında ise Wilcoxon testi kullanıldı. Kategorik değişkenler için ise Pearson ki-kare ve Fisher'in kesin ki-kare testi kullanıldı. Anlamlılık düzeyi $p < 0,05$ olarak kabul edildi. Ortalamalar standart sapmalar ile birlikte verildi.

Bulgular

Çalışmaya alınan 80 hastadan birinci gruptaki 11 hasta, ikinci gruptaki 5 hasta, üçüncü gruptaki 4 hasta verilen tedaviyi uygulamayıp kontrollere de gelmedikleri için çalışmadan çıkarıldılar. Sonuç olarak her gruptan çalışmayı tamamlayan 20 hasta olmak üzere toplam 60 hastanın sonuçları değerlendirmeye alındı.

Hastaların 48'i (%80) kadın, 12'si (%20) erkek olup yaşları 13-27 arasında değişmekteydi. Cinsiyet, yaş, akne süresi ve aile öyküsü açısından gruplar arasında anlamlı fark yoktu (Tablo 1).

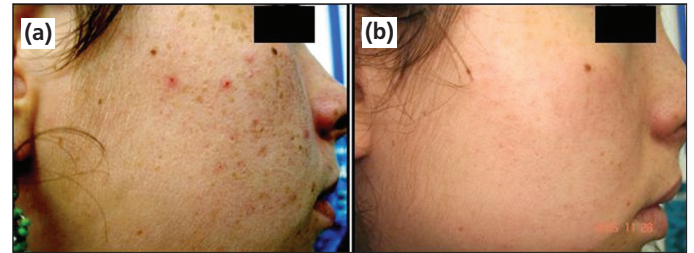
	Grup 1 (n=20)	Grup 2 (n=20)	Grup 3 (n=20)	P
Cinsiyet, n(%)				
Erkek	4 (20%)	3 (15%)	5 (25%)	>0,05
Kadın	16 (80%)	17 (85%)	15 (75%)	
Yaş				
ort±SS yıl (aralık)	19,65±3,24 (14-27)	19,60±3,36 (13-27)	19,00±3,17 (13-26)	>0,05
Akne süresi				
ort±SS yıl	4,26±3,39	3,50±2,62	3,94±2,59	>0,05
Aile öyküsü, n(%)	12 (%60)	10 (%50)	9 (%45)	>0,05

	Grup 1	Grup 2	Grup 3	P
Noninflamatuvar lezyon sayısı, ort±SS				
Başlangıç	99,70±42,39	78,85±34,99	75,95±35,84	>0,05
4. hafta	65,35±39,11	37,00±17,87	39,90±23,21	>0,05
8. hafta	51,40±29,28	32,85±19,22	33,35±18,61	>0,05
12. hafta	36,30±24,36	21,80±18,58	24,95±16,51	>0,05
P	<0,05	<0,05	<0,05	
İnflamatuvar lezyon sayısı, ort±SS				
Başlangıç	7,65±4,81	6,80±5,79	7,55±6,15	>0,05
4. hafta	3,95±2,81	3,15±3,06	4,55±4,28	>0,05
8. hafta	4,60±4,09	2,00±1,97	5,25±5,89	<0,05
12. hafta	2,50±3,42	1,25±1,25	2,70±2,61	>0,05
P	<0,05	<0,05	<0,05	
Total lezyon sayısı, ort±SS				
Başlangıç	107,35±44,49	85,65±37,78	83,50±36,36	>0,05
4. hafta	69,30±39,58	40,15±19,34	44,45±23,94	>0,05
8. hafta	56,00±30,27	34,85±20,14	38,60±20,70	>0,05
12. hafta	38,85±25,57	23,05±18,80	27,65±17,99	>0,05
P	<0,05	<0,05	<0,05	

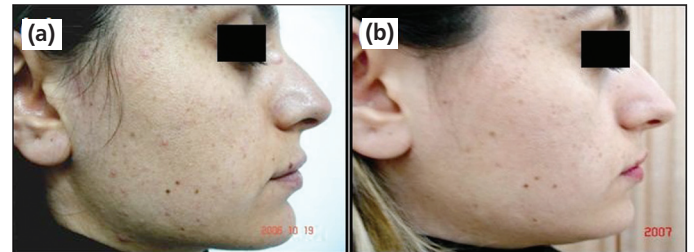Her bir grubun tedavinin başlangıcında, 4, 8 ve 12. haftalarındaki ortalama lezyon sayıları ve gruplara göre karşılaştırılması Tablo 2'de gösterilmiştir. Her gruptan bir hastanın tedavi öncesi ve sonrası fotoğrafına Resim 1, 2 ve 3'de yer verilmiştir.

Tedavinin 4, 8 ve 12. haftalarında her 3 grupta da noninflamatuvar, inflamatuvar ve total lezyon sayılarında başlangıca göre istatistiksel olarak anlamlı azalma saptandı ($p < 0,05$). Tedavi sonunda noninflamatuvar lezyon sayısında azalma 1. grupta %64,45, 2. grupta %72,38, 3. grupta %66,63; inflamatuvar lezyon sayısında azalma 1. grupta %65,61, 2. grupta %74,21, 3. grupta %38,57; total lezyon sayısında azalma ise 1. grupta %64,99, 2. grupta %72,91, 3. grupta %66,61 olarak bulundu. Her 3 grup arasında başlangıç lezyon sayıları açısından anlamlı fark yoktu ($p > 0,05$). Noninflamatuvar ve total lezyon sayısındaki azalma açısından tedavi boyunca gruplar arasında anlamlı fark görülmedi. İnflamatuvar lezyon sayıları açısından ise 4. hafta ve 12. haftada gruplar arasında anlamlı fark bulunmazken, 8. haftada ikinci gruptaki azalma oranı birinci ve üçüncü gruba göre istatistiksel olarak anlamlı derecede daha fazla bulundu ($p < 0,05$). Sekizinci haftada lezyon sayılarına bakıldığında birinci ve üçüncü gruptaki inflamatuvar lezyon sayısında 4. haftaya göre hafif bir artış olduğu görüldü ancak yine de başlangıçtakinden düşük seviyede idi ve sonraki kontrolde bu artış sebat etmedi (Şekil 1).

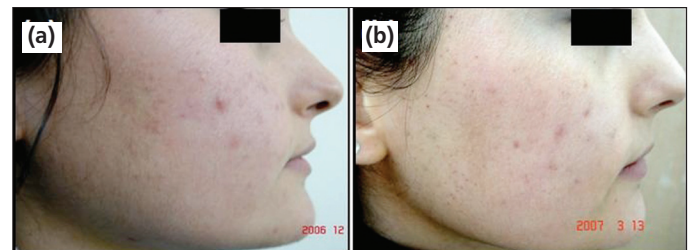
Tedavi süresince hiçbir hastada sistemik bir yan etkiye rastlanmadı. Kuruluk, kaşıntı, soyulma, yanma ve kızarıklıktan en az birinin varlığı lokal yan etki olarak değerlendirildi. Lokal yan etkiler birinci grupta %40,



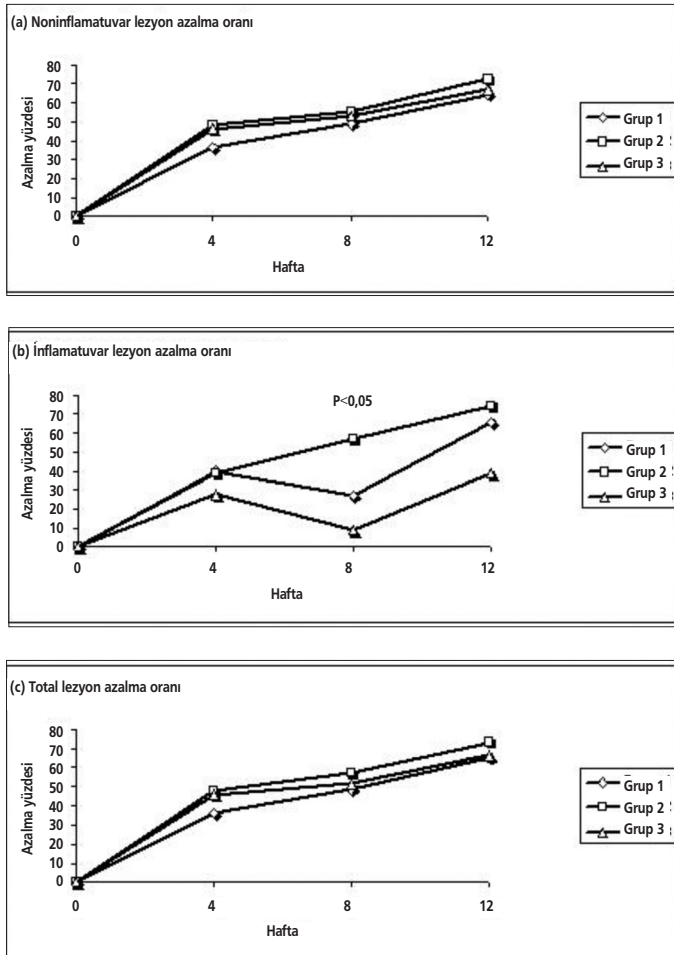
Resim 1. BP + sodyum sulfasetamid ile (a) tedavi öncesi, (b) 12 haftalık tedavi sonrası klinik görünüm



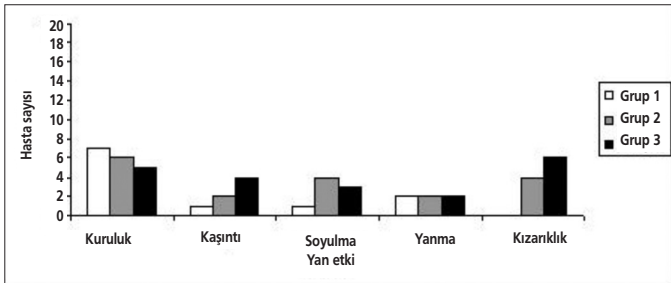
Resim 2. BP + klindamisin ile (a) tedavi öncesi, (b) 12 haftalık tedavi sonrası klinik görünüm



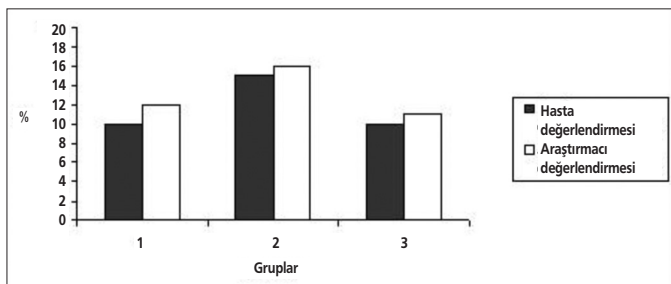
Resim 3. BP + eritromisin ile (a) tedavi öncesi, (b) 12 haftalık tedavi sonrası klinik görünüm



Şekil 1. Tedavinin 4, 8 ve 12. haftalarında (a) noninflamatuvar, (b) inflamatuvar, (c) total lezyon sayısındaki ortalama azalma yüzdeleri



Şekil 2. Tedavi gruplarına göre yan etki görülen hasta sayılarının karşılaştırılması



Şekil 3. Tedavi sonunda iyileşmeyi iyi ve çok iyi olarak değerlendiren hasta ve araştırmacı oranları

ikinci grupta %45, üçüncü grupta ise %50 olarak saptandı. Yan etki görülme sıklığı açısından 3 grup arasında anlamlı fark yoktu ($p>0,05$). Birinci ve ikinci grupta en sık karşılaşılan yan etki kuruluk iken (sırasıyla %35 ve %30), üçüncü grupta en sık kızamıklık görüldü (%30). Birinci grupta çalışma boyunca kızamıklık yan etkisine rastlanmadı ve bu veri açısından üçüncü grup ile birinci grup arasında istatistiksel olarak anlamlı farklılık olduğu görüldü ($p<0,05$). Yan etkiler genel olarak tolere edilebilir düzeyde idi (Şekil 2).

Tedavi sonunda hastaların ve araştırmacının iyileşmeyi iyi veya çok iyi olarak değerlendirme oranları Şekil 3'te verilmiştir. Her 3 grup arasında ve her grup için hastaların ve araştırmacının genel değerlendirmesi arasında anlamlı fark saptanmadı ($p>0,05$).

Tartışma

Sodyum sulfasetamid sülfonamid grubundan bakteriyostatik bir antibiyotiktir. Sülfonamidler PABA'nın yarışmalı antagonisti olarak davranarak bakteriyel DNA sentezini bozar²³. Sodyum sulfasetamidin %10'luk konsantrasyonu dünyada genellikle %5 sülfür ile kombine edilmiş süspansiyon, losyon ve krem şeklinde bulunmaktadır. Akne vulgariste etkili olan bir topikal antibiyotik olmasına karşın sulfasetamidin hem tedavi seçenekleri arasında, hem de akne vulgaris ile ilgili yapılan çalışmalarda fazlaca yer verilmemiş bir ajan olduğu görülmektedir. Bu ürünün son zamanlarda ülkemizde de kullanıma girmesi bize mevcut topikal antibiyotiklere göre etkinliğini araştırma fırsatı vermiştir. Sodyum sulfasetamidin sülfür ile kombinasyonunun akne tedavisinde sinerjistik etkileri olduğu bulunmuştur²⁴. İlk olarak 1956 yılında Baker¹⁷ sodyum sulfasetamid sülfür kombinasyonunu dirençli aknelerde kullanmış ve %75-100 oranında düzelme elde etmiştir. 1959 yılında ise sulfasetamid %8,5, rezorsin %2 ve sülfür %5 içeren bir kombinasyon ürünle yapılan çalışmada 3 ila 5 hafta süreyle kullanım sonrasında 47 dirençli akne hastasının 40'ında iyi veya çok iyi yanıt elde edilmiştir¹⁸. Bundan sonra aynı ürün ile sulfasetamid içermeyen rezorsin %2 ve sülfür %5 kombinasyonunun yüzün diğer yarısına uygulandığı karşılaştırmalı bir çalışma yapılmış ve sulfasetamidli kombinasyonun kullanıldığı yüz bölgesinde %94 oranında ve çok daha kısa sürede tam düzelme sağlanırken yüzün diğer yarısında %69 oranında tam düzelme sağlanmış ve bu süre daha uzun bulunmuştur¹⁸. Püstüler akneli 459 hasta üzerinde yapılan başka bir çalışmada ise diğer tedavilere dirençli olan bu olgularda yan etkiye rastlanmadan iyi yanıt elde edilmiştir¹⁹. Tarımcı ve ark.nın²⁰ 1997'de yaptıkları daha güncel bir çalışmada ise hafif ve orta şiddetli aknesi olan 25 hastaya 3 ay boyunca topikal sodyum sulfasetamid %10 sülfür %5 kombinasyonu uygulanmış ve komedolarda %67,9, inflamatuvar lezyonlarda %80,4 ve total lezyon sayısında da %73 oranında azalma elde edilmiş olup ürün iyi tolere edilmiştir. Hafif ve orta şiddetli aknesi olan 60 kadın üzerinde yapılan başka bir çalışmada da 12 haftalık tedavi sonunda inflamatuvar lezyon sayısında %82,9 ve total lezyon sayısında %78 oranında azalma elde edilmiştir. En sık görülen yan etkinin ise 39 hastada gelişen hafif - orta kuruluk ve geçici bir kaşıntıdan ibaret olduğu bildirilmiştir²⁴. Bizim çalışmamızda şimdiye kadarki çalışmalardan farklı olarak ilk defa sodyum sulfasetamidin sülfür içermeyen %10'luk losyon formu hyaluronik asitli sıvağ içerisinde kullanılmış ve BP ile kombine edilmiştir. Bu şekilde kullanım ile biz de hem noninflamatuvar hem de inflamatuvar lezyonlarda 12 hafta sonunda anlamlı derecede azalma elde ettik. Noninflamatuvar ve total lezyon

sayısında elde ettiğimiz azalmanın Tarımcı ve ark.²⁰ ile Breneman ve ark.^{nın}²¹ sonuçları ile benzer olduğu görüldü, ancak inflamatuvar lezyonlardaki azalma biraz daha düşük orandaydı. Bu durum onların tedaviye sülfürü kombine etmeleri ile ilgili olabilir ve BP ile sülfürün kombinasyon tedavisindeki etkinlikleri ile ilgili karşılaştırmalı çalışmalara ışık tutabilir. Biz tedaviye BP ekleyerek papül ve püstüllerde olduğu kadar komedolarda da etkili azalmayı sağlamış olduk. İlaçlar iyi tolere edildi ve hiçbir hastada sistemik bir yan etki görmedik. Çalışmamızda sodyum sulfasetamid ile en sık ortaya çıkan yan etki %35 oranında görülen kuruluk olup literatür verileriyle benzerlik göstermektedir. Kızarıklık yan etkisine ise sulfasetamid grubundaki hiçbir hastada rastlamadık. Bu da yine ajanın iyi tolere edildiğini ve lokal yan etki profilinin sık kullanılan diğer topikal antibiyotiklerle benzer olduğunu düşündürmüştür. Sıvağ olarak kullanılan hyaluronik asit dermisin ekstrasellüler matriksinde bulunan bir proteoglikandır. Onarıcı etkisinin ve suya bağlanma afinitesinin yüksek olması nedeniyle nemlendirici etkilere sahiptir²⁵. Çalışmamızda sodyum sulfasetamid hyaluronik asitli sıvağ içerisinde kullanılmakla birlikte hastaların %35'inde kuruluk görülmüştür. Bu yan etkilerin ortaya çıkmasının hastaların kombinasyon tedavisi olarak kuruluk ve soyulma gibi irritasyon bulgularına belirgin şekilde neden olan BP kullanımına bağlı olabileceği düşünülmüştür. Literatürde sodyum sulfasetamidin BP ile kombine edilerek kullanıldığı ve/veya diğer topikal antibiyotiklerle karşılaştırıldığı bir çalışma bulunmamaktadır. Ancak diğer sık kullanılan topikal antibiyotikler olan eritromisin ve klindamisin ile ilgili plasebo kontrollü, kendi aralarında veya BP ya da oral antibiyotiklerle karşılaştırıldığı çok sayıda çalışma yapılmıştır. Eritromisin ve klindamisin etkinliklerinin karşılaştırıldığı çalışmaların çoğunda birbirlerine üstünlükleri saptanmamıştır²⁶⁻²⁸. Çalışmamız her iki ajanın BP ile kombine edilmesi nedeniyle bu çalışmalarla farklılık göstermekle birlikte biz de eritromisin ve klindamisin hem noninflamatuvar hem inflamatuvar lezyonlarda etkili olduğunu; aralarında etkinlik ve güvenilirlik açısından anlamlı fark olmadığını saptadık. Patogenezde *P. acnes*'in ve IL-1 α gibi *P. acnes* tarafından indüklenen proinflamatuvar sitokinlerin inflamasyondan sorumlu olduğu kadar komedogenezde de rolü olması nedeniyle antibiyotiklerin de *P. acnes*'i azaltıcı etkilerinden dolayı inflamatuvar lezyonlar olduğu gibi noninflamatuvar lezyonlar üzerinde de etkili olduğu düşünüldü. Ayrıca noninflamatuvar lezyon sayısındaki azalma literatür verilerine göre daha yüksek bulundu. Bu durum tedaviye noninflamatuvar lezyonlarda etkinliği daha belirgin olan BP'nin eklenmesi ile açıklanabilir. Yan etki oranı da bizim çalışmamızdaki hastalarda daha yüksek oranda görülmüş olup bu durum da yine tedaviye lokal yan etki profili daha yüksek olan BP'nin eklenmesi ile ilgili olabilir.

Eritromisin ve klindamisin gibi topikal antibiyotiklerin akne vulgaris tedavisinde uzun yıllardır bu kadar yaygın kullanımları antibiyotiklere karşı bakteriyel direnç gelişmesi sorununu da beraberinde getirmiştir. Direnç önlemek için antibiyotiklerin kullanım süresinin en fazla 3 ay ile sınırlandırılması ve BP ile kombinasyonu önerilmektedir^{15,16}. Antibakteriyel ve komedolitik özellikleri olan BP'nin aknede kullanımı esasen *P. acnes* üzerine bakterisidal etkisinden kaynaklanmaktadır²⁹. Bugüne kadar BP'ye dirençli *P. acnes* suşu bildirilmemiştir. Benzoil peroksitin topikal antibiyotiklerle kombine kullanıldığında inflamatuvar akne üzerine sinerjistik ve additif etkileri olduğu da saptanmış, kombinasyon tedavisi tek başına topikal antibiyotiklere ve BP'ye üstün bulunmuştur³⁰⁻³³. Literatürde BP+klindamisin etkinliğinin BP+eritromisin ile karşılaştırıldığı tek çalışma bulunmaktadır³⁴. Bu çalışmada

kombinasyon tedavileri benzer etkinliğe sahip bulunmuştur. Yan etki profili, hasta memnuniyetleri ve doktor değerlendirmeleri açısından da elde ettiğimiz sonuçlar bu çalışmayla benzerlik göstermektedir. Akne vulgaris patogenezinde halen birçok bilinmeyen barındıran bir tablo olup kronik seyirli olması ve tedavi edilmediği takdirde değişen derecelerde skar bırakma potansiyeli olmasından dolayı, doğru ve kişiye özel tedavi belirlemek büyük önem arz etmektedir. Günümüzde sıklıkla kullanılan topikal antibiyotiklere karşı oluşan direncin giderek artması yeni topikal antibiyotiklerin kullanımını gündeme getirmiştir. Çalışmamızda topikal bir antibakteriyel ajan olan sodyum sulfasetamidin etkinliğini ve güvenilirliğini diğer sık kullanılan topikal antibakteriyel ajanlar olan eritromisin ve klindamisin ile benzoil peroksidi kombine ederek karşılaştırdık. Sonuç olarak bu ürünün de eritromisin ve klindamisin kadar hem noninflamatuvar hem de inflamatuvar lezyonlar üzerine etkili ve güvenli olduğunu saptadık. Daha önce diğer topikal antibiyotik tedavilerini kullanmış hastalarda yeni bir seçenek olarak kullanılabileceğini düşündüğümüz sodyum sulfasetamid ile ilgili yapılan çalışmaların oldukça yetersiz olduğunu ve şimdiye kadar diğer topikal antibiyotiklerle karşılaştırıldığı bir çalışma olmadığını gördük. Olgu sayısının daha geniş tutulduğu karşılaştırmalı çalışmalarla hem etkinlik hem de güvenilirliği ile ilgili yeni değerlendirmelere ihtiyaç olduğu kanısındayız.

Dipnot: İlaç temini konusunda yardımları için Orva, Assos ilaç ve Eczacıbaşı firmalarına teşekkür ederiz.

Kaynaklar

1. Acar MA, Aksungur VL: Akne ve benzeri hastalıklar. Dermatoloji. Ed. Tüzün Y, Gurer MA, Serdaroğlu S, Oğuz O, Aksungur VL. 3'üncü baskı. İstanbul, Nobel Tıp Kitabevleri, 2008; 1189-205.
2. Zaenglein AL, Thiboutot DM: Acne vulgaris. Dermatology. Ed. Bologna JL, Jorizzo JL, Rapini RP. 2'inci baskı. London, Mosby, 2008; 495-509.
3. Cunliffe WJ: Acne. 1'inci baskı. London, Martin Dunitz, 1989;178-251.
4. Gollnick H: Current concepts of the pathogenesis of acne: implications for drug treatment. Drugs 2003;63:1579-96.
5. Jeremy AH, Holland DB, Roberts SG, Thomson KF, Cunliffe WJ: Inflammatory events are involved in acne lesion initiation. J Invest Dermatol 2003;121:20-7.
6. Guy R, Green MR, Kealey T: Modeling acne in vitro. J Invest Dermatol 1996;106:176-82.
7. Leyden JJ, McGinley KJ, Vowels B: Propionibacterium acnes colonization in acne and nonacne. Dermatology 1998;196:55-8.
8. Jarrousse V, Castex-Rizzi N, Khammari A, Charveron M, Dréno B: Modulation of integrins and filaggrin expression by Propionibacterium acnes extracts on keratinocytes. Arch Dermatol Res 2007;299:441-7.
9. Yan AC: Current concepts in acne management. Adolesc Med Clin 2006;17:613-37.
10. Pochi PE, Shalita AR, Strauss JS, et al: Report of the consensus conference on acne classification. J Am Acad Dermatol 1991;24:495-500.
11. Gollnick HP, Krauthaim A: Topical treatment in acne: current status and future aspects. Dermatology 2003;206:29-36.
12. Ross JJ, Snelling AM, Carnegie E, et al: Antibiotic-resistant acne: lessons from Europe. Br J Dermatol 2003;148:467-78.
13. Tucker SB, Tausend R, Cochran R, Flannigan SA: Comparison of topical clindamycin phosphate, benzoil peroxide, and a combination of the two for the treatment of acne vulgaris. Br J Dermatol 1984;110:487-92.
14. Burke B, Eady EA, Cunliffe WJ: Benzoil peroxide versus topical erythromycin in the treatment of acne vulgaris. Br J Dermatol 1983;108:199-204.
15. Leyden J, Levy S: The development of antibiotic resistance in Propionibacterium acnes. Cutis. 2001;67(2 Suppl):21-4.
16. Gollnick H, Cunliffe W, Berson D, et al: Management of acne: a report from a global alliance to improve outcomes in acne. J Am Acad Dermatol. 2003;49(1 Suppl):S1-37.
17. Baker K: Synergistic acne therapy. Southwest Med 1956;37:287.
18. Neidorff AH: A new concept in the treatment of acne vulgaris. Ohio Med 1957;53:293-4.

19. Olansky S: Re-evaluation of sulfacetamide as a topical agent in the treatment of pustular acne. *Cutis* 1967;3:611-4.
20. Tarımcı N, Sener S, Kilinc T: Topical sodium sulfacetamide/sulfur lotion. *J Clin Pharm Ther* 1997;22:301.
21. Breneman DL, Ariano MC: Successful treatment of acne vulgaris in women with a new topical sodium sulfacetamide/sulfur lotion. *Int J Dermatol* 1993;32:365-7.
22. Del Rosso JQ: The use of sodium sulfacetamide 10%-sulfur 5% emollient foam in the treatment of acne vulgaris. *J Clin Aesthet Dermatol* 2009;2:26-9.
23. Mandell GL, Bennet JE, Dolin R: Principles and practice of infectious diseases. 5'inci baskı. Philadelphia, Churchill Livingstone, 2000;394-7.
24. Olansky S: Old drug-in a new system-revisited. *Cutis* 1977;19:852-4.
25. Laugier JP, Shuster S, Rosdy M, et al: Topical hyaluronidase decreases hyaluronic acid and CD44 in human skin and in reconstituted human epidermis: evidence that hyaluronidase can permeate the stratum corneum. *Br J Dermatol* 2000;142:226-33.
26. Shahlita AR, Smith EB, Bauer E: Topical erythromycin v clindamycin therapy for acne. A multicenter, double-blind comparison. *Arch Dermatol* 1984;120:351-5.
27. Leyden JJ, Shalita AR, Saatjian GD, Sefton J: Erythromycin 2% gel in comparison with clindamycin phosphate 1% solution in acne vulgaris. *J Am Acad Dermatol* 1987;16:822-7.
28. Peker M, Taştan BH, Arca E, Erbil AH, Gür AR: Akne vulgariste topikal eritromisin, tetrasiklin ve klindamisinin etkinliği. *TÜRKDERM* 2004;38:199-207.
29. Kligman AM, Leyden JJ, Stewart R: New uses for benzoyl peroxide: a broad-spectrum antimicrobial agent. *Int J Dermatol* 1977;16:413-7.
30. Chalker DK, Shalita A, Smith JG Jr, Swann RW: A double-blind study of the effectiveness of a 3% erythromycin and 5% benzoyl peroxide combination in the treatment of acne vulgaris. *J Am Acad Dermatol* 1983;9:933-6.
31. Shalita AR, Chalker DK, Ellis CN, Parish LC, Smith JG Jr: A multicenter, double-blind, controlled study of the combination of erythromycin/benzoyl peroxide, erythromycin alone, and benzoyl peroxide alone in the treatment of acne vulgaris. *Cutis* 1992;49(6A):1-4.
32. Lookingbill DP, Chalker DK, Lindholm JS, et al: Treatment of acne with a combination clindamycin/benzoyl peroxide gel compared with clindamycin gel, benzoyl peroxide gel and vehicle gel: combined results of two double-blind investigations. *J Am Acad Dermatol* 1997;37:590-5.
33. Leyden J, Kaidbey K, Levy SF: The combination formulation of clindamycin 1% plus benzoyl peroxide 5% versus 3 different formulations of topical clindamycin alone in the reduction of Propionibacterium acnes. An in vivo comparative study. *Am J Clin Dermatol* 2001;2:263-6.
34. Leyden JJ, Hickman JG, Jarratt MT, Stewart DM, Levy SF: The efficacy and safety of a combination benzoyl peroxide/clindamycin topical gel compared with benzoyl peroxide alone and a benzoyl peroxide/erythromycin combination product. *J Cutan Med Surg* 2001;5:37-42.