

## Ayak Bileğinde Verrüköz Lezyon

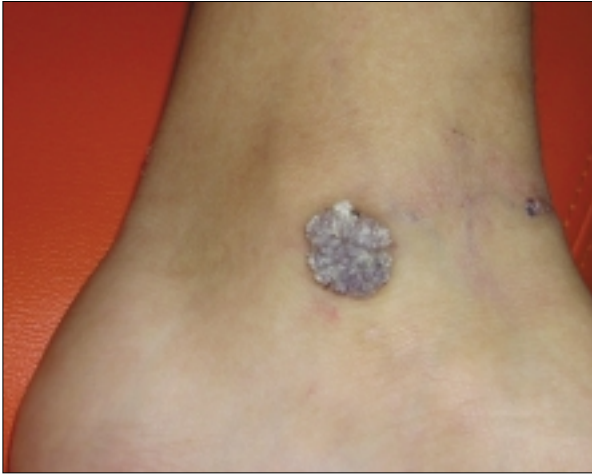
### Warty Lesion On Leg

Hazırlayan: Şehriyar Nazari  
İstanbul Şafak Hastanesi, İstanbul, Türkiye

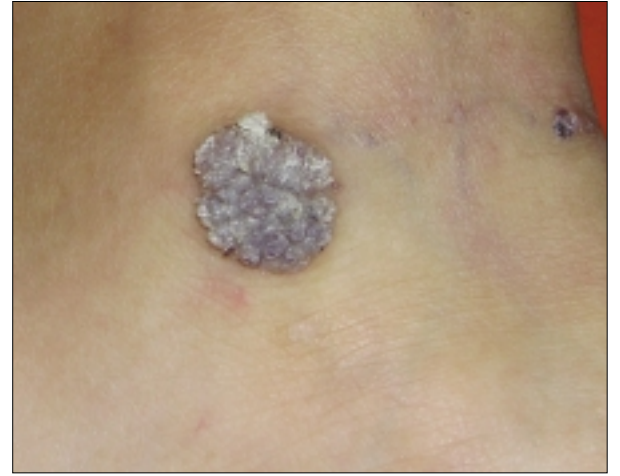
10 yaşında erkek çocuk, 5 yaşından beri sağ ayak bileğinde ortaya çıkan lezyon için başvurdu. Lezyonun incelemesinde çapları 5mm ve 2cm olan 2 adet verrüköz papül ve plak ve çevresinde eritemli

maküller görüldü (Resim 1 ve 2). Lezyonun histopatolojik görüntüsü aşağıdaki resimde gösterilmiştir (Resim 3).

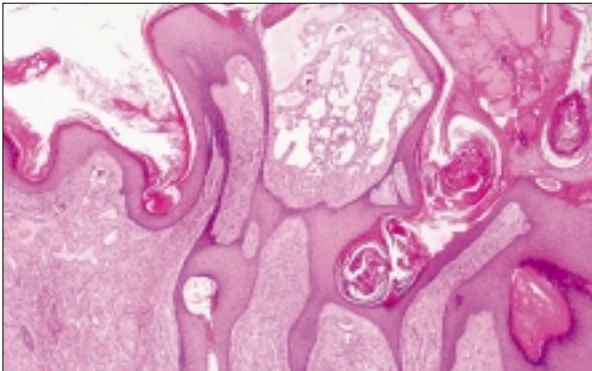
**Tanınız nedir?**



Resim 1.



Resim 2.



Resim 3.

Yanıtlarınızı  
[semrademirel@turkderm.org.tr](mailto:semrademirel@turkderm.org.tr)  
adresine gönderebilirsiniz.  
Doğru yanıt verenler arasında yapılacak  
kura ile belirlenecek şanslı  
meslektaşımıza kitap armağan edilecektir.