



Tanınız nedir?

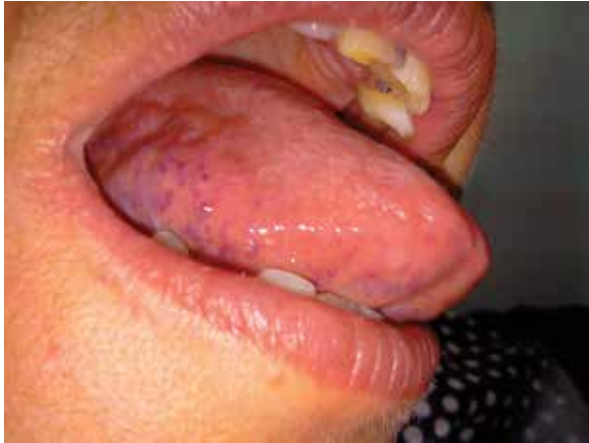What is your diagnosis?

Seray Külcü Çakmak, Müzeyyen Gönül, Işıl Deniz Oğuz, Derya Yayla, Devrim Tuba Ünal*

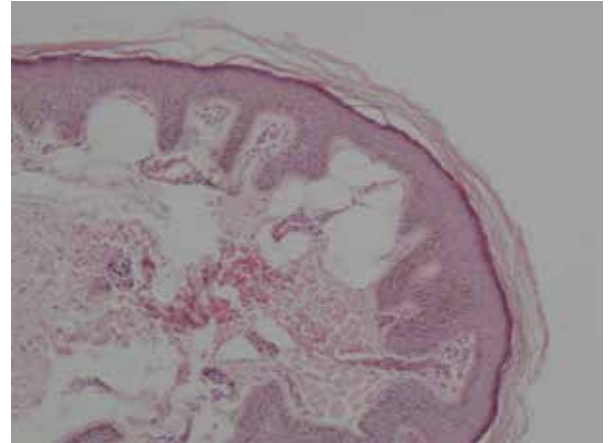
Ankara Numune Eğitim ve Araştırma Hastanesi, Dermatoloji Kliniği, *Patoloji Kliniği, Ankara, Türkiye

Elli sekiz yaşında kadın hasta polikliniğimize dilde ağrılı kızarıklıklar şikayeti ile başvurdu. Hastanın lezyonlarının 6 aydır mevcut olduğu öğrenildi. Özgeçmişinde hastaya 2 sene önce guatr nedeni ile tiroidektomi yapıldığı ve 2 senedir levotiroksin sodyum kullandığı öğrenildi. Ayrıca hipertansiyon nedeni ile valsartan ve hidroklorotiazid kullanmaktaydı. Dermatolojik incelemede dil lateral ve ventrallerinde 2-3 mm'lik morumsu papüller lezyonlar saptandı (Resim 1). Hastanın rutin laboratuvar testleri ve tiroid fonksiyon testleri normaldi. Lezyondan alınan punch biyopsinin histopatolojik incelemesinde çok katlı yassı epitelyum altında genişlemiş, konjesyone damar yapıları izlendi (Resim 2). Boyun manyetik rezonans incelemesinde patolojik bulgu saptanmadı.

Tanınız nedir?



Resim 1. Dil lateralinde morumsu papüller



Resim 1. Çok katlı yassı epitel altında genişlemiş konjesyone damar yapısı (H&E, x40)

Olgunun tanısı gelecek sayımızda yer alacaktır.

Yazışma Adresi/Address for Correspondence: Dr. Seray Külcü Çakmak, Ankara Numune Eğitim ve Araştırma Hastanesi, Dermatoloji Kliniği, Ankara, Türkiye
Tel.: +90 312 508 56 38 E-posta: seraycakmak@gmail.com **Geliş Tarihi/Received:** 29.01.2013 **Kabul Tarihi/Accepted:** 30.01.2013

*Türkderm-Deri Hastalıkları ve Frengi Arşivi Dergisi, Galenos Yayınevi tarafından basılmıştır.
Turkderm-Archives of the Turkish Dermatology and Venerology, published by Galenos Publishing.*