



Tanınız nedir 3?

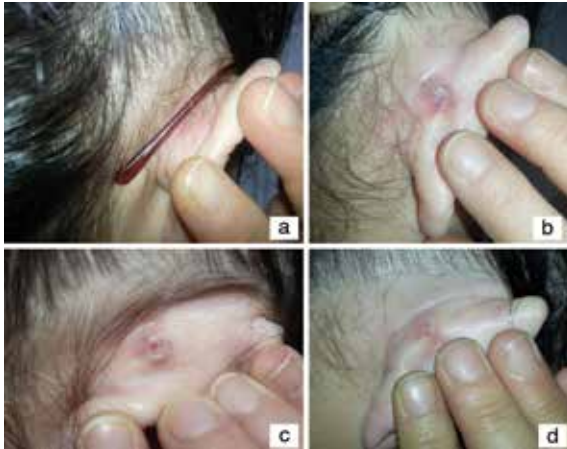What is your diagnosis 3?

Şirin Yaşar, Pembegül Güneş*, Sema Aytekin, Fatih Göktay, Zeynep Altan

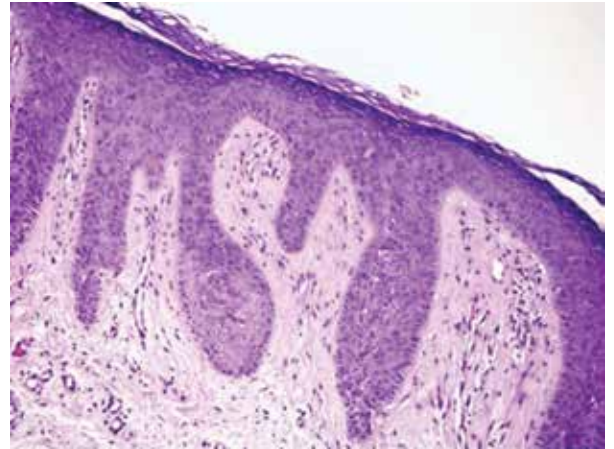
Haydarpaşa Numune Eğitim ve Araştırma Hastanesi, Dermatoloji Kliniği, *Patoloji Kliniği, İstanbul, Türkiye

Elli yaşında kadın hasta 5 ay önce başlayan sağ kulak arkasında ağrısız giderek büyüme gösteren lezyon nedeni ile başvurdu. Dermatolojik muayenesinde kulak arkasında ortasında oluklanma gösteren yaklaşık 0,5x0,7 cm çapında pembe renkte, kıvami sert, papülonodüler kitle saptandı (Resim 1a, b, c). Eşlik eden lenfadenopati yoktu. Öyküsünde 5 aydır gözlük kullanmaya başladığı öğrenildi. Soygeçmişinde özellik yoktu. Histopatolojik incelemesinde epidermiste belirgin akantoz ve ülserasyon, rete ridgelerde uzama, granüler tabakada belirginleşme, papiller dermiste ödem ile dermiste küçük damarlarda telenjektatik genişlemeler saptandı (Resim 2).

Tanınız nedir?



Resim 1a, b, c, d. Kulak arkasında gözlük sapının geldiği alanda ortası fissüre papül, d) Gözlük değişimi sonrası kendiliğinden papülde gerileme



Resim 2. Epidermiste belirgin akantoz ve ülserasyon, rete ridgelerde uzama, granüler tabakada belirginleşme, papiller dermiste ödem ile dermiste küçük damarlarda telenjektatik genişlemeler (H&E x100)

Yazışma Adresi/Address for Correspondence: Dr. Şirin Yaşar, Haydarpaşa Numune Eğitim ve Araştırma Hastanesi, Dermatoloji Kliniği, İstanbul, Türkiye
Tel.: +90 505 399 16 39 E-posta: drsirin@gmail.com **Geliş Tarihi/Received:** 11.08.2015 **Kabul Tarihi/Accepted:** 05.10.2015