



Tanınız nedir 2?

What is your diagnosis 2?

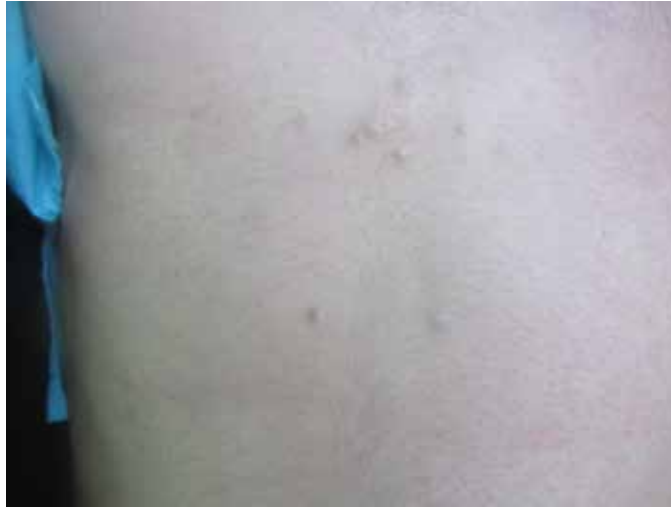Gülcan Saylam Kurtipek, Arzu Ataseven, Ceyhun Uğurluoğlu*, İlknur Küçükosmanoğlu,
İlkay Özer**

Konya Eğitim ve Araştırma Hastanesi, Dermatoloji Kliniği, Konya, Türkiye

*Selçuk Üniversitesi Tıp Fakültesi, Patoloji Anabilim Dalı, Konya, Türkiye

**Konya Eğitim ve Araştırma Hastanesi, Patoloji Kliniği, Konya, Türkiye

Yirmi yaşında erkek hasta göğüs ön duvarında 2 yıl önce başlayıp giderek artan çok sayıda kabarıklık şikayeti ile polikliniğimize başvurdu. Öz ve soygeçmişinde herhangi bir özellik yoktu. Dermatolojik muayenesinde göğüs ön yüzde deri renginde 1-3 mm çapında 7-8 adet multipl papülleri mevcuttu (Resim 1). Tanı için alınan biyopsi örneğinin histopatolojik incelemesinde retiküler dermiste düzleşmiş skuamöz epitelyum ile döşeli kist lezyonu izlenmekteydi (Resim 2a). Kist kavitesinde lameller keratinöz materyal ve kıl shaftları mevcuttu (Resim 2b).

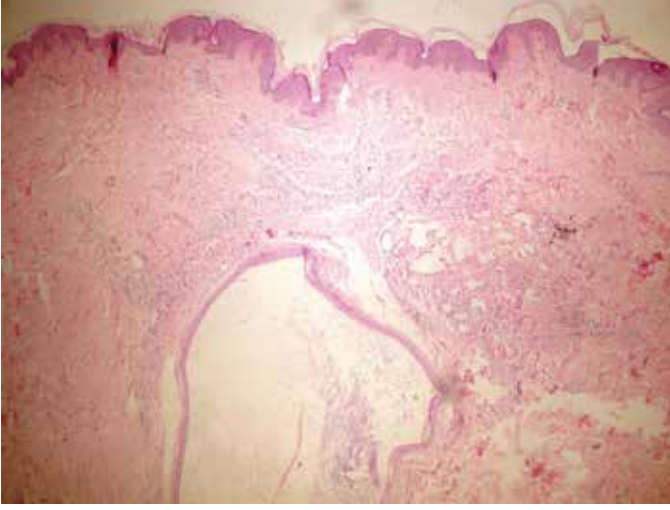


Resim 1. Göğüs ön yüzde deri renginde 1-3 mm çapında 7-8 adet papüller lezyonları mevcut

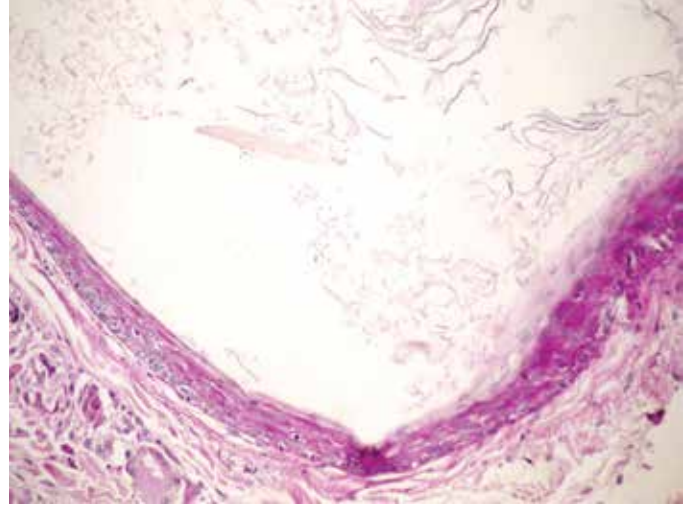
Yazışma Adresi/Address for Correspondence: Dr. Gülcan Saylam Kurtipek, Konya Eğitim ve Araştırma Hastanesi, Dermatoloji Kliniği, Konya, Türkiye
Tel.: +90 505 394 44 52 E-posta: gsaylamkurtipek@yahoo.com **Geliş Tarihi/Received:** 25.05.2015 **Kabul Tarihi/Accepted:** 09.06.2015

*Türkderm-Deri Hastalıkları ve Frengi Arşivi Dergisi, Galenos Yayınevi tarafından basılmıştır.
Turkderm-Archives of the Turkish Dermatology and Venerology, published by Galenos Publishing.*





Resim 2a. Retiküler dermiste düzleşmiş skuamöz epitelyum ile döşeli kist lezyonu izlenmiştir (HE x100)



Resim 2b. Kist kavitesinde lameller keratinöz materyal ve kıl şaftları mevcuttu (PAS boyama x400)