

HIV Negatif Erkek Hastada Penil Kaposi Sarkomu

Penile Kaposi's Sarcoma in an HIV Negative Male Patient

Ekrem Aktaş, Ebru Güler, Serap Utaş, Kemal Deniz*,
Okan Orhan**, Oğuz G. Yıldız**

Erciyes Üniversitesi Tıp Fakültesi, Dermatoloji, *Patoloji ve ** Radyasyon Onkoloji Anabilim Dalı, Kayseri, Türkiye

Özet

Klasik Kaposi sarkomu (KS), ayak bileği ve ayak tabanı başta olmak üzere alt ekstremitelerde yerleşen asemptomatik, kahverengi-kırmızı, mor veya mavi renkte yama, plak ve nodüllerdir. Penil KS, oldukça nadirdir ve sıklıkla HIV pozitif hastalarda görülür. Burada polikliniğimize, glans peniste bir adet 0,3 cm çapında kırmızı, viyolase papül ve sol elin palmar ve dorsal yüzünde çok sayıda viyolase papüllerle başvuran ve histopatolojik olarak Kaposi sarkomu bulguları saptanan 66 yaşında HIV-negatif erkek hasta sunulmuştur. Klinikopatolojik değerlendirme sonucunda hastaya Kaposi sarkomu tanısı konuldu. İnterferon alfa-2b ve radyoterapi sonrası tam düzelme sağlandı. (*Turkderm 2008; 42: 131-3*)

Anahtar Kelimeler: Kaposi sarkomu, penil, HIV

Summary

Classic Kaposi's sarcoma (KS) is usually present with asymptomatic brownish-red to purple or blue-coloured patches, plaques or nodular lesions most frequently located on the lower extremities, especially the ankles and soles. Penile Kaposi's sarcoma is very rare and usually observed in AIDS patients. Herein we present an HIV-negative 66-year-old man who presented with a reddish, violaceous papule 0,3 cm in diameter on the glans penis and multiple violaceous papules on the palmar and dorsal side of the left hand, whose histopathological examination revealed KS. A diagnosis of Kaposi's sarcoma was made after clinicopathological evaluation. The cure was obtained with interferon alfa-2b and radiotherapy. (*Turkderm 2008; 42: 131-3*)

Key Words: Kaposi's sarcoma, penile, HIV

Giriş

Kaposi sarkomu (KS), klinik olarak klasik, endemik, epidemik (AIDS-ilişkili) ve iyatrojenik olmak üzere dört gruba ayrılır¹⁻³. Klasik KS'lu hastalar, sıklıkla orta yaşlı, doğu ve güney Avrupa'lı erkeklerdir. Lezyonlar, ayak bileği ve ayak tabanı başta olmak üzere alt ekstremitelerde yerleşen asemptomatik, kahverengi-kırmızı, mor veya mavi renkte yama, plak ve nodüllerdir. Penil KS, sıklıkla HIV pozitif hastalarda görülen bir durumdur. Burada sistemik interferon-alfa 2b ve radyoterapi ile tedavi edilen penil Kaposi sarkomlu HIV negatif bir olgu sunulmuştur.

Olgu Sunumu

Altmış altı yaşında erkek hasta, polikliniğimize 8 aydır sol el ve 2 aydır glans peniste asemptomatik, mor renk-

li döküntü şikayetiyle başvurdu. Hastanın öyküsünde hipertansiyon dışında başka bir hastalığı olmadığı ve medikal tedavi almadığı öğrenildi. Hastanın fizik muayenesinde, glans peniste bir adet 0,3x0,3cm'lik (Resim 1), sol el palmar yüz ve sol el 3. parmak palmar ve dorsal yüzde (Resim 2) çok sayıda, değişik boyutlarda keskin sınırlı, viyolase papüller tespit edildi. Fizik muayenede, başka bir cilt bulgusu ve lenfadenopati saptanmadı. Tam kan sayımı, kan biyokimyası ve periferik yaymayı içeren tüm rutin laboratuvar testleri ve lenfosit alt grupları normal değerlerde idi. İki kez tekrarlanan HIV testi (enzyme-linked immunosorbent assay) negatif olarak bulundu. Yapılan batin ve pelvik ultrasonografide anormal bir visseral bulguya rastlanmadı. Alınan deri biyopsisinin histopatolojik incelemesinde, iğsi hücre proliferasyonu ve dermiste elek benzeri vasküler genişlemeler saptandı. Bu hücresel proliferasyon CD34 için pozitif reaksiyon göstermekteydi. Belirgin bir

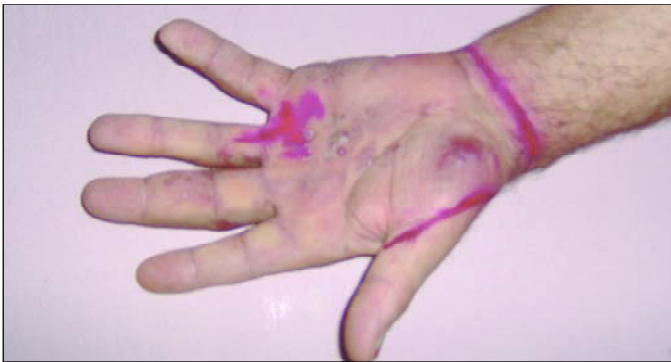Yazışma Adresi/Address for Correspondence: Dr. Ebru Güler, Erciyes Üniversitesi Tıp Fakültesi, Dermatoloji Anabilim Dalı, Kayseri, Türkiye
Tel.: 0352 437 49 37/20350 E-posta: drebruguler@hotmail.com **Geliş Tarihi/Received:** 01.12.2006 **Kabul Tarihi/Accepted:** 19.01.2007

*Türkderm-Deri Hastalıkları ve Frengi Arşivi Dergisi, Galenos Yayıncılık tarafından basılmıştır. Her hakkı saklıdır.
Turkderm-Archives of the Turkish Dermatology and Venereology, published by Galenos Publishing. All rights reserved.*

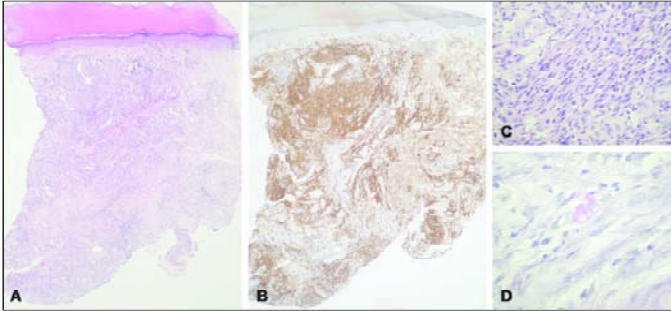




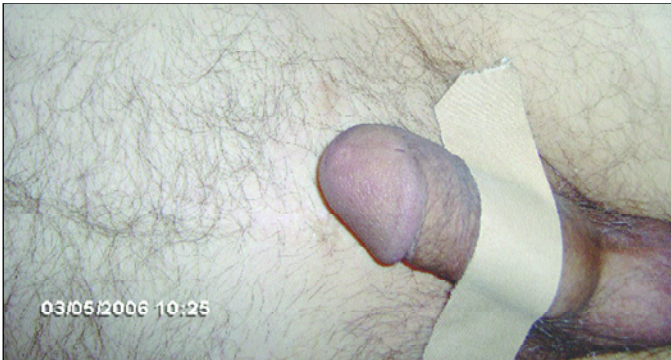
Resim 1. Glans penisteki papüler lezyonun görünümü



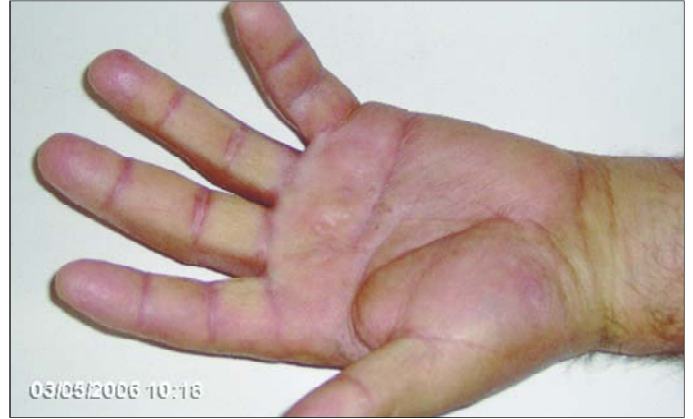Resim 2. Sol avuç içindeki mor papül ve plakların görünümü



Resim 3. Biyopsinin histopatolojik görünümü A: Dermise uzanan işsi hücrelerin proliferasyonu ve yarık şeklinde vasküler boşluklar (H-E, x100) B: CD34 pozitiflik gösteren hücre proliferasyonu (x100) C: Nükleer atipi ve mitotik aktivite yokluğu (H-E, x400) D: İntraselüler ve ekstraselüler PAS + hyalin globüller (PAS, x1000)



Resim 4. Glans penisteki lezyonun tedavi sonrası görünümü



Resim 5. Sol avuç içindeki lezyonun tedavi sonrası görünümü

nükleer atipi ve mitotik aktivite yoktu. İntraselüler ve ekstraselüler PAS pozitif hyalin globüller görüldü (Resim 3). Hastaya plak evre KS tanısı konuldu.

Haftada 3 kez 3 milyon ünite sistemik interferon-alfa 2b ve radyoterapi uygulanan hastanın lezyonları 6 ay sonunda tamamen geriledi (Resim 4,5).

Tartışma

KS, ilk olarak 1872 yılında Moritz Kaposi tarafından tanımlanmış ve 'multipl benign pigmente idyopatik hemorajik sarkom' olarak adlandırılmıştır¹. Esas olarak deriyi tutan bu multisentrik anjioproliferatif hastalık nadir de olsa mukozal ve internal tutulum yapar.

Klasik KS'da, lezyonlar primer olarak ekstremitelere yerleşirken eksternal genital organ tutulumu oldukça nadirdir. HIV-negatif primer penil KS'lu olgular, son 20 yıl içinde bildirilmiştir⁴⁻¹¹. Micali ve arkadaşlarına⁷ göre HIV-pozitif KS'lu hastalar daha genç yaşta iken, HIV-negatif KS'lu olgular daha ileri yaştadır. Lezyonlar, en sık glans penis olmak üzere prepisyum, penis shaftı ve üretral meada yerleşen, kırmızı-mor renkli, ağrısız makül, papül ve nodüllerle karakterizedir^{8,10,11}. Kronik lenfödem de hastalığı predispoze ettiği düşünülmektedir^{8,9}.

KS'nun patogenezi hala kesin olarak aydınlatılamamıştır. Ancak, KS'nun tüm formlarının HHV-8 ile ilişkili olduğu bilinmektedir^{12,13}. Bizim laboratuvarımızda HHV-8 testleri çalışılmadığı için hastamızda HHV-8 bakılamadı.

Histopatolojik bulgular, diğer anatomik bölgelerde görülen KS gibidir. Yama evresinde, bazen eritrosit içeren dallanmış, lümene doğru çıkıntılar yapan endotel hücrelerin oluşturduğu elek benzeri vasküler genişlemeler bulunurken, nodüler evrede proliferatif olmuş neoplastik işsi hücrelerden oluşan kümeler göze çarpar¹.

Primer penil KS'nun klinik seyri değişkendir, ancak genel olarak lokal rekürrens nadirdir¹⁰. Primer penil KS'nda standart bir tedavi yöntemi yoktur. Ancak, lokal cerrahi eksizyon, radyoterapi^{8,11,13}, laser tedavisi¹⁰ ve kemoterapi tercih edilebilir. Küçük lezyonlarda cerrahi eksizyon önerilirken, daha büyük lezyonlarda radyoterapi ön plandadır¹¹. Subkutan interferon alfa14 ve rekombinan interlökin 2¹⁵ de uygulanabilir. Sistemik kemoterapi, visseral tutulum ve generalize lezyonlarda tercih edilmelidir. Bizim hastamıza radyoterapi planlanmasına rağmen radyoterapi cihazının bozuk olması ve hastanın il dışına gitmek istememesi üzerine haftada 3 kez 3 milyon ünite sistemik

interferon-alfa 2b başlandı. İki aylık tedaviden sonra radyoterapiyle interferon kombine edildi. Ele 2800 cGray (1400 cGray/haftada bir gün-6 MEV, 2 kez) ve glans penise 2000 cGray (400cGray/gün-6MEV, 5 gün) radyoterapi verildi. İnterferon tedavisi 6 aya tamamlanan hastanın lezyonlarında tamamen gerileme oldu ve 3 aylık tedavisiz izlemde yeni lezyon görülmedi. Penil KS, HIV negatif erkeklerde nadir görülen bir durum olmasına rağmen, penisteki spesifik olmayan lezyonların ayırıcı tanısında ve tedavisinde düşünülmesi gereken bir hastalıktır.

Kaynaklar

1. Grekin RC, Samlaska CP, Vin-Christian K. Dermal and subcutaneous tumors. In: Odom RB, James WD, Berger TG, editors. *Andrews' diseases of the skin*. 9 th ed. Philadelphia: W.B. Saunders Company; 2000.p.756-60.
2. Buonaguro FM, Tornesello ML, Buonaguro L ve ark. kaposi's sarcoma: aetiopathogenesis, histology and clinical features. *J Eur Acad Dermatol Venereol* 2003;17:138-54.
3. Babal P, Pect J. Kaposi's sarcoma- stil an enigma. *J Eur Acad Dermatol Venereol* 2003;17:377-80.
4. Kavak A, Akman RY, Alper M, Büyükbabani N. Penile Kaposi's sarcoma in a human immunodeficiency virus-seronegative patient. *Br J Dermatol* 2001;144:207-8.
5. Koyuncuoglu M, Yalcin N, Ozkan S, Kirkali Z. Primary Kaposi's sarcoma of the glans penis. *Br J Urol* 1996;77:614-15.
6. Gönen M, Cenker A, Kiyici H, Kalkan M. Penile Kaposi's sarcomas in a circumcised and HIV-seronegatif patient. *Int J Urol* 2006;13:318-20.
7. Micali G, Nasca MR, De Pasquale R, Innocenzi D. Primary classic Kaposi's sarcoma of the penis: report of a case and review. *J Eur Acad Dermatol Venereol* 2003;17:320-3.
8. Schwartz RA, Cohen JB, Watson RA et al. Penile kaposi's sarcoma preceded by chronic penile lymphoedema. *Br J Dermatol*. 2000;142:153-6.
9. Ruszczack Z, Stadler R, Schwartz RA. Kaposi's sarcoma limited to the penis treated with cobalt-60 radiotherapy. *J Med* 1996; 27:211-20.
10. Chun Y, Chang SN, Park WH. A case of classical Kaposi's sarcoma of the penis showing a good response to high energy pulsed carbon dioxide laser therapy. *J Dermatol*. 1999;26:240-3.
11. Ekmekci TR, Kendirci M, Kizilkaya O, Kolsu A. Sildenafil citrate-aided radiotherapy for the treatment of Kaposi's sarcoma of the penis. *J Eur Acad Dermatol Venereol* 2005;19: 603-4.
12. Braun-Falco O, Plewig G, Wolff HH, Burgdorf WHC. *Dermatology*. 2nd ed.Berlin: Springer; 1996. p. 1577-9.
13. Zargari O. Exclusive penil kaposi's sarcoma: report of an HIV negative man successfully treated with radiotherapy. *J Eur Acad Dermatol Venereol* 2006;20:318-20.
14. Costa de Cunha CS, Lebbe C, Rybojad M ve ark. Long-term follow-up of non-HIV kaposi sarcoma treated with low-dose recombinant interferon alfa-2b. *Arch Dermatol*. 1996;132:285-290.
15. Shibagaki R, Kishimoto S, Takenaka H, Yasuno H. Recombinant interleukin 2 monotherapy for classic Kaposi sarcoma. *Arch Dermatol*. 1998;134:1193-6.