



Tanınız nedir 7?

What is your diagnosis 7?

Müzeyyen Gönül, Seray Külcü Çakmak, Derya Yayla, Aysel Çolak*

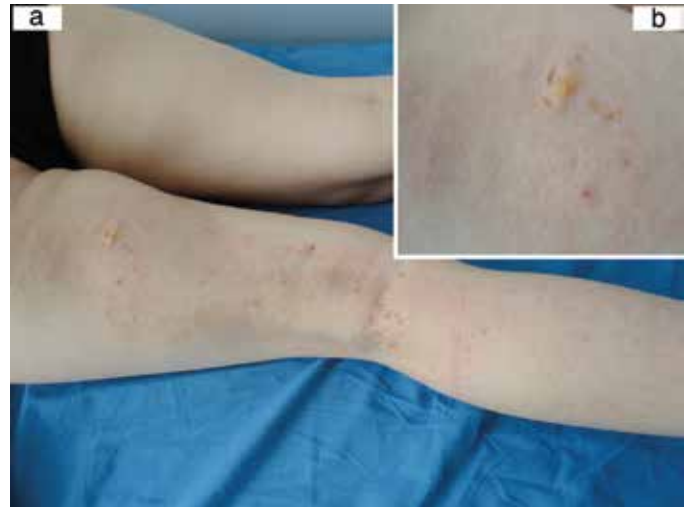Ankara Numune Eğitim ve Araştırma Hastanesi, Dermatoloji Kliniği, Ankara, Türkiye

*Ankara Numune Eğitim ve Araştırma Hastanesi, Patoloji Kliniği, Ankara, Türkiye

Yirmi beş yaşında kadın hasta sağ bacağına ve sağ kolunda bulunan kaşıntılı döküntü nedeni ile başvurdu. Hasta tam yaşını hatırlayamamakla birlikte bu döküntünün çocukluğundan beri bulunduğunu ancak zamanla biraz daha belirginleştiğini ifade etti. Son zamanlarda gelişen kaşıntı nedeni ile gittiği doktorlarca egzema tanısı konarak topikal steroid ve oral antihistamin verildiği ancak şikayetlerinde düzelme olmadığı öğrenildi. Hastanın öz geçmişinde ve soy geçmişinde özellik yoktu. Dermatolojik muayenede sağ kol lateral yüzünde omuzdan bileğe kadar uzanan, gövdenin sağ lateralinde ve sağ bacak arka yüzünde gluteal bölgeden ayak bileğine kadar uzanan hafif eritemli, yer yer atrofik hipopigmente görünen alanların bulunduğu lineer lezyonlar izlendi. Sağ bacadaki lezyona 4-6 mm'lik dağınık olarak yerleşmiş hiperpigmente maküllerin ve 1,5 cm çaplı, yumuşak, sarımsı 1 adet nodülün eşlik ettiği görüldü (Resim 1a, b). Sol bacak arka yüzünde de belli belirsiz eritemli hafif atrofi izlenen lineer patch izlendi. Mukozalarda, saç ve tırnaklarda herhangi bir patoloji saptanmadı. Dişlerin muayenesi normaldi. Kemik grafilerinde patoloji saptanmadı. Rutin hemogram, biyokimyasal tetkikler ve abdominal ultrasonografi normal sınırlar içerisindeydi.

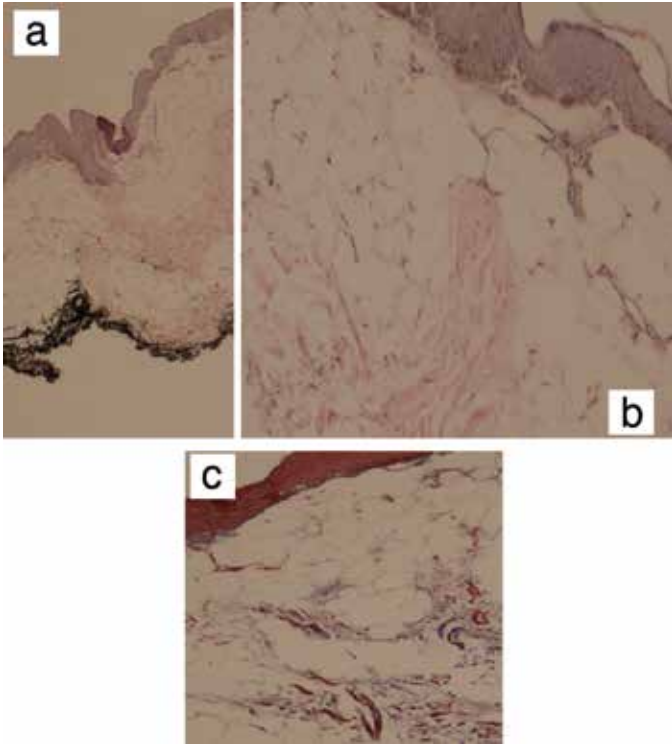
Hastanın sağ bacadaki yumuşak nodüler lezyonundan alınan biyopsinin histopatolojik incelemesinde lipositlerin hemen epidermis altından başladığı ve lezyonun lipositlerden ve vasküler yapılardan zengin olduğu saptandı. Trikróm ile boyanan kollajenin lipositler arasında dağınık olarak yerleştiği görüldü (Resim 2a, b, c).

Tanınız nedir?



Resim 1. a) Sağ bacak arka yüzünde hafif eritemli, hiperpigmente maküllerin, yer yer atrofik hipopigmente görünen alanların bulunduğu lezyonlar, b) Yumuşak, sarımsı nodülün yakın görüntüsü

Yazışma Adresi/Address for Correspondence: Dr. Müzeyyen Gönül, Ankara Numune Eğitim ve Araştırma Hastanesi, Dermatoloji Kliniği, Ankara, Türkiye
Tel.: +90 532 666 72 49 E-posta: muzeyyengonul@gmail.com **Geliş Tarihi/Received:** 27.02.2013 **Kabul Tarihi/Accepted:** 11.03.2013



Resim 2. a) Hemen epidermis altından başlayan lipositler (H&E x40), b) Lipositler ve aralarında dağınık yerleşen kollajenin daha yakın görünümü (H&E x100), c) Lipositler arasında dağınık olarak yerleşen kollajenin trikrom boyası ile görünümü