



Sekonder sifilizin alfabetesini okuyabiliyor musunuz?

Can you read the alphabet of secondary syphilis?

© Çağrı Turan, © Emine Yalçın Edguer, © Güler Vahaboğlu, © Hatice Meral Ekşioğlu

Ankara Yıldırım Beyazıt Üniversitesi, Ankara Sağlık Uygulama ve Araştırma Merkezi, Deri ve Zührevi Hastalıkları Anabilim Dalı, Ankara, Türkiye

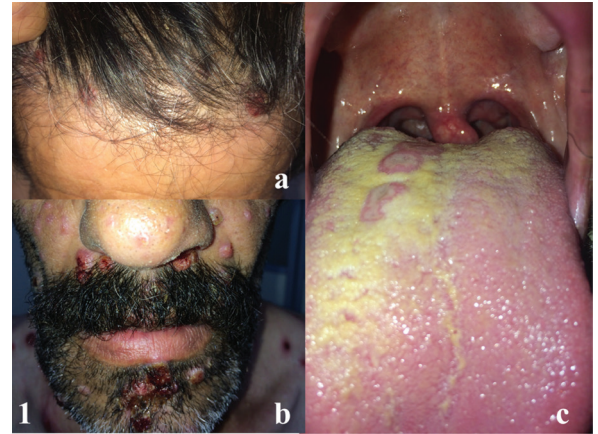
Anahtar Kelimeler: Sekonder sifiliz, certificate de verol, korona veneris, kondiloma lata, plak müköz, anjina sifilitika zive spesifika

Keywords: Secondary syphilis, certificat d'verol, corona veneris, condyloma lata, plaque mucous, angina syphilitica sive specifica

Sayın Editör,

Kırk dört yaşında erkek hasta dil, yüz, gövde, üst ve alt ekstremitelerde, perianal bölge ve penis üzerinde bazıları eroziv, kaşıntılı, likenoid, papül ve plaklarla başvurdu. Boğaz ağrısı ve ses kısıklığı olan hastada ateş, baş ağrısı ve eklem ağrısı yoktu. Dermatolojik incelemesinde bazı lezyonların özel bir dizilim sergilediği ve gövde üzerindeki eroziv papüller üzerinde tromboze dilate damarların varlığı dikkat çekiciydi. Lezyonların frontal alanda "korona veneris", burun deliklerinin kenarında "certificat de verol", oral mukozada "plak müköz" (sırasıyla; Şekil 1 a,b,c), gövde ve ekstremitedeki lezyonların "sifiliz papülloza lentikülaris" (Şekil 2), anogenital bölgede "papül eroziv" (kondiloma lata) (Şekil 3) ile uyumlu özellikler gösterdiği ve farenjit tablosunun "anjina sifilitika zive spesifika" (Şekil 1c) ile ilişkili olduğu düşünüldü. Avuç içi ve ayak tabanında lezyon izlenmedi. Submandibular ve inguinal lenfadenopatiler saptandı. "Venereal Disease Research Lab" ve "Treponema pallidum hemaglütinasyon" testleri sırasıyla 1:128 ve 1:2560 titre ile pozitif bulundu. İnsan bağışıklık yetmezliği virüsü açısından serolojisi negatifti. Sekonder sifiliz tanısı ile benzatin penisilin G uygulanan hasta 2 hafta içinde iyileşti.

Büyük taklitçi olarak bilinen sekonder sifiliz deri döküntüleri ile karakterizedir¹. Her ne kadar sifiliz etkeni olan *T. pallidum*'un bakteremisinde çok çeşitli klinik bulgular görülebilmeye rağmen, dermatologların diğer dermatolojik hastalıklarda olduğu gibi ikincil sifilizde de okuyabilecekleri bir alfabe vardır². Lezyonların dağılımı, tutulum yeri, şekli ve rengi gibi

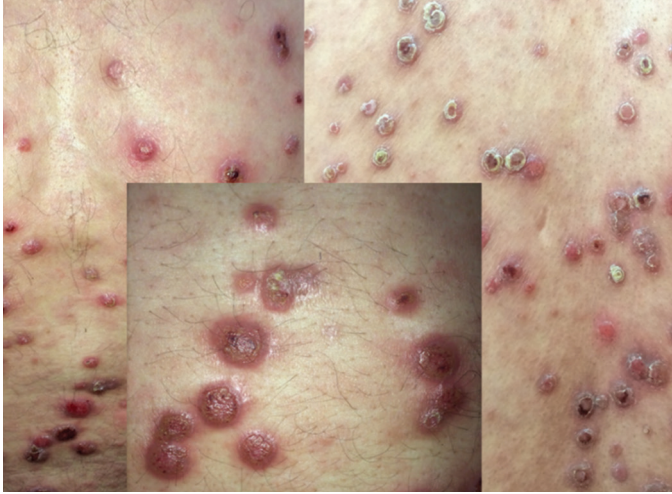

Resim 1. a) Korona veneris, b) certificat d'verol, c) plak müköz

Yazışma Adresi/Address for Correspondence: Dr. Çağrı Turan, Ankara Yıldırım Beyazıt Üniversitesi, Ankara Sağlık Uygulama ve Araştırma Merkezi, Deri ve Zührevi Hastalıkları Anabilim Dalı, Ankara, Türkiye Tel.: +90 312 595 30 00 E-posta: cagrituranmd@gmail.com

Geliş Tarihi/Received: 03.10.2019 **Kabul Tarihi/Accepted:** 12.08.2018 **ORCID:** orcid.org/0000-0002-6111-4314

ipuçlarını okuyabilmek çok önemlidir. Tutulma alanlarına göre papüllerin farklı isimlendirilmesi teşhis için farkındalığı arttırmaktadır. Hasta bilgilendirilmiş onamı alındı.



Resim 2. Sifiliz papulosa lenticularis (yanlar), eroziv papüllerde tromboz dilate damarlar (orta)

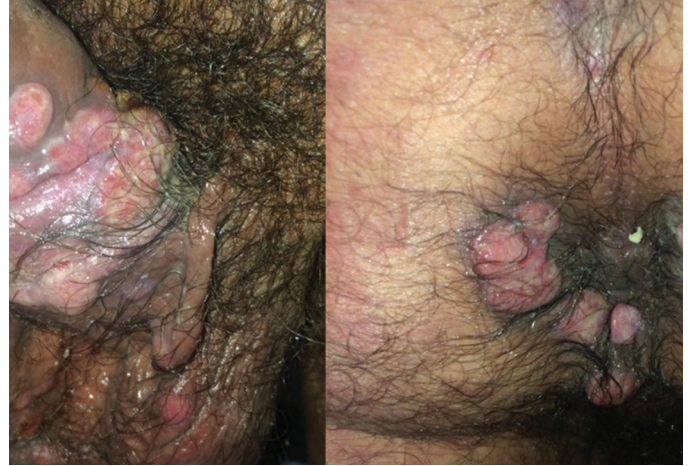Etik

Hasta Onayı: Hasta bilgilendirilmiş onamı alındı.

Hakem Değerlendirmesi: Editörler kurulu dışında olan kişiler tarafından değerlendirilmiştir.

Yazarlık Katkıları

Cerrahi ve Medikal Uygulama: E.Y.E., G.V., Konsept: Ç.T., H.M.E., Dizayn: Ç.T., H.M.E., Veri Toplama veya İşleme: Ç.T., Analiz veya Yorumlama: Ç.T., H.M.E., Literatür Arama: Ç.T., E.Y.E., G.V., Yazan: Ç.T.



Resim 3. Papule aşındırıcı (condylomata lata)

Çıkar Çatışması: Yazarlar tarafından çıkar çatışması bildirilmemiştir.

Finansal Destek: Çalışmamız için hiçbir kurum ya da kişiden finansal destek alınmamıştır.

Kaynaklar

1. Cakmak SK, Tamer E, Karadağ AS, Waugh M: Syphilis: A great imitator. Clin Dermatol 2019;37:182-91.
2. Karadağ AS, Akdeniz N: Sifiliz. Türkiye Klinikleri Dermatology-Special Topics 2014;7:40-55.