

Topikal Kalsipotriol Tedavisinin Etkili Olduğu Nevoid Hiperkeratoz Olgusu

Dilek Peker*, Ayten Ferahbaş*, Murat Borlu*, Serap Utaş*, Olgun Konaş**

* Erciyes Üniversitesi Tıp Fakültesi Dermatoloji Anabilim Dalı

** Erciyes Üniversitesi Tıp Fakültesi Patoloji Anabilim Dalı

Özet

Meme başının nevoid hiperkeratozu, meme başı ya da areolanın koyu pigmentasyonu ve verrüköz kalınlaşmasıyla karakterize, nadir görülen bir durumdur. Histopatolojisinde hiperkeratozla birlikte, akantotik ve papillomatoz epidermis görülür. Nevoid hiperkeratozun tedavisinde çeşitli tedaviler kullanılmıştır. Burada, klinik ve histopatolojik olarak nevoid hiperkeratoz tanısı alan ve topikal kalsipotriol tedavisinin başarılı olduğu bir olgu sunulmaktadır.

Anahtar Kelimeler: Nevoid hiperkeratoz

Peker D, Ferahbaş A, Borlu M, Utaş S, Konaş O. Topikal kalsipotriol tedavisinin etkili olduğu nevoid hiperkeratoz olgusu. TÜRKDERM 2005; 39: 130-133

Summary

Nevoid hyperkeratosis of the nipple and areola, which is characterized by verrucous thickening and pigmentation of the nipple or areola, is a rare condition. Histopathologic examination showed hyperkeratosis, acanthosis and papillomatosis. Increasing number of therapeutic agents has been used in nevoid hyperkeratosis of the nipple and areola. We present a patient with nevoid hyperkeratosis of the nipple and areola, who have been diagnosed on the basis clinical and histopathological findings and treated successfully with topical calcipotriol.

Key Words: Nevoid hyperkeratosis

Peker D, Ferahbaş A, Borlu M, Utaş S, Konaş O. A case of nevoid hyperkeratosis of the nipple and areola successfully treated with topical calcipotriol. TÜRKDERM 2005; 39: 130-133

Meme başı ve areolanın nevoid hiperkeratozu, sebebi bilinmeyen bir hastalıktır. Meme başı tek başına ya da areola ile birlikte tutulabilir. Dağılım genellikle iki taraflı olmakla beraber, tek taraflı olarak da görülebilir¹. Bildirilen vakaların çoğu kadın olmakla birlikte, erkeklerde de saptanabilir. Erkek hastalarda idiyopatik olarak ortaya çıkabileceği gibi östrojen tedavisi sonrasında da görülebilmektedir².

Olgu

On sekiz yaşında kadın hasta, polikliniğimize, bir yıldır her iki meme ucunda meydana gelen, kabuklanma şikayeti ile başvurdu. Tedavi için daha önceden çeşitli

antibiyotikli kremler kullanmıştı. Özgeçmişinde dokuz yıldır vitiligosu olduğu ve bu nedenle 40 seans PUVA tedavisi aldıktan sonra takipleri bırakmış olduğu öğrenildi. Soy geçmişinde bir özellik yoktu. Sistemlerin gözden geçirilmesinde ve fizik muayenesinde patolojik bulguya rastlanmadı. Dermatolojik muayenede her iki meme papilla mamillarilerde, koyu kahverengi pigmentasyon ve verrüköz kalınlaşma tespit edildi. (Şekil 1, 2, 3). Gluteal bölge, belde, her iki diz ve göz kapaklarında, depigmente maküler lezyonları bulunuyordu. Laboratuvar incelemesi: tam kan sayımı, idrar, sedimentasyon ve periferik yayması normal olarak değerlendirildi. Histopatolojik muayene:

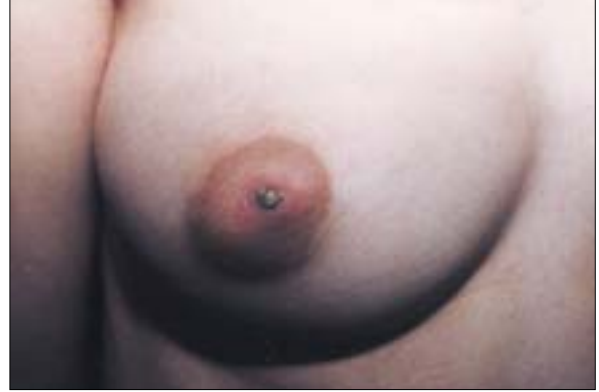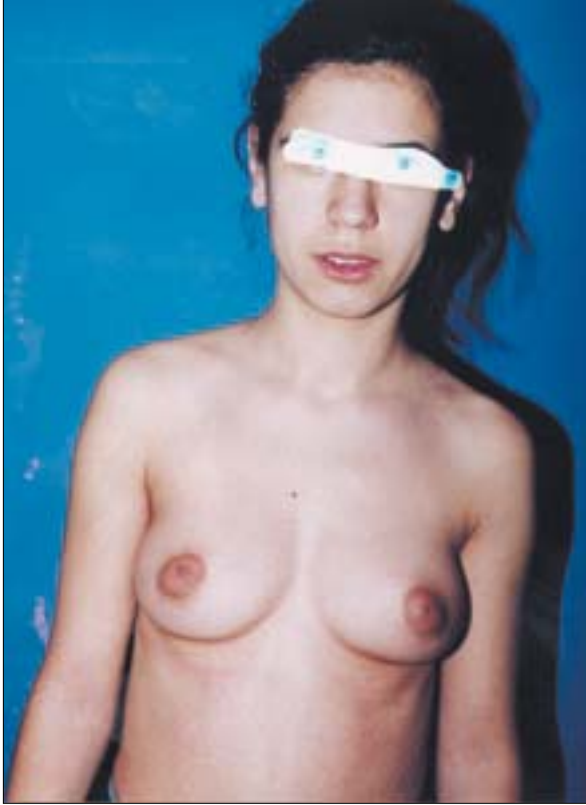Alındığı Tarih: 25.06.2003 **Kabul Tarihi:** 10.05.2004

Yazışma Adresi: Dr. Dilek Peker, Erciyes Üniversitesi Tıp Fakültesi Dermatoloji Anabilim Dalı, 38039 Talas/Kayseri

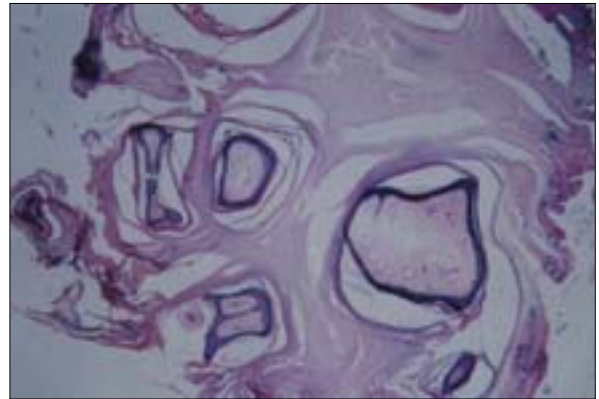
Tel: 0352-4374937-20350, Fax: 0352-4377615/15, e-mail: dilekpeker2000@yahoo.com

meme başından tıraşlama yöntemiyle alınan biyopsi materyalinin hematoxilen-eosin boyası ile incelenmesinde kesitlerde, yüzeyde hiperkeratoz ve papillomatoz gösteren, deriye ait doku parçaları görüldü. Dermis hiyalenize olup arada az sayıda da-

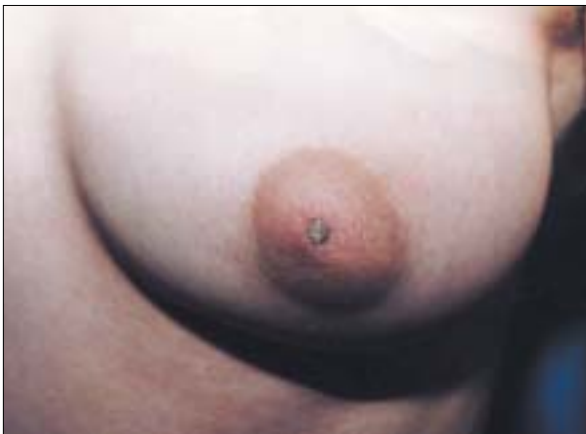mar kesitine rastlandı (Şekil 4). Hastamıza günde iki kez olmak üzere topikal kalsipotriol tedavisi başlandı. İki ay sonraki kontrolünde hastanın lezyonlarında tama yakın düzelme olduğu saptandı (Şekil 5).



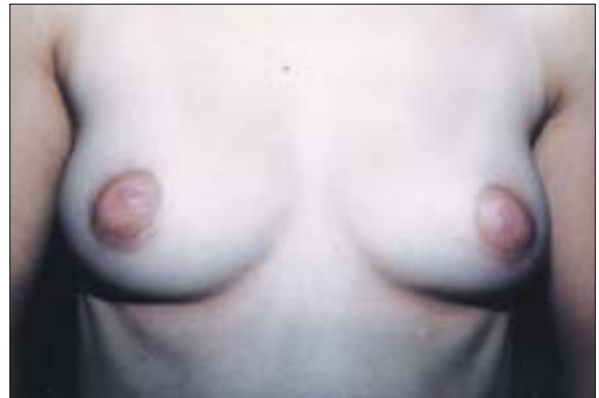Şekil 3: Nevoid hiperkeratoz sağ meme.



Şekil 4: Nevoid hiperkeratoz histopatoloji.



Şekil 2: Nevoid hiperkeratoz sol meme.



Şekil 5: Tedavi sonrası önden görünüm.

Tartışma

Meme başı ve areolanın nevoid hiperkeratozu, ilk kez 1923 yılında tanımlanmıştır³. Hastalık nadir görülen bir durum olarak bildirilmektedir^{3,4}. Bununla birlikte Türkiye' den yayınlanan çok sayıda nevoid hiperkeratoz olgusu bulunmaktadır⁵⁻¹¹. Levy-Franckel bu klinik antiteyi üç kategoriye ayırmıştır: 1-Epidermal bir nevüsün yayılımı ile meydana gelen tip, 2-Akantozis nigrikans, Darier hastalığı, iktiyozis, kutanöz T hücreli lenfoma ya da kronik ekzama ile ilişkili olan tip 3-İzole nevoid form. İzole nevoid formun, özellikle puberte dönemindeki ya da hamile kadınlarda görüldüğü ve idiyopatik olarak meydana geldiği bildirilmektedir¹². Olgumuzun, meme başında önceden var olan bir lezyon hikayesi yoktu. Dermatolojik muayenesinde, iktiyozis, akantozis nigrikans, Darier hastalığı ve diğer ilişkili olabilecek hastalıklara ait bir lezyonu bulunmaktaydı. Hiperkeratotik ve verrüköz lezyonların, nadiren kutanöz T hücreli lenfomaların atipik bir belirtisi olabileceği gösterilmiştir¹³. Hastamızda malinite açısından herhangi bir klinik ve laboratuvar bulgusuna rastlanmadı.

Meme başının nevoid hiperkeratozunda, klinik olarak tipik lezyon, meme başı ve areolanın verrüköz kalınlaşması ve koyu renkte pigmentasyonundan oluşur. Tutulan deride, akıntı ya da indürasyon bulunmaz. Genellikle hafif bir kaşıntı ve kötü koku dışında semptom vermez. Genç kadınlarda çoğunlukla kozmetik bir problemdir. Ayırıcı tanısında, özellikle seboreik keratoz, akantozis nigrikans ve verrüka filiformis düşünülmelidir¹. Olgumuzun, ara sıra olan kaşıntı dışında belirgin bir semptomu olmamakla birlikte, kozmetik görünümünden şikayetçiydi. Hastamızda, kesin tanı amacıyla meme başından tıraşlama yöntemiyle biyopsi yapıldı. Nevoid hiperkeratozun sık görülen histopatolojik bulguları, ortokeratotik hiperkeratoz hafif akantoz ve papillomatoz olarak bildirilmektedir¹. Olgumuzdan alınan deri biyopsisi bu özellikler ile uyumluydu.

Meme başı ve areolanın nevoid hiperkeratozunda çok çeşitli tedavi yöntemleri önerilmektedir. Ancak

tedavilerin hepsi aynı etkiyi göstermez⁵. Öncelikle laktik asit losyonları gibi topikal ajanlar ve diğer keratolitikler ile tedaviye başlanmalıdır¹⁴. Bununla birlikte topikal tedavi rejimleriyle çok hızlı cevap alınamamaktadır¹⁵. Topikal izotretinoin ile dört haftalık bir tedavi süresince iyi sonuçlar alınabileceği bildirilmiştir. Ancak rekürrens sık görülen bir problemdir⁷⁻⁹. Kriyoterapi ve karbondioksit lazer tedavisinin de etkili olduğu bildirilmektedir. Lazer tedavisinin, hızlı etki göstermesi, kanamanın ve operasyon sonrası ağrının az olması nedeniyle komplikasyonsuz bir tedavi seçeneği olduğu gösterilmiştir^{1,15,16}. Oral retinoidler ise tedavide etkisiz bulunmuştur¹⁷. Kalsipotriol, yakın zamanda psöriazis dışındaki diğer hiperkeratotik ve hiperproliferatif deri hastalıklarında kullanılmaya başlanmıştır. Nevoid hiperkeratozdaki etkisi açık olmamakla birlikte, keratinosit differansiyasyonunu etkilediği düşünülmektedir. Ayrıca sınırlı bir yüzeyde kullanılması nedeniyle yan etkilerinin daha az oluşu, ucuz ve kolay uygulanabilir olması nedeniyle tercih edilmektedir^{5,18}. Bizim olgumuzda da iki aylık kalsipotriol tedavisi ile oldukça başarılı sonuç elde edilmiştir ve üç aylık takip döneminde nüks görülmemiştir.

Kaynaklar

1. Baykal C, Büyükbani N, Kavak A, Alper M: Nevoid hiperkeratoz of the nipple and areola: a distinct entity. *J Am Acad Dermatol* 2002; 46(3):414-418.
2. English JC, Coots NL: A man with nevoid hiperkeratoz of the areola. *Cutis* 1996; 57(5): 354-356.
3. Kuhlman DS, Hodge SJ, Owen LG: Hiperkeratoz of the nipple and areola. *J Am Acad Dermatol* 1985 ; 13(4): 596-598.
4. Mehregan AH, Rahbari H: Hiperkeratoz of nipple and areola. *Arch Dermatol* 1977;113(12):1691-1692.
5. Bayramgürler D, Bilen N, Apaydın R, Erçin C: Nevoid hiperkeratoz of the nipple and areola: treatment of two patients with topical kalsipotriol. *J Am Acad Dermatol* 2002 Jan; 46(1):131-133.
6. Aytekin S, Tarlan N, Alp S, Uzunlar AK: Nevoid hiperkeratoz of nipple and areola. *J Eur Acad Dermatol Venereol* 2003;17(2): 232.
7. Okan G, Baykal C: Nevoid hiperkeratoz of nipple and areola: treatment with topical retinoic acid. *J Eur Acad Dermatol Venereol* 1999;13(3):218-220.
8. Toros P, Önder M, Gürer MA: Bilateral nipple hiperkeratoz treated successfully with topical isotretinoin. *Australas J Dermatol* 1999;40(4):220-222.

9. Alpsoy E, Yılmaz E, Aykol A: Hyperkeratosis of the nipple: report of two cases. *J Am Acad Dermatol* 1997;24(1):43-45.
10. Sanlı H, Ekmekçi P, Kusak F, Arat M, Beksak M: Hyperkeratosis of nipple associated with chronic graft versus host disease after allogeneic haematopoietic cell transplantation. *Acta Derm Venereol* 2003;83(5):385-386.
11. Baz K, Köktürk A, Kaya TI, İkizoğlu G, Düşmez D, Koca A: A case of hyperkeratosis of nipple and areola resulting from organoid nevus. *Int J Dermatol* 2003;42(4):318-320.
12. Levy-Franckel A: Les hyperkratoses l"areole et du mamelon. *Paris Med* 1938;28:63-66 (Abstract).
13. Ahn S, Chung J, Lee W, Kim S: Hyperkeratosis of the nipple and areola simultaneously developing with cutaneous T cell lymphoma. *J Am Acad Dermatol* 1995; 32(1):124-125.
14. Odom RB, James WD, Berger TG: *Andrews' disease of the skin*. 9. baskı. Philadelphia, WB Saunders Company, 2000; 803.
15. Vestey JP, Bunney MH: Unilateral hyperkeratosis of nipple: the response to cryotherapy. *Arch Dermatol* 1986;122(12):1360-1361.
16. Busse A, Peschen M, Schöpf E: Treatment of hyperkeratosis areola mammae naeviformis with the carbon dioxide laser. *J Am Acad Dermatol* 1999; 41(2) : 274-276.
17. Ortonne JP, Baze P, Juhlin L: Nevoid hyperkeratosis of the nipple and areola mammae: ineffectiveness of tretinoin therapy. *Acta Derm Venereol* 1986;66(2):175-177.
18. Kubota Y, Koga T, Nakayama J, Kiryu H: Nevoid hyperkeratosis of the nipple and areola in a man. *Br J Dermatol* 2000;142(2): 382-384.