

Kaşıntılı Papüller

Itchy Papules

Hazırlayan: Yeliz Erdemoğlu

Vakıf Gureba Eğitim ve Araştırma Hastanesi, Dermatoloji Kliniği, İstanbul, Türkiye

Otuz bir yaşında erkek hasta, 1 yıldır gövde ve her iki üst ekstremitede kaşıntılı kabarıklıklar nedeniyle başvurdu. Öz geçmiş ve soy geçmişinde özellik yoktu. Fizik muayenesinde patolojik özellik saptanmadı. Dermatolojik muayenesinde sağ kol ve gövdede birer adet ve sol kolda 2 adet, keskin sınırlı, sarımsı renkte, düzgün yüzeyle, palpasyonla yumuşak kıvamlı kaşıntılı papüller lezyonlar gözlemlendi. Laboratuvar bulgularında özellik saptanmadı. Tanınız Nedir?

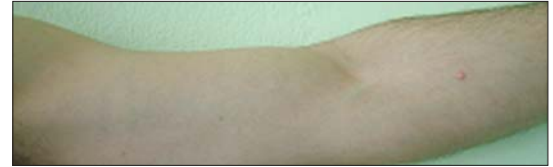Bir önceki sayıda yer alan olgunun tanısı

Artefakt Dermatiti
Dermatitis Artefacta

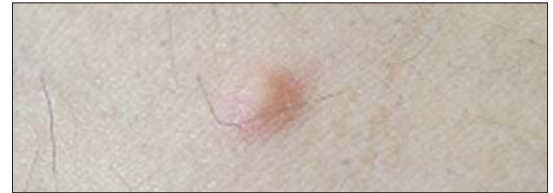Nazal ülserlerin çok sayıda sebebi vardır. Maliniteler, enfeksiyon hastalıkları ve vaskülit dışlandıktan sonra iki nadir durum, Trigeminal trofik sendrom (TTS) ve artefakt dermatiti ayırıcı tanıda düşünülmelidir.

Trigeminal trofik sendrom, trigeminal sinirin duysal dalının zedelenmesi sonucunda oluşan anestezi ve parestezilere sekonder gelişen hilal şekilli ilerleyici ülserasyon ile karakterizedir. Ülser hastanın kendisi tarafından yinelenen travmalar sonrasında oluşur. Hastada serolojik, mikrobiyolojik ve patolojik incelemelerle diğer nedenler ekarte edildikten sonra klinik görünümüyle TTS düşünüldü. Hastadan trigeminal sinir hasarı açısından istenen nöroloji konsültasyonunda trigeminal sinirde hasar saptanmadı. Tablonun tek başına demansa bağlı olabileceği ifade edildi. Demansı olan hastanın sürekli burnu ile kanatıncaya kadar oynadığı, kanattıktan sonra bıraktığı ifade edildi. Hastadan alınan 3. biyopside İ.Ü.İ.T.F.P. 2709-2005 Epidermiste hafif akantoz, papiller dermiste solar elastoz, derin dermiste odak halinde bitkisel cisim (?)'e karşı gelişmiş birkaç dev hücre, eozinofiller, lenfosit ve histiyositlerden oluşan reaksiyon ve derin dermiste fokal yabancı cisim reaksiyonu saptandı. Olguda, anamnez, patoloji ve TTS nin ekarte edilmesiyle artefakt dermatiti düşünüldü.

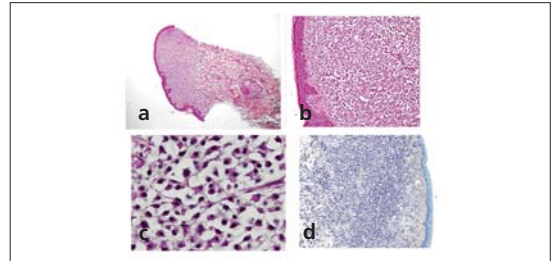
7 kişi doğru yanıt vermiş; çekilen kurayı Konya Numune Hastanesi'nden Dr. Abdullah Yıldız kazanmıştır. Ömer Ümmetoglu



Şekil 1.



Şekil 2.



Şekil 3. a, b, c, d

Yanıtlarınızı
semrademirel@turkderm.org.tr
adresine gönderebilirsiniz.
Doğru yanıt verenler arasında yapılacak
kura ile belirlenecek şanslı
meslektaşımıza kitap armağan edilecektir.

Yazışma Adresi/Address for Correspondence: Dr. Yeliz Erdemoğlu, Vakıf Gureba Eğitim ve Araştırma Hastanesi, Dermatoloji Kliniği, İstanbul, Türkiye. Tel.: 0212 534 69 00-5400 E-mail: yelizerdem@yahoo.com