

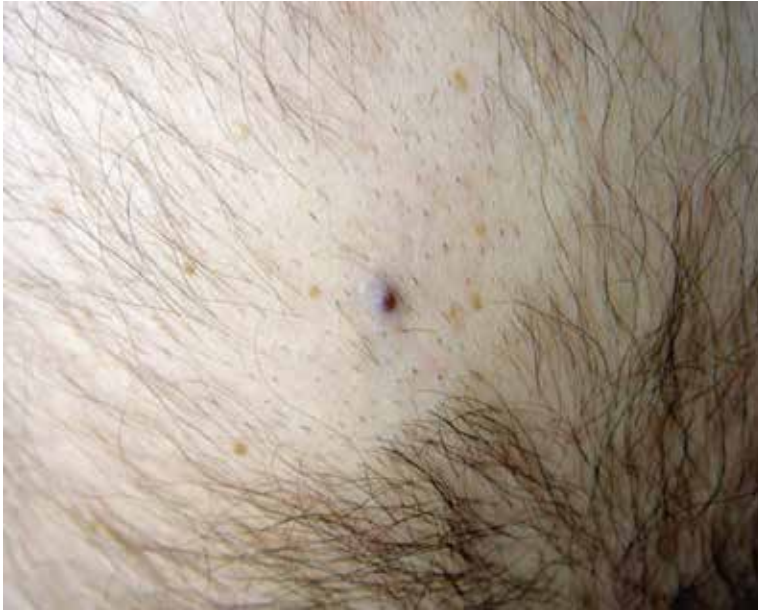Tanınız nedir 1?

What is your diagnosis 1?

Hakan Turan, Esmâ Uslu, Hawa Erdem*, Feyza Başar*

Düzce Üniversitesi Tıp Fakültesi, Dermatoloji, *Patoloji Anabilim Dalı, Düzce, Türkiye

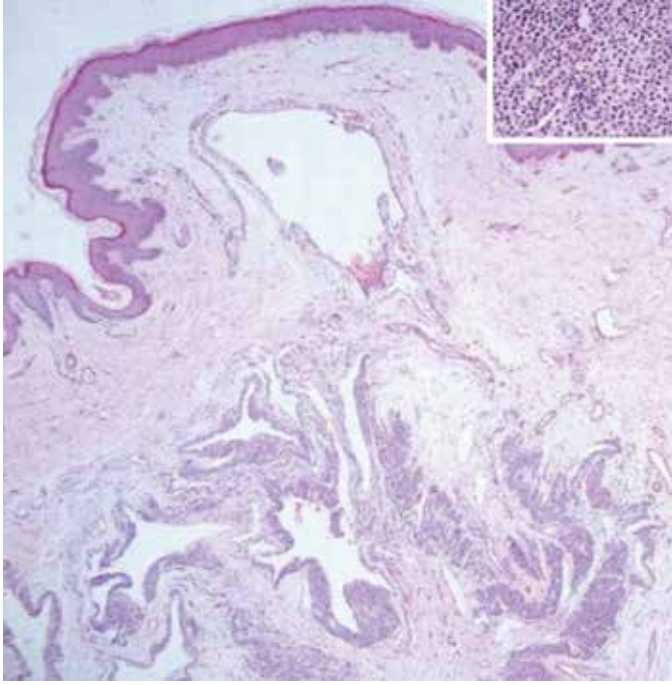
Otuz dokuz yaşında erkek hasta sırtta lokalize ağrılı, sivilce benzeri lezyon nedeniyle polikliniğimize başvurdu. Hasta lezyonun 8 yıl önce oluştuğunu, özellikle dokunmakla ve sırt üstü yatar pozisyonda şiddetli ağrı hissettiğini, son 2-3 aydır ağrı şikayetinin arttığını tarifliyordu. Yapılan dermatolojik muayenede sırtta, sağ skapula altına yerleşmiş, palpasyonla ağrılı, basmakla solan, 4 mm çaplı morumsu renkli papül izlendi (Resim 1). Hasta diğer yönlerden sağlıklıydı, laboratuvar ve fizik muayene bulguları doğaldı. Sırttaki lezyon total olarak eksize edildi ve histopatolojik inceleme yapıldı. Histopatolojik incelemede düzensiz, ektatik vasküler boşlukları çevreleyen koyu boyanan oval nükleuslu, eozinofilik stoplazmalı, düzgün, yuvarlak hücreler izlendi (Resim 2 ve Resim 2 ekli küçük resim). Mevcut hücreler immünohistokimyasal olarak CD34 ile negatif (Resim 3a), smooth muscle aktin (Resim 3b) ve vimentin (Resim 3c) ile pozitif boyandı. Mevcut klinik ve histopatolojik bulgular eşliğinde tanınız nedir?



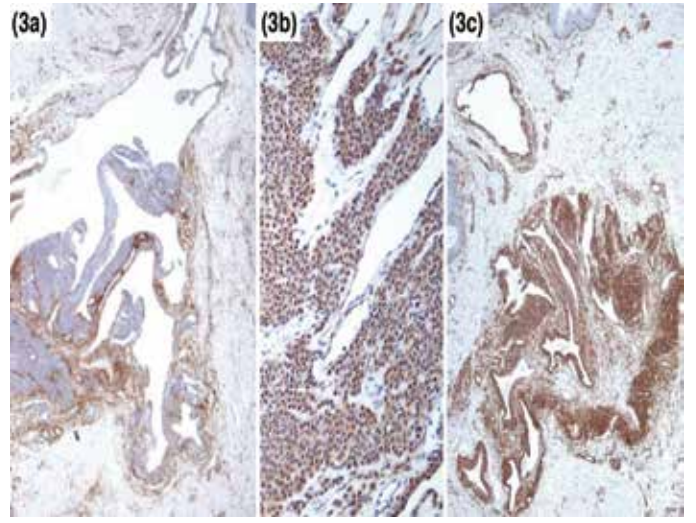
Resim 1.

Yazışma Adresi/Address for Correspondence: Dr. Hakan Turan, Düzce Üniversitesi Tıp Fakültesi, Dermatoloji Anabilim Dalı, Düzce, Türkiye
Tel.: +90 533 386 65 21 E-posta: drhakanturan@gmail.com **Geliş Tarihi/Received:** 09.01.2013 **Kabul Tarihi/Accepted:** 15.01.2013

*Türkderm-Deri Hastalıkları ve Frengi Arşivi Dergisi, Galenos Yayınevi tarafından basılmıştır.
Turkderm-Archives of the Turkish Dermatology and Venerology, published by Galenos Publishing.*



Resim 2.



Resim 3.