

# Bloom Sendromlu Bir Olgu Sunumu

## A case with Bloom Syndrome

Nida Kaçar, Murat Kadri Erdoğan\*, Berna Şanlı Erdoğan,  
Münevver Atmaca\*, Füsün Düzcan\*

Pamukkale Üniversitesi Tıp Fakültesi, Dermatoloji, \*Tıbbi Biyoloji Anabilim Dalı, Denizli, Türkiye

### Özet

Bloom sendromu (BS) telenjiyektaziler, fotosensitivite, büyüme geriliği, immünyetmezlik, maliniteler ve diabete yatkınlıkla karakterize otozomal resesif geçişli nadir görülen bir sendromdur. Genç yaşlarda neoplazi gelişimi açısından yüksek risk bulunmaktadır. Belirgin genetik kararsızlık gösteren BS'da mitotik hücrelerde kromozom kırıkları ve kardeş kromatid değişiminde artma gözlenir. On altı yaşında erkek hasta yüzünde bebeklik döneminden beri mevcut olan kızarıklık yakınması ile başvurdu. Gelişme geriliği saptanan hastanın fizik muayenesinde ince uzun yüz, prognatizm, yüzde her iki malar bölge, burun dorsali, alın ve şakakları kaplayan retiküler tarzda, basmakla yer yer solan ve telenjiyektaziler içeren eritemli yama mevcuttu. Sitogenetik analizde kardeş kromatid kırığı sayısı ortalama 107/hücre olarak saptanan hastaya fenotipik bulgularıyla birlikte BS tanısı konuldu. Aileye genetik danışma verilerek olgu kanser gelişme riski açısından takibe alındı. (*Turkderm 2008; 42: 94-6*)

**Anahtar Kelimeler:** Bloom sendromu

### Summary

BS is a rare, autosomal recessive disorder characterized by telangiectasias, photosensitivity, growth deficiency of prenatal onset, immunodeficiency, increased susceptibility to malignancies and diabetes mellitus. There is an increased risk of developing neoplasia at early ages. Chromosomal fractures and an increase in sister chromatid exchanges are observed in BS that presents prominent genetic instability. A sixteen year old boy applied to our clinic with complaint of erythema on his face having existed since infancy. In physical examination of the patient in whom growth retardancy has been determined, a narrow, long face, prognatism, an erythematous telangiectatic blanchable patch involving malar areas, nose, forehead, and temples have been established. The patient whose sister chromatid exchange number was determined as 107/cell in cytogenetic analyse, was cited as BS together with his phenotypic findings. The patient has been taken into follow-up in terms of cancer risk and the family was genetically informed. (*Turkderm 2008; 42: 94-6*)

**Key Words:** Bloom syndrome

### Giriş

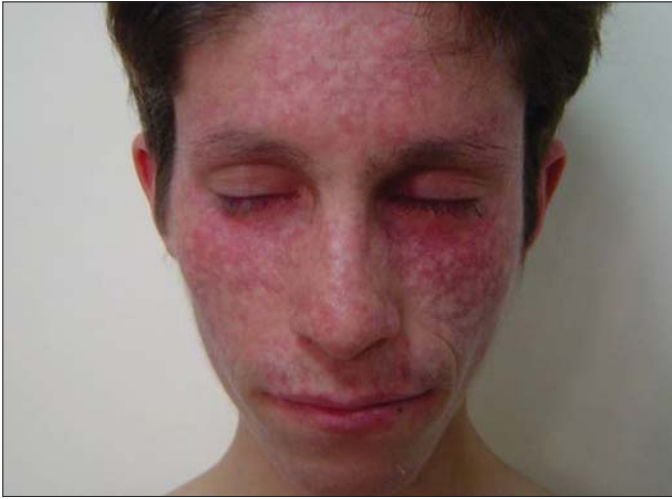Bloom sendromu (BS) telenjiyektaziler, fotosensitivite, büyüme geriliği, immünyetmezlik ve malinitelere ve diabete artmış yatkınlıkla karakterize otozomal resesif geçişli nadir görülen bir sendromdur<sup>1,2</sup>. German tarafından 1995 yılında 165 olguluk bir seri rapor edilmiştir<sup>3</sup>. Ülkemizden de olgu bildirimleri mevcuttur<sup>4-6</sup>. Burada "Sister Chromatid Exchange" (SCE) analizi ve klinik özellikleri doğrultusunda BS'u tanısı konmuş bir olgu sunulmaktadır.

### Olgu


On altı yaşında erkek hasta, 1 haftalık bebeklik döneminden beri yüzünde bulunan ve güneşli havalarda artan kızarıklık yakınması ile başvurdu. Anne ve baba arasında 1. derece akraba evliliği mevcut olan hastanın doğum ağırlığı 1200g (<%3), şu andaki kilosu 27 kg (<%3) ve boyu 139.5 cm (<%3) olarak ölçüldü. Hastanın fizik muayenesinde ince uzun yüz, prognatism, gingivada eroziv lökoplazi, el parmaklarında konikleşme, sağ ayak 2. ve 3. parmak arası derisinde sin-

**Yazışma Adresi/Address for Correspondence:** Dr. Nida Kaçar, Pamukkale Üniversitesi Tıp Fakültesi, Dermatoloji Anabilim Dalı, Denizli, Türkiye  
Tel.: 0258 211 85 85/2437 E-posta: n\_gelincik@yahoo.com **Geliş tarihi:** 12.10.2006 **Kabul tarihi:** 04.12.2006

daktili, testisler bilateral palpable fakat hafif hipoplazik olarak saptandı. Deri bulguları olarak yüzde her iki malar bölge, burun dorsali, alın ve şakakları kaplayan retiküler tarzda, basmakla yer yer solan ve telenjiyektaziler içeren eritemli yama, oral mukozada alt ve üst gingivalarda eroziv lökoplazi gözlemlendi (Şekil 1). İşitme güçlüğü olan hastada ileti tipi işitme kaybı saptandı. Gözde patolojik bulguya rastlanmadı. Sitogenetik analizde; GTG bantlama ile çok sayıda farklı kromozomal kırıklar ve yeni yapılanmalar gözlemlendi (Şekil 2). SCE kırık sayısı, incelenen metafazlarda ortalama 107/hücre olarak saptandı. Hastaya fenotipik bulgularıyla birlikte BS tanısı kondu. Laboratuvar incelemelerinde immünglobulin G ve immünglobulin A normal sınırlarda, immünglobulin M değeri düşük olarak bulundu (IgG: 1202.6 mg/dl, IgA: 134.3 mg/dl, IgM: 24 mg/dl). Tam kan sayımındaki hemoglobin (12.6g/dl) ve hematokrit (%37.3) düşüklüğü dışında diğer biyokimya, sedimentasyon, tam idrar, CA19-9, CEA, testiküler AFP ve HCG tahlilleri normal sınırlardaydı. Periferik yayma akut lökoz ile uyumluydu. Gaitada gizli kan negatifti. Yetmiş beş gram glukoz ile yapılan oral glukoz tolerans testi normal sınırlardaydı. Skrotal USG ile bilateral testislerde, mediastinum testis komşuluğunda milimetrik ekojeniteler, skrotal doppler USG ile bilateral testis boyutlarında azalma, parankim ekojenitelerinde azalma, bilateral testis parankiminde mikrolit yazis ile uyumlu olabilecek fokal ekojen alanlar saptandı. Toraks BT ile sağ alt lobda laterobazal segmentte nonspesifik parankimal nodül, sağ aortik ark varyasyonu rapor edil-



Şekil 1. Yüzde retiküler tarzda eritem ve telenjiyektaziler



Şekil 2. GTG bantlamada kromozomal kırıklar ve yeniden düzenlenimler

di. Batın BT normal sınırlardaydı. Tüm bu incelemeler sonucunda hastada malinite saptanmadı. Aileye genetik danışma verilerek kanser gelişme riski açısından takibe alındı.

## Tartışma

BS dermatologlar tarafından 'cücelerde lupus eritematozusu andıran konjenital telenjiyektazik eritem' olarak tanımlanmış, kromozom kararsızlığı olan kalıtsal hastalıklardan biridir. Sendromdan sorumlu gen lokusu 15q26.1 olarak kaydedilmiştir. BLM olarak isimlendirilen bu gen DNA onarımında önemli rol oynayan "RecQ DNA helicase" enzimini kodlar. Bu enzim aktivitesinin eksikliği sonucu tüm hücre tiplerinde ortaya çıkan aşırı kromozomal yapılanmalar fazla miktarda somatik mutasyonlara yol açarak birçok neoplazi ve diğer anomalilerin gelişimine sebep olur<sup>1,2</sup>.

BS'lu hastalar düşük doğum ağırlığı ile doğarlar ve orantılı bir büyüme geriliği gösterirler. Burun ve kulakların belirgin olduğu karakteristik dar bir yüz yapısına sahiptirler ve yaşamın ilk yıllarında, genellikle ilk birkaç ay içerisinde özellikle yüzde olmak üzere açık alanlarda güneş ışığı ile alevlenen telenjiyektazik eritem bulunur. Hipogonadizm ve infertilite siktir. Değişen şiddette generalize bir immünyetmezlik gelişir. Buna bağlı yaşamın erken dönemlerinde ağır kulak, solunum yolu ve gastrointestinal enfeksiyonlar meydana gelir. Tipik olarak IgG, IgA ve IgM seviyelerinde düşüklük olur. Sıklıkla otuzlu yaşlarda olmak üzere genç yaşlarda neoplazi gelişimi açısından yüksek risk taşırlar. Erken ölüm siktir ve çoğu hasta yirmili yaşların ortalarında hayatını kaybeder<sup>2,6,8</sup>. Hastalarda çeşitli göz bulguları da bildirilmiştir<sup>5,9</sup>.

Hastamızın fenotipik özellikleri, yüzdeki telenjiyektazik eritemli lezyonları ve büyüme geriliğinin varlığı BS ile uyumluydu. IgM düzeyi düşük seviyelerdeydi. İleti tipi işitme kaybı geçirilmiş orta kulak enfeksiyonlarına işaret ediyordu.

Bununla birlikte hastamızı diğer genomik instabilite sendromları olan Rothmund-Thomson sendromu, Cockayne sendromu, Kseroderma pigmentozum (KP), Fanconi anemisi (FA), Ataksi-Telenjiyektazi (AT), Werner sendromu yönünden de değerlendirdik. Fotosensitif bir dermatoz olan KP'da 1-2 yaşlarında başlayan açık kahve-siyah renkte çillenmeler veya aktinik keratozlar hastamızda mevcut değildi. Cockayne sendromu ve AT'de izlenen ataksi, iç kulak sağırılığı gibi nörolojik belirtilerin olmamasıyla bu hastalıklar dışlandı. Kardiyak, renal veya ekstremit malformasyonları ve pansitopeni olmaması nedeniyle FA'yi düşünülmedi. Rothmund-Thomson sendromunun temel özelliklerinden olan iskelet ve diş anomalileri, saçlarda seyrelme, katarakt ve deri karsinomları hastamızda saptanmadı. Werner sendromunda görülen sklerodermaya benzer deri bulguları, ayak ülserleri yoktu ve poikilodermatoz değişiklikler Werner sendromuna göre erken yaşta başlamıştı<sup>1,4,10,11</sup>. Sitogenetik analizde artmış SCE sayısı saptadığımız hastamıza fenotipik bulgularıyla birlikte BS tanısı koyduk.

Hastada diabetes mellitus ve herhangi bir neoplazi saptanmadı. Gingival lezyonlar skuamöz hücreli karsinom gelişimi açısından klinik takibe alındı.

BS'lu hastalarda neoplaziye yatkınlık nedeniyle erken tanı konulması ve hastaların yakından takip edilmesi çok önemlidir. Olgumuz nadir görülen bu sendromdaki erken yaş başlangıçlı malinite riskine dikkat çekmek amacıyla sunulmuştur.

## Kaynaklar

1. Woods CG. DNA repair disorders. Arch Dis Child 1998;78:178-84.
2. Bloom syndrome; BLM. <http://ncbi.nih.gov/entrez/dispomim.cgi?id=210900>.
3. German J. Bloom's syndrome. Dermatol Clin 1995;13:7-18.
4. Balcı S, Aktas D. Mucinous carcinoma of the colon in a 16-year old Turkish boy with Bloom syndrome: Cytogenetic, Histopathologic, TP53 gene and protein expression studies. Cancer Genet Cytogenet 1999;111:45-8.
5. Aslan D, Öztürk G, Kaya Z, Bideci A, Özdoğan S, Özdek S, Gürsel T. Early-onset drusen in a girl with Bloom Syndrome: Probable clinical importance of an ocular manifestation. J Pediatr Hematol Oncol 2004; 26:256-7.
6. Nur Yavuz C, Kose S, Ozdemir M, Durak B, Artan S, Donmez T, Dogruel N, Basaran N. Turkish Bloom Syndrome Case with bladder cancer. BJMG 1998;1:125-7.
7. Metin A, Çalka Ö, Akdeniz N. Bloom Sendromu (Konjenital Telenjyektazik Eritem ve Gelişme Geriliği). In: Tüzün Y, Kotoğyan A, Serdaroğlu S, Çokuğraş H, Tüzün B, Mat M.C, editors. Pediyatrik Dermatoloji. 1th ed. İstanbul: Nobel Tıp Kitabevleri, 2005. p.295-7
8. German J. Bloom's Syndrome. XX. The first 100 cancers\*. Cancer Genet Cytogenet 1997; 93: 100-6.
9. Bhisitkul RB, Rizen M. Bloom syndrome: multiple retinopathies in a chromosome breakage disorder. Br J Ophthalmol 2004;88:354-357.
10. Rothmund-Thomson Syndrome; Rts [http://www.ncbi.nlm.nih.gov/entrez/query.fcgi?cmd=Retrieve&db=OMIM&dopt=Detailed&tpl=dispomimTemplate&list\\_uids=268400](http://www.ncbi.nlm.nih.gov/entrez/query.fcgi?cmd=Retrieve&db=OMIM&dopt=Detailed&tpl=dispomimTemplate&list_uids=268400).
11. Nair S Pradeep, Vijayadharan M, Gupta Avirup. Werner's Syndrome. Indian J Dermatol Venereol Leprol 1998;64:31-3.