

## Kutanöz Liken Planuslu Hastalarda Oral ve Dış Genital Mukoza Tutulumu

Ayfer Bankaoğlu, Gonca Gökdemir, İlknur Kıvanç Altunay, Adem Köşlü

Şişli Etfal Eğitim ve Araştırma Hastanesi, Dermatoloji Kliniği

### Özet

Liken planus, toplumda sık görülen ve mukozaları etkileyebilen inflamatuvar bir deri hastalığıdır. Literatürde kutanöz tutulumla birlikte mukozal tutulum sıklığına dair veriler yeterli bulunmamaktadır. Bu birlikteliği araştırmak amacıyla yaptığımız çalışmaya Kasım 2000- Haziran 2002 tarihleri arasında kliniğimize başvuran, klinik ve histopatolojik olarak kutanöz liken planus tanısı konulan 41 kadın (%60,2), 27 erkek (%39,7), toplam 68 hasta alındı. Hastalar oral ve dış genital mukoza tutulumu yönünden araştırıldı. Çalışmaya alınan 68 kişilik hasta grubunda oral mukoza tutulumu 28 (%41,2) ve dış genital mukoza tutulumu 21 hastada (%30,9) saptandı. Oral mukoza tutulumu olan hastaların tamamının ve dış genital mukoza tutulumu olan erkek hastaların %60'ının, kadın hastaların %45,4'ünün lezyonlara bağlı herhangi bir şikayeti yoktu. Sonuç olarak; çalışmamızda mukoza tutulumu saptanan hastaların çoğunluğunun asemptomatik olduğu ortaya çıkmıştır. Bu durum kutanöz liken planus tanısı alan tüm hastaların mukozal muayenelerinin yapılmasının önemli olduğunu göstermektedir.

**Anahtar Kelimeler:** Liken planus, mukoza tutulumu, oral liken planus, vulvar liken planus

Bankaoğlu A, Gökdemir G, Altunay İK, Köşlü A. Kutanöz liken planuslu hastalarda oral ve dış genital mukoza tutulumu. TÜRKDERM 2003; 37: 100-103

### Summary

**Background and design:** Lichen planus is an inflammatory disease of the skin which may involve mucous membranes. Prevalance of the mucosal involvement besides cutaneous lesions have not been significantly reported up to this time in previous studies in the literature.

**Methods:** For this purpose, sixty-eight patients were examined between November 2000 and June 2002 for the presences of their coincidental oral and genital mucosal lesions in our clinic.

**Results:** Forty one of the patients were women (%60,2) and 27 of were men (%39,8). Twenty eight of patients (%41,2) were detected as with oral mucosal involvement in out of 68 and 21 of the patients (%30,9) were suffering from lichenoid genital lesions. All the patients with oral mucosal involvement were found to be asymptomatic as %60 of men and %45,4 of women with genital lesions had no complaints.

**Conclusion:** It was seem to be so important to examine all patients with cutaneous lichen planus for coincidental mucosal involvement as majority of our patients with mucosal lichenoid lesions were asymptomatic.

**Key Words:** Lichen planus, mucosal involvement, oral lichen planus, vulvar lichen planus

Bankaoğlu A, Gökdemir G, Altunay İK, Köşlü A. The evaluation of oral and genital mucosal involvement in patients with cutaneous lichen planus. TÜRKDERM 2003; 37: 100-103

Liken planus (LP), deriyi, müköz membranları, tırnakları ve saçlı deriyi etkileyen inflamatuvar bir deri hastalığıdır. Kutanöz lezyonlara ek olarak tüm mukozaları etkileyebilmektedir. Bazen oral veya genital bölge (penis ya da vulva) tutulumu hastalığın ilk veya tek bulgusu olarak karşımıza çıkabilir. Mukoza tutulumu çoğunlukla asemptomatik olduğu için rutin dermatolojik muayenede farkedilmeyebilir. Ayrıca mukozal tutulum, uzun dönemde malinite riski taşımaktadır<sup>1-3</sup>. Literatürde kutanöz tutulumla birlikte mukozal tutulum sıklığına dair veriler yeterli

bulunmamaktadır. Bu nedenle çalışmamızda kutanöz tutulumu olan liken planuslu hastalarda oral ve dış genital mukoza tutulum sıklığını belirlemeyi amaçladık.

### Gereç ve Yöntem

Çalışmamıza Kasım 2000- Haziran 2002 tarihleri arasında Şişli Etfal Eğitim ve Araştırma Hastanesi Dermatoloji Kliniği'nde klinik ve histopatolojik olarak kutanöz liken planus tanısı konulan 41 kadın ve 27 erkek, toplam 68 hasta alındı. Çalışmaya alınan

**Alındığı Tarih:** 10.03.2003 **Kabul Tarihi** 26.06.2003

**Yazışma Adresi:** Dr. Gonca Gökdemir, Mecidiyeköy Mah. Hark Sok. No: 19/5, Şişli-İstanbul  
Tel: 0212 231 22 09, Faks: 0212 234 11 21, e-mail: goncagokdemir@hotmail.com

hastaların; oral ve dış genital mukoza bölgeleri muayene edildi ve bu alanlara ait klinik şikayetleri sorgulandı, tutulum alanları fotoğraflandı. Mukoza lezyonu saptanan hastalardan "punch" biyopsi alındı.

## Bulgular

Çalışmaya klinik ve histopatolojik incelemeler sonunda kutanöz liken planus tanısı konulan 68 hasta alındı. Hastaların yaşları 13-74 (ortalama 43.5) arasında değişkenlik göstermekteydi. Hastaların 41'i kadın (%60.2), 27'si erkek (%39.7) idi.

Kutanöz liken planus tanısı alan 68 hastadan oluşan çalışma grubunda mukoza tutulumu 35 hastada gözlemlendi. Sadece oral mukoza tutulumu 14 hastada (%20.5) saptandı. Bu hastaların sekizi kadın (%57.1) altısı erkek (%42.8) idi. Sadece genital mukoza tutulumu yedi hastada (%10.2) saptandı. Bu hastaların üçü kadın (%42.8), dördü erkek (%57.1) idi. Ondört hastada (%20.6) hem oral hem dış genital mukoza tutulumu birlikteliği mevcuttu. Ondört hastanın sekizi (%57.1) kadın, altısı (%42.8) erkek idi. Otuzüç hastada (%48.5) herhangi bir mukoza tutulumu saptanmadı. Bu hastaların 22'si kadın 11'i erkekti (Tablo I).

Kutanöz liken planus tanısı alan 68 hastada oral mukoza tutulumu 16 kadın (%23.5) ve 12 erkek (%17.6) toplam 28 hastada (%41.2) ve dış genital mukoza tutu-

lumu 11(%16.1) kadın ve 10 erkek (%14.7) toplam 21 hastada (%30.9) tespit edilmiştir (Şekil 1)(Tablo II). Oral mukoza tutulumu olan hastaların tamamında lezyonlar bukkal mukozada idi. Ayrıca üç hastada bukkal mukoza tutulumuna ek olarak jinvial tutulum da tespit edildi. Oral mukoza tutulumu olan hastaların tamamı asemptomatikti.

Dış genital mukoza tutulumu olan 11 kadın hastanın üçünde (%27.3) retiküler tip, üçünde (%27.3) eroziv tip ve beşinde (%45.5) papüler tipte lezyonlar saptanmıştır (Tablo III) (Şekil 2). Dış genital bölge tutulumu olan 10 erkek hastanın hepsinde papüler tipte tipik liken planus papülleri glans penis ve penis shaftında tespit edilmiştir (Resim 3).

Dış genital bölge tutulumu olan 11 kadın hastanın ikisinde (%18.1) yanma ve ağrı, üçünde (%27.2) kaşıntı, birinde (%9) vajinal akıntı saptandı. Ağrılı cinsel koitus şikayetine hiçbir hastada rastlanmadı. Beş hasta (%45.4) asemptomatikti (Tablo IV). Dış genital mukoza tutulumu olan 10 erkek hastanın dördünde (%40) kaşıntı şikayeti tespit edildi. Hastaların %60'ı asemptomatikti.

## Tartışma

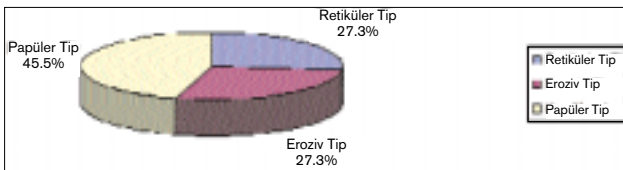
Liken planus, mukokutanöz bir hastalıktır ve genel toplumda %1-4 oranında görülmektedir. Liken planus

**Tablo I: Çalışmaya alınan hastaların mukozal tutulum açısından dağılımı**

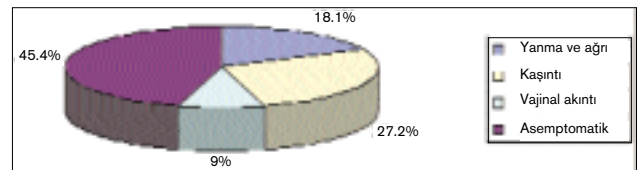
	Kadın	Erkek	Toplam
Sadece oral tutulum	8 (%11.8)	6 (%8.8)	14 (%20.6)
Sadece dış genital tutulum	3 (%4.4)	4 (%5.9)	7 (%10.3)
Oral ve dış genital mukoza tutulum birlikteliği	8 (%11.8)	6 (%8.8)	14 (%20.6)
Mukozal tutulumu olmayan	22 (%32.4)	11 (%16.2)	33 (%48.5)
Toplam	41 (%60.3)	27 (%39.7)	68 (%100)

**Tablo II: Kutanöz tutulumu olan hastalarda toplam mukozal tutulum sıklığı**

	Kadın		Erkek		Toplam	
	n	%	n	%	n	%
Oral mukoza tutulumu	16	23,5	12	17,6	28	41,2
Dış genital mukoza tutulumu	11	16,2	10	14,7	21	30,9



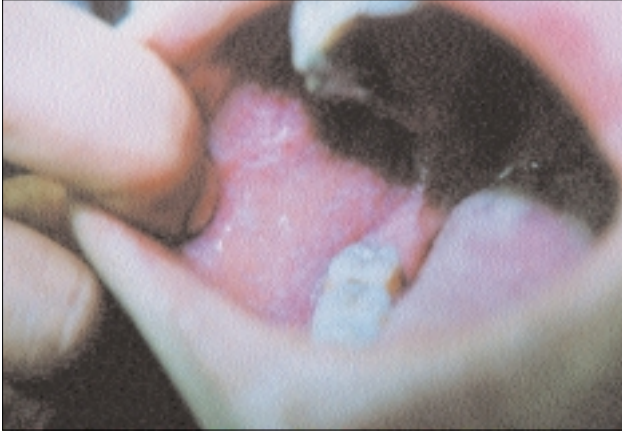**Tablo III: Dış genital mukoza tutulumu olan kadın hastaların klinik paternlere göre dağılımı.**



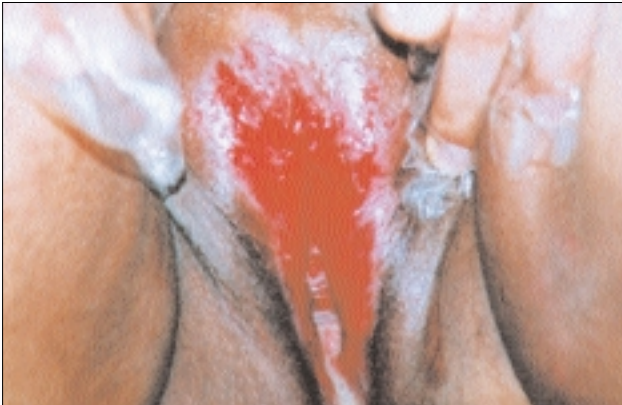**Tablo IV: Dış genital mukoza tutulumu olan kadın hastalarda klinik şikayetler.**

hastalarında mukoza tutulumu, en sık oral ve genital bölgede olup, olguların 2/3'ünde görüldüğü bildirilmektedir. Ayrıca olguların %15-25'inde mukoza tutulumu hastalığın tek veya ilk bulgusu olabilmektedir<sup>1</sup>. Ancak literatürde kutanöz liken planuslu olgular arasında mukoza tutulum sıklığına ait yeterli çalışmalar bulunmamaktadır.

Oral mukoza tutulumu ile ilgili olarak literatürde farklı oranlar bildirilmesine rağmen ortalama %15-35 arasında değişmekte olup bu oran kutanöz tutulumla birlikte olduğunda %50-65'e çıkmaktadır<sup>4,5</sup>. Lezyonlar en sık bukkal mukoza ve jinvivada görülmektedir. En sık retiküler tipte bulunan lezyonlar plak tip, atrofik, eroziv, papüller, büllöz ve ülseratif olarak ortaya çıkabilir<sup>6</sup>. Liken planusta dış genital mukoza tutulumu erkeklerde %25 oranında bildirilmesine rağmen kadınlarda bu oran bilinmemektedir<sup>7</sup>. Erkeklerde genital bölge lezyonları en sık papüller tipte olup penis shaftında, glans penisde ve skrotumda görülmektedir. Kadınlarda ise vulva tutulumu, retiküler papüller lezyonlardan vulvar yapıyı bozabilen şid-



Şekil 1: Oral mukozada retiküler, ağış paternde liken planus lezyonları.

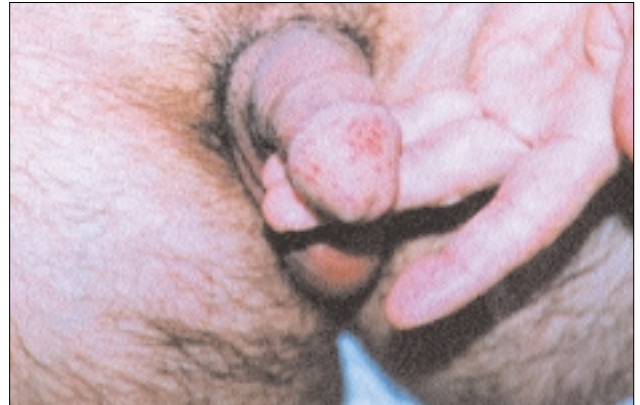

Şekil 2: Bir kadın olguda görülen eroziv paternde vulvar tutulum.

detli eroziv formlara kadar değişmektedir. Genital bölge tutulumu olan olgularda kaşıntı şikayeti sıktır ve kadın hastalarda vulvar bölgede hassasiyet, yanma, şiddetli formlarda disparoni ve vaginal akıntı da görülebilmektedir<sup>2,7</sup>.

Bhattacharya ve ark.<sup>8</sup> 232 liken planuslu hastayı inceledikleri çalışmalarında 97 (%41.8) hastada oral mukoza tutulumu bildirmişlerdir. Eisen ve ark'nın<sup>9</sup>, 584 liken planuslu hasta grubunda yaptığı çalışmada ise hastaların %33'ünde kutanöz tutulum ile birlikte oral mukoza tutulumu saptanmıştır. Çalışmamızda hastaların %41,2'sinde oral mukoza tutulumu gözlenmiş olup oranlar literatürdeki çalışmalarla benzerlik göstermektedir. Yapılan çalışmalarda %80-90 oranında retiküler tip izlenmekte olup en sık bukkal mukoza, nadiren jinviva tutulumu bildirilmektedir, ki<sup>8,10,11</sup> olgularımızın tamamında oral mukoza lezyonları retiküler tipteydi.

Literatürde kadın hastalar arasında liken planusun dış genital mukoza tutulumuyla ilgili az sayıda çalışma bulunmaktadır. Ancak bu çalışmalarda kutanöz tutulum dikkate alınmamıştır. Eisen ve ark.<sup>9</sup> 399 liken planuslu kadın hastanın %20'sinde vulvar tutulum saptamışlardır. Vulvar tutulumu olan hastaların %25'inde asemptomatik retiküler lezyonlar izlenmiş, %75 hastada ise yanma, ağrı ve vaginal akıntının olduğu eroziv tipte liken planus görülmüştür. Aynı çalışmada 174 liken planuslu erkek hastanın % 4,5'inde genital bölge tutulumu tespit edilmiştir. Erkek hastaların 4'ünde kaşıntı ve 2'sinde yanma şikayeti mevcut olduğu saptanmıştır. Lewis ve ark.<sup>12</sup> 37 liken planuslu kadın hastadan oluşan serilerinde 19 (%51) hastada vulval tutulum gözlemişlerdir. Bizim çalışma grubunda vulval tutulum %16 olarak belirlenmiştir. Bu oran Lewis ve ark'nın çalışmasına oranla oldukça düşüktür. Çalışmamıza sadece kutane LP'u olan hastalar alındığı için oranlar arasında fark mevcuttur.



Şekil 3: Peniste klasik liken planus lezyonları.

Liken planusta genital tutulum, lezyonlar asemptomatik seyrettiğinde gözden kaçabilmektedir<sup>9,13,14</sup>. Kadın hastalarda semptomatik olgularda hastalar jinekoloji kliniklerinde persistan vulvovaginit tanısıyla gereksiz yere uzun süre takip ve tedavi edilmektedirler. Literatürde kadın hastalarda vulval tutulumun % 75 oranında semptomatik olduğu bildirilmektedir<sup>9</sup>. Çalışmamızda kadın olguların %54,6'sında kaşıntı, yanma ve vaginal akıntı ve erkek olguların %40'ında kaşıntı şeklinde semptomlar saptanmıştır. Ancak kadın olguların % 45,4'ünün ve erkek olguların %60'ının asemptomatik olması, literatür oranlarına göre oldukça yüksektir. Vulvar liken planusun uzun dönemde malinitelere neden olduğu bilinmektedir<sup>15-18</sup>. Asemptomatik olguların yüksek olması, tanının geç konulması ve tedavinin gecikmesi anlamına gelmektedir. Özellikle ülkemizdeki kadınların sosyokültürel seviyelerinin düşük olmasının ve genital bölgeye ait lezyonların ihmal edilmesinin asemptomatik olguların sayısını artırdığı düşünülebilir.

Sonuç olarak, liken planus olgularında oral ve genital mukoza tutulum sıklığı, kutanöz tutulum olduğunda artmaktadır. Özellikle asemptomatik seyirli hastaların, mukozal tutulum açısından ayrıntılı muayene yapılmaması, tanının geç konulmasına ve gereksiz tedaviler almasına neden olmaktadır. Çalışmamızda asemptomatik olguların fazla olması, mukozaları içeren dermatolojik muayenenin önemini göstermektedir.

#### Kaynaklar

1. Arndt KA: Lichen planus. *Dermatology in General Medicine*. Ed. Fitzpatrick TB, Eisen AZ, Wolf K, Freedberg IM, Austen KF. 4'üncü baskı. New York, McGraw-Hill 1993; 1134-1143 .
2. Black MM: Lichen planus and lichenoid disorders. *Textbook of Dermatology*. Ed. Champion RH, Burton JL, Burns DA, Breathnach SM. 6'ıncı baskı. Oxford, Blackwell Science 1998;1899-1926.
3. Özkan Ş, Feti E, Kundak S, Abacıoğlu H, Güneş AT: Lichen planus- HBV ve HCV. *Türkderm* 1998; 32: 44-48.
4. Ball SB, Wojnarowska F: Vulvar dermatoses: lichen sclerosus, lichen planus, and vulval dermatitis/lichen simplex chronicus. *Semin Cutan Med Surg* 1998; 17(3):182-8.
5. Hewitt J, Pelisse M, Lessana-Leibowitch M, Sedel D, Fischeser D, Moyal-Barracco M, Frances C, Farcet Y. Vulvovaginitis-gingival syndrome. New characteristic grouping of plurimucous erosive lichen planus. *Rev Stomatol Chir Maxillofac* 1985; 86(2): 57-65.
6. Katta R: Lichen planus . *Am Fam Physician* 2000; 61(11): 3319-3324.
7. Lewis F.M: Vulval lichen planus. *Br J Dermatol* 1998;138:569-575.
8. Bhattacharya M, Kaur I and Kumar B: Lichen Planus: A clinical and epidemiological study. *J Dermatol* 2000; 27: 576-582.
9. Eisen D: The evaluation of cutaneous, genital, scalp, nail, esophageal, and ocular involvement in patients with oral lichen planus. *Oral Surg Oral Med Oral Pathol Oral Radiol Endod* 1999; 88(4): 431-6.
10. Lozada-Nur F, Miranda C: Oral lichen planus: topical and systemic therapy. *Semin Cutan Med Surg* 1997;16(4): 295-300.
11. Bagan-Sebastian JV, Milian-Masanet MA, Penarrocha-Diago M, Jimenez Y: A clinical study of 205 patients with oral lichen planus. *J Oral Maxillofac Surg* 1992; 50(2):116-8.
12. Lewis FM, Shah M, Harrington CI: Vulval involvement in lichen planus: a study of 37 women. *Br J Dermatol* 1996;135:89-91.
13. Micheletti L, Preti M, Bogliatto F, Zanotto-Valentino MC, Ghiringhello B, Massobrio M: Vulval lichen planus in the practice of a vulval clinic. *Br J Dermatol* 2000;143(6):1349-50.
14. Soper DE, Patterson JW, Hurt WG, Fantl JA, Blaylock WK: Lichen planus of the vulva. *Obstet Gynecol* 1988; 72(1): 74-6.
15. Franck JM, Young AW Jr: Squamous cell carcinoma in situ arising within lichen planus of the vulva. *Dermatol Surg* 1995; 21(10): 890-4.
16. Jones RW, Rowan DM, Kirker J, Wilkinson EJ: Vulval lichen planus: progression of pseudoepitheliomatous hyperplasia to invasive vulval carcinomas. *Br J Obstet and Gynecol* 2001;108:665-666.
17. Dwyer CM, Kerr RE, Millan DW: Squamous carcinoma following lichen planus of the vulva. *Clin Exp Dermatol* 1995; 20(2):171-172.
18. Rossi L, Colonsanto S: Clinical consideration and statistical analysis on 100 patient with oral lichen planus. *Minevra Stomatol* 2000; 49(9): 393-398.