

Protein C Rezistansına Bağlı Olarak Gelişen Bacak Ülseri: Bir Olgu Sunumu

Arzu Mete Kaynak*, Oya Oğuz*, Burhan Engin*, Burhan Ferhanoğlu**

* İstanbul Üniversitesi Cerrahpaşa Tıp Fakültesi Dermatoloji Anabilim Dalı

** İstanbul Üniversitesi Cerrahpaşa Tıp Fakültesi Hematoloji Anabilim Dalı

Özet

Bacak ülserleri büyük çoğunlukla tromboflebit veya trombotik sendromlar nedeniyle gelişen kronik venöz yetmezliğe bağlıdır. Derin venöz trombozun gelişimi için birçok risk faktörü tanımlanmıştır. Son zamanlarda derin ven trombozuna en sık neden olan faktörlerden biri olarak aktive protein C rezistansı üzerinde durulmaktadır. Trombus oluşumunu önleyen bir faktör olan aktive protein C, faktör V Leiden mutasyonunda bu işlevini yerine getiremez. Bu yazıda faktör V Leiden mutasyonuna bağlı aktive protein C rezistansı saptanan 23 yaşında bir erkek olgu sunulmakta ve bacak ülserlerinin etyopatogenezinin araştırılmasında izlenmesi gereken yol vurgulanmaktadır.

Anahtar Kelimeler: Faktör V Leiden anomalisi, protein C rezistansı, bacak ülseri.

Kaynak AM, Oğuz O, Engin B, Ferhanoğlu B. Protein C rezistansına bağlı olarak gelişen bacak ülseri: Bir olgu sunumu. TÜRKDERM 2002; 36: 280-283

Summary

Venous leg ulcerations are mostly caused by chronic venous insufficiency dealing with trauma, thrombophlebitis or thrombotic syndrome. Various risk factors have been identified for the development of deep venous thrombosis. Activated protein C resistance has recently emerged as one of the most frequent causes of venous thrombosis. Activated protein C cannot inactivate thrombosis formation in the factor V Leiden mutation. Here we present a 23-year-old male patient with factor V Leiden mutation and activated protein C resistance. The algorithmic approach to investigate the etiopathology of the leg ulcers is emphasized.

Key Words: Factor V Leiden mutation, protein C resistance, leg ulcer.

Kaynak AM, Oğuz O, Engin B, Ferhanoğlu B. Leg ulcer due to protein C resistance: Report of a case. TÜRKDERM 2002; 36: 280-283

Bacak ülserli hastalarda derin ven trombozu (DVT) insidansı % 50 olup, bu olguların % 11-37'sinde faktör V Leiden mutasyonu saptanmıştır. Faktör V genindeki bu nokta mutasyonuna bağlı olarak antitrombotik işleve sahip olan aktive protein C (APC)'ye direnç geliştirmekte ve APC, aktive koagülasyon faktörü V'i inaktive edememektedir¹⁻⁴. Bu yazıda faktör V Leiden anomalisine bağlı olarak gelişmiş bulunan APC direnci sonucu ortaya çıkan DVT ve tekrarlayan bacak ülseri bulunan bir olgu sunulmaktadır.

Olgu

23 yaşında erkek hasta bacak ülseri tanısı ile kliniğimize yatırıldı. Yakınmaları ilk kez 11 yaşındayken başlayan hasta, bilateral parietal bölgede lokalize ağrı, bulantı, kusma ve göz kapağında düşme şikayetleri ile Cerrahpaşa Tıp Fakültesi Nöroloji kliniğine

başvurmuş. Yapılan fizik muayenesinde sol gözde 6. kranial sinir felci, gözdebinde papilla stazı saptanmış, tetkikler sonucunda sagittal sinus trombozu tanısı olan hastada heparinize edilmeden önce derin ven trombozu gelişmiş. Heparin tedavisi sonrası mevcut semptomları gerilerken sol bacağına şişme ve karın ağrısı başlamış ve bu bulgularla hematoloji kliniğinde değerlendirilmeye alınmış.

İlk kez 1991 yılında sol alt ekstremitte medial yüzde 1/3 distal bölümde ülser gelişmiş. Yapılan abdominal aorta ve bilateral femoral angiografide herhangi bir patoloji saptanmamış. Ancak Doppler ile tetkikinde sağ arteria dorsalis pediste efekt negatif, sol arteria dorsalis pediste ise azalmış olarak bulunmuş.

1997 yılında sol alt ekstremitte distalinde tekrar ülserasyon meydana gelen hasta

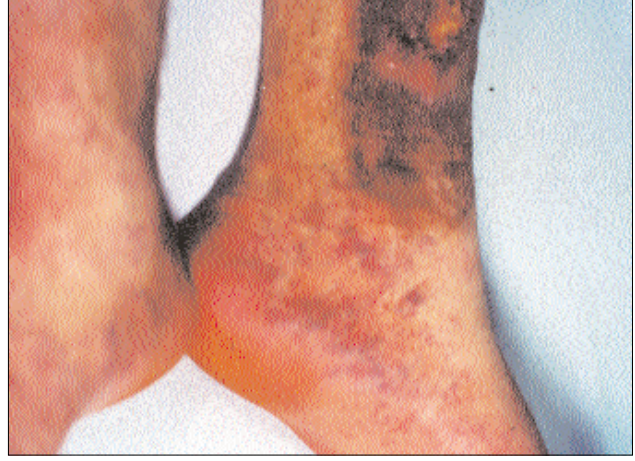Alındığı Tarih: 28.06.2001 - **Kabul Tarihi:** 18.02.2002

Yazışma Adresi: Dr.Arzu Mete Kaynak, İstanbul Üniversitesi, Cerrahpaşa Tıp Fakültesi, Dermatoloji AD, Kocamustafapaşa-İstanbul
E-posta: arzumete@yahoo.com

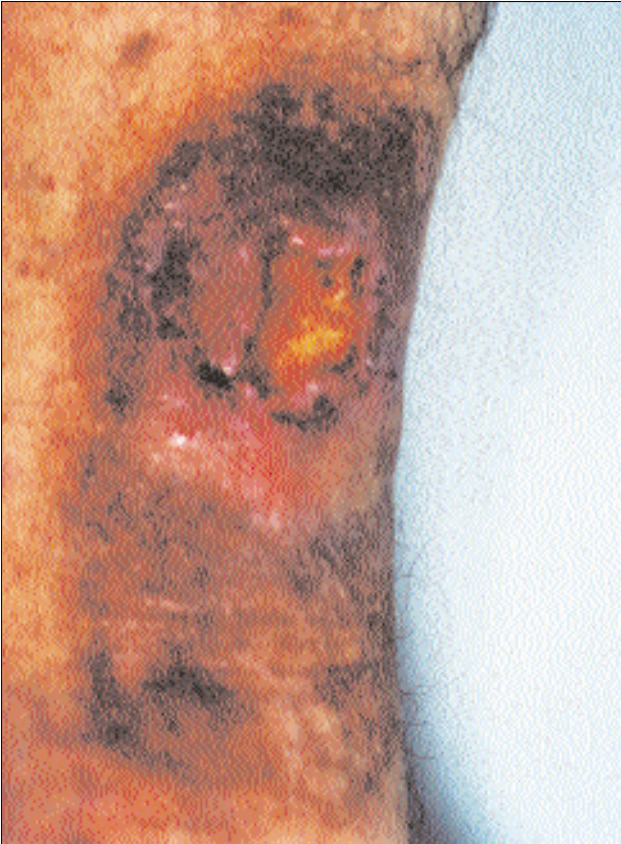dermatoloji kliniğine yatırılmış. Yapılan dermatolojik muayenesinde sol alt ekstremitede 10x15 cm çapında ülser saptanmış. Serum fizyolojik ile pansumanı yapılan hastaya yara örtüsü uygulanmış ve iyileşme gözlenmiş.

İkibin yılı Mayıs ayında Kumarin kullanmaya başlayan hastada 2 ay sonra aynı bölgede ülserasyon gelişti. Kumarin tedavisi kesilerek Nadriparin başlandı(2x0.3ml). Yapılan fizik muayenesinde her iki bacak 1/2 alt yarısı ödemliydi. Sol alt ekstremitede alt iç yüzde 4x3 cm çaplı kırmızı-kahverengi, keskin sınırlı ve sklerotik plak ile üzerinde zemini kırmızı, granüler yapıda ve yer yer fibrin ile kaplı ülser saptandı (Şekil 1). Her iki tarafta ayak sırtında belirgin olmak üzere bacak alt yarısı ödemliydi. Ülsere tarafta daha belirgin olmak üzere her iki ayak sırtı ve yan kısımlarında kırmızı-kahverengi retiküler yapı ve purpurik lezyonlar gözlemlendi (Şekil 2). Hastadan livedo vaskülit ön tanısı ile ülsere komşu alan ve ayak sırtındaki livedoid görünümlü alandan biopsi alındı. Histopatolojik değerlendirmede epidermiste hipergranuloz, akantoz, spongioz; papiller dermiste ödem, tüm dermiste odaklar halinde damar

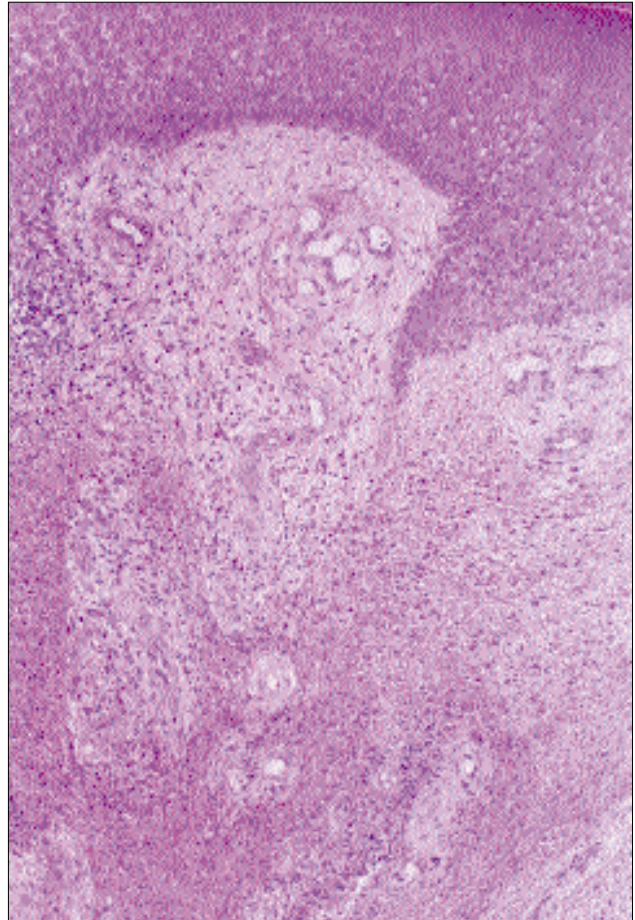
proliferasyonu, damar endotellerinde şişkin görünüm, damar duvarlarında kalınlaşma, damarlar etrafında interstisyel alana da yayılan ve yer yer epidermis içine yayılan eozinofil polimorflardan zengin iltihabi hücre in-



Şekil 2: Olgunun her iki ayak sırtı ve yan kısımlarının görünümü.



Şekil 1: Sol alt ekstremitede tespit edilen ülsere lezyon.



Şekil 3: Olgunun histopatolojik görünümü.

filtrasyonu , belirgin fibroblastik aktivite artışı, hemosiderin yüklü makrofajlar bulundu (Şekil 3). Bu bulgular akroangiadermatit lehine yorumlandı. Alt ekstremite venöz Dopplerinde bilateral posttromboflebitik sendrom ve derin venöz sistemde Grade 3-4 yetmezlik saptandı. Hematoloji konsültasyonu sonrası yapılan DNA analizi sonrası hastada heterozigot faktor V Leiden anomalisi olduğu ve protein C rezistansının buna bağlı olduğu saptandı. Hastanın yapılan tetkiklerinde APTT: 47.5', protrombin zamanı: 16'', fibrinojen: 996 mgr, EEZ: 145', FDP: 2mg/ml, trombin zamanı: 11'', kanama zamanı: 4.5', pıhtılaşma zamanı: 4'-6', Hb: 14.5g/dl, Hct: %42.8, lökosit: 13000/mm³ trombosit: 207000/mm³, antikardiolipin IgG: 10.7 gpl, antikardiolipin IgM: 3.7 mpl, VDRL: (-), TPHA: (-), kolesterol: 90 mg/dl, trigliserit: 43, üre: 25 mg/dl, kreatinin: 0.9 mg/dl, SGOT: 16 U/L, SGPT: 13 U/L, LDH: 309 U/L, ALP: 83 U/L, sedimentasyon: 3mm/h ve tam idrar tetkiki normal olarak saptandı. AT III, Protein C, Protein S aktivitesi ve Lupus Antikoagulan testleri normaldi. Hastaya serum fizyolojik ile ıslak pansuman ve yerel antibiyotik çinko oksit karışımı, ardından yara örtüsü uygulandı.

Tartışma

Venöz bacak ülserlerinin tedavisi, kronik ve tekrarlayan bir tablo olması nedeniyle sorun oluşturmaktadır. Venöz bacak ülserlerinin popülasyonda görülme sıklığı %1'dir^{1,2}. Hastalık öyküsü ve fizik muayene bulguları, bacak ülserlerinin ayırıcı tanısının yapılabilmesi açısından oldukça değerlidir. Hastalığın başlama yaşı, sigara alışkanlığının bulunup bulunmaması ve kullanılan ilaçlar öncelikle dikkate alınması gereken özelliklerdir. Bacak ülserli hastaların %50'sinde DVT öyküsü mevcuttur^{2,4}. DVT'nin ciddi risk faktörleri arasında travma, cerrahi, immobilizasyon, gebelik, oral kontraseptif kullanımı ve protein C, protein S, antitrombin III gibi koagülasyon faktörlerinin eksikliği saptanmıştır^{1,2,4}. Aktive koagülasyon faktörü V tromboz oluşumunda önemli bir rol oynar. Yüksek oranda trombus oluşumunu önlemek için koagülasyon faktörü Va ve VIIIa, aktive protein C tarafından etkisiz hale getirilir^{1,2,3}. Bu negatif geri dönüşümlü mekanizma, faktör V Leiden mutasyonu olan hastalarda etkili olmaz çünkü mutasyon aktive protein C rezistansına sebep olur. 1993'de Dahlbäck tarafından tanımlanan aktive protein C rezistansı, venöz bacak ülserli hastaların dörtte birinde, DVT vakalarının %20'sinde ve ailesel venöz tromboz vakalarının %50'sinde görülür^{1,3,5,6}. Faktör V Leiden mutasyonu ile venöz trombus gelişimi riski heterozigotlarda 7 kat, homozigotlarda 80 kat artar⁷.

Posttrombotik sendromun en ciddi komplikasyonlarından birini bu olguda olduğu gibi, vasküler malformasyonlara, doğumsal veya edinsel arteriyovenöz fistüllere veya kronik venöz yetmezliğe bağlı olarak gelişen bacak ülserleri oluşturur^{2,4}. Komplikasyon olarak warfarinin indüklediği deri nekrozu gelişen hastaların üçte birinde protein C eksikliği tespit edilmiş ve aynı zamanda bu sendrom faktör V Leiden ve protein S eksikliği olan hastalarda da bildirilmiştir⁸.

Aktive protein C rezistansını tespit etmede tarama testi olarak aktive parsiyel tromboplastin zamanına dayalı testler kullanılabilir. Venöz bacak ülserli hastalar ve kontrol gurubuyla yapılan bir çalışmada; protrombin zamanı, aktive parsiyel tromboplastin zamanı, fibrinojen seviyesi ve trombin zamanı gibi parametrelerde önemli farklılık olmadığı gözlenmiştir⁴. Altın standart ise genetik DNA'nın polimeraz zincir reaksiyonu ile analizidir².

23 yaşında rekürren tromboz bildirilen bu hastada aktive protein C rezistansı saptandı. Ailede tromboz hikayesi yoktu. Ağabeyinde 22 yaşında şiddetli başağrısı sonrası ani ölüm öyküsü mevcuttur. Tromboembolik bir olay olabileceği düşünülmüş fakat ayrıntılı inceleme yapılmamıştır. Bu olgu, Faktör V Leiden mutasyonu tespit edilmeden yıllarca devam eden hastalığın ciddiyetini ve kronikliğini göstermektedir. Özellikle alt bacakta bilateral ödem ile birlikte venöz staz bulguları, akroangiadermatit ve/veya kronik venöz ülser saptanan hastalarda; 1- Malignite olmaksızın venöz tromboz hikayesi varsa, 2- 50 yaşın altında ilk tromboembolik olayla karşılaşmada. 3- tekrarlayan tromboembolisi olanlarda. 4- Birinci derece yakınlarında tromboemboli öyküsü olanlarda. 5- Atipik lokalizasyonda (serebral, mezenterik, hepatik, portal ven) trombus öyküsü olanlarda aktive protein C rezistansının araştırılması uygundur^{1,3,9}. Ancak venöz bacak ülserli hastalarda koagülasyon defektlerinin tanımlanması için rutin olarak testlerin yapılması tavsiye edilmemektedir⁴.

Başarılı tedavi, dışarıdan havalı kompresyon ve uzun süreli antikoagulan kullanımını gerektirmektedir. Kalıtsal trombotik bozukluğu olsun veya olmasın, spontan iki veya daha fazla tromboembolik epizodu olan bireylerde oral antikoagulan tedavi ömür boyu sürdürülür. Kronik warfarin tedavisi en az bir kez trombotik epizodu olmayan hastada tavsiye edilmez¹⁰. Rekürren bacak ülserli hastalarda uzun süreli aspirin tedavisi ile ülserasyon riski azaltılabilir¹¹.

Kaynaklar

1. Peus D, Heit JA, Pittelkow MR. Activated protein C resistance caused by factor V gene mutation: common coagulation defect in chronic venous leg ulcers. *J Am Acad Dermatol* 1997; 36:616-620.
2. Maessen-Visch MB, Hamulyak K, Tazelaar DJ, Crombag NH, Neumann HAM. The prevalence of factor V Leiden mutation in patients with leg ulcers and venous insufficiency. *Arch Dermatol* 1999;135:41-44.
3. Munkvad S, Jorgensen M. Resistance to activated protein C: a common anticoagulant deficiency in patients with venous leg ulceration. *Br J Dermatol* 1996; 134:296-298.
4. Ribeauveau F, Senet P, Cayuela JM, Fund X, Paul C, Robert C, et al. A prospective coagulation study including resistance to activated protein C and mutations in factors V and II in venous leg ulcers. *Br J Dermatol* 1999; 141:259-263.
5. Gaber Y, Siemens HJ, Schmeller W. Resistance to activated protein C due to factor V Leiden mutation: high prevalence in patients with post-thrombotic leg ulcers. *Br J Dermatol* 2001; 144:546-548.
6. Garcia-Doval I, Losada A, de la Torre C, Gonzalez A, Cruces MJ. Abdominal nodules as a presentation of obstruction of the inferior vena cava and factor V Leiden mutation. *J Am Acad Dermatol* 2000; 42:862-864.
7. Van der Meer FJM, Koster T, Vandenbroucke E et al. The Leiden Thrombophilia Study (LETS). *Thromb Haemost* 1997;78:631-35.
8. Makris M, Bardhan G, Preston FE. Warfarin induced skin necrosis associated with activated protein C resistance (Letter). *Thromb Haemost* 1996;75:523-24.
9. Heijboer H, Brandjes DP, Buller HR et al. Deficiencies of coagulation-inhibiting and fibrinolytic proteins in outpatients with deep-vein thrombosis. *N Engl J Med* 1990;323:1512-16.
10. Bauer KA: Approach to thrombosis. *Thrombosis and Hemorrhage*. Ed. Loscalzo J, Schafer AI. Baltimore, Williams and Wilkins,477-90.
11. Ibbotson SH, Layton AM, Davies JA, Goodfield MJD. The effect of aspirin on haemostatic activity in the treatment of chronic venous leg ulceration. *Br J Dermatol* 1995; 132:422-426.