

Laugier-Hunziker Sendromu: Olgu Sunumu

The Laugier-Hunziker Syndrome: Case Report

Cihangir Aliağaoğlu, Mustafa Atasoy*, Özgül Balık
Önder Şahin**, Ümran Yıldırım**

Erzurum Numune Hastanesi Dermatoloji Kliniği
Atatürk Üniversitesi Tıp Fakültesi *Dermatoloji ve **Patoloji Anabilim Dalı, Erzurum, Türkiye

Özet

Laugier-Hunziker sendromu edinsel, idiyopatik ve benin mukokutanöz bir hipermelanozistir. Genellikle oral mukoza ve dudakları tutar. Tırnaklar sıklıkla tutulur ve başlıca longitudinal çizgilenme yapar. Oral mukoza ve tırnak tutulumu olmayan 50 yaşındaki erkek hastamız, el sırtları ve alt dudaktaki hiperpigmentasyon bulgularıyla takdim edildi. (*Turkderm* 2006; 40 (Özel Ek B): B74-B76)

Anahtar Kelimeler: Laugier-Hunziker sendromu, hipermelanozis

Summary

The Laugier-Hunziker syndrome is an acquired, idiopathic and benign mucocutaneous hypermelanosis that usually occurs on the lips and oral mucosa. Nail are frequently involved, mainly forming longitudinal hyperpigmented lines. A case of a 50 year-old male patient with hyperpigmentations on the lower lip, and on the back of the hand was presented here. (*Turkderm* 2006; 40 (Suppl B): B74-B76)

Key Words: Laugier-Hunziker syndrome, hypermelanosis

Laugier-Hunziker sendromu selim, edinsel bir pigmentasyon hastalığıdır. Genellikle oral mukoza, dudak ve tırnakları tutar^{1,2}. Bazen klasik tutulumu ek olarak el içi, ayak tabanı, anal bölge ve özafagus tutulumu yapabilir². Etiyolojisinden tirozin-melanin biyosentezindeki enzim hiperaktivitesinin sorumlu olduğu düşünülmektedir³. Bizim hastamızda el sırtı ve alt dudak tutulumu vardı. Oral mukoza ve tırnak tutulumu yoktu.

Olgu

Elli yaşındaki erkek hastamız el sırtı ve alt dudakındaki renk değişikliği şikayeti ile kliniğimize başvurdu. Öyküsünde döküntülerin yirmili yaşlarda başladığını fakat bu şikayeti sebebiyle doktora başvurmadığını ifade etti. İlaç kullanma hikayesi yoktu. Soy geçmişinde herhangi bir özellik yoktu.

Yapılan laboratuvar tetkiklerinde hemogram, biyo-

kimya, ve rutin idrar tetkiki normal sınırlardaydı. HIV testi negatifti. Üst ve alt gastrointestinal sistem endoskopileri doğal olarak değerlendirildi.

Yapılan dermatolojik muayenede her iki elin dorsal yüzünde, özellikle eklem bölgelerine uyan kısımlarında siyah renkte pigmentasyon tespit edildi. Tırnaklarda renk değişikliği yoktu. Ayrıca alt dudakta sağ komissüraya yakın alanda siyah renkte pigment artışı gözlemlendi (Şekil 1,2) Laugier-Hunziker sendromu ön tanısı ile biyopsi alındı. Histopatolojik muayenede bazal tabanın hemen altında, papiller dermiste bant tarzında pigmentten zengin melanofajlar gözlemlendi. Bazal tabaka etkilenmemişti (Şekil 3).

Tartışma

Laugier-Hunziker sendromu edinsel, nadir görülen bir pigmentasyon hastalığıdır. Bu pigmentasyon artışı, ilaç, herhangi bir sistemik hastalık ve genetik bir

Yazışma Adresi: Dr. Cihangir Aliağaoğlu, Hacı Salih Efendi Mah. Huzur-İş Apt. F Blok Kat: 4 Yenişehir, Erzurum, Türkiye
Tel.: 0533 569 55 17 E-mail: caliaagaoglu@yahoo.com **Alındığı tarih:** 19.12.2003 **Kabul tarihi:** 20.02.2004



patern gibi tetikleyici faktörler olmaksızın tirozin-melanin sentezindeki enzimatik hiperaktivite sonucu melanozom sayısındaki artış nedeniyle olduğu düşünülmektedir³. Oral mukoza ve dudak tutulumu vardır. Hastaların %50'sinde tırnak tutulumu da görülür. Bazen el içi, ayak tabanı, anal bölge, vulva ve özofagus tutulumu da olabilir². Sert ve yumuşak damak, gingiva, palatoglossal ark, dil, boyun, karın ve göğüs bölgesi tutulumu da bildirilmiştir⁴. Bizim hastamızda oral mukoza ve tırnak tutulumu gözlenmedi. El sırtı ve alt dudakta hiperpigmente maküler lezyonlar vardı.

Laugier-Hunziker sendromu herhangi bir sistemik hastalığa eşlik etmez. Literatürde bir olguda spontan düzelme bildirilmesine rağmen⁵, hastalıkta spontan düzelme beklenmez⁴. Laugier-Hunziker sendromu olguları sporadiktir⁶, fakat yakın zamanda yayınlanan bir makalede ailesel olgular da bildirilmiştir⁷. Hastalık her iki cinste de görülebilir⁶. Bizim hastamızda aile hikayesi yoktu.

Laugier-Hunziker sendromunun ayırıcı tanısında Peutz-Jeghers sendromu, Addison hastalığı, Albright sendromu, nörofibromatozis, liken planus, oral mukozada melanoaplaki, ilaç-

ların neden olduğu Laugier-Hunziker sendromu benzeri döküntü düşünülmelidir². Metastatik melanom da ayırıcı tanıda gözardı edilmemelidir⁶.

Peutz-Jeghers sendromunun doğumda veya erken çocukluk döneminde başladığı ve bağırsaklarda hamartomatöz poliplerle seyrettiği bilinmektedir. Pigmentasyon adolesan dönemden sonra solma eğiliminde olup özellikle oral kavite ve alt dudak tutulumu saptanır. El, ayak ve tırnak tutulumu da yapabilir⁸.

Addison hastalığı primer adrenal yetmezlikli yada adrenalectomi yapılmış hastalarda beklenir. Oral kavitede özellikle siyah-kahverengi-mavi renkte pigmentasyon gözlenir².

Albright sendromu fibroz displazi, endokrinopati ve erkeklerde puberte prekoksyla seyredir. Patognomonik bir pigmentasyonu yoktur. Tek taraflı düzensiz turunkal hiperpigmentasyon, ayrıca dudakta ve genital bölgede hiperpigmentasyon olabilir. Tırnakta hiperpigmentasyon bildirilmemiştir⁹.

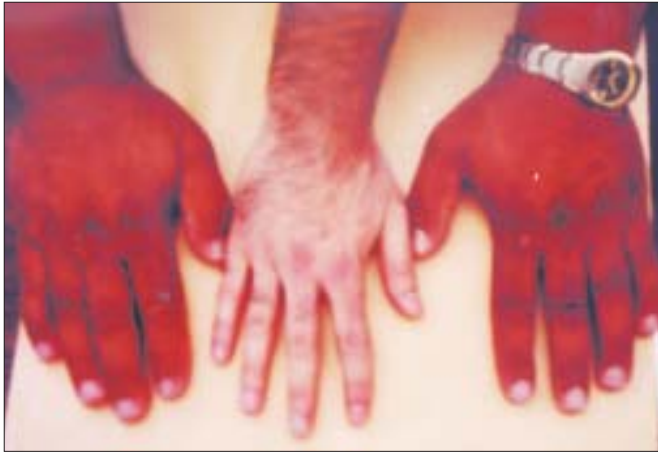Nörofibromatoziste dudakta maküler hiperpigmentasyon görülebilir, fakat tırnak tutulumu yoktur⁹.

Liken planusta oral mukozada, dilde, dudaklarda ve tırnaklarda hiperpigmentasyon gözlenebilir¹⁰.

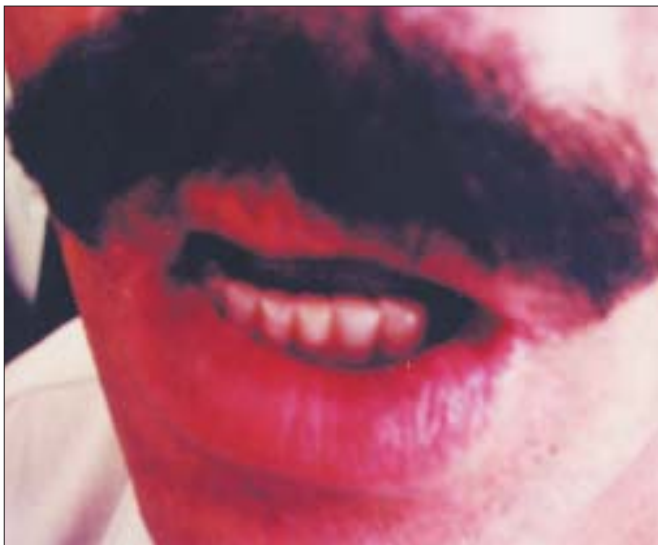İlaçlar da Laugier-Hunziker sendromu benzeri döküntü yapabilir². Levodopa kullanımı sonucu³ ve over kanseri nedeniyle polikemoterapi alan bir hastada benzer döküntü bildirilmiştir².

Metastatik melanom ile ayırımı histopatolojik tetkikle yapılır⁶. Laugier-Hunziker sendromunun histopatolojisinde bazal keratinositlerde melanin pigmenti birikimine bağlı hiperpigmentasyon gözlemlenir. Bazal tabaka sağlamdır. Melanositlerin sayısı ve büyüklüğünde herhangi bir değişiklik yoktur. Hücrel atipi gözlemlenmez. Ayrıca papiller dermiste pigmentten zengin melanofajlar gözlemlenir². Bizim hastamızın histopatolojisi de bu tanıma uygun idi.

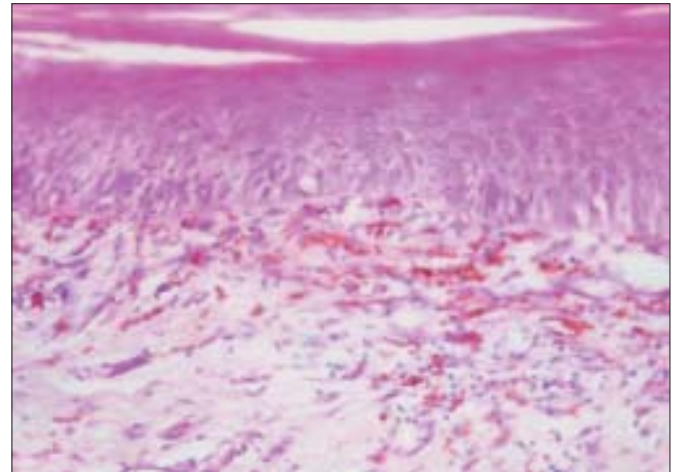
Laugier-Hunziker sendromu selim bir durumdur ve tedavi gerektirmez⁶. Ancak Q-switched Alexandrite lazerle¹¹ ve Q-switched Nd-Yag lazer¹² ile başarılı sonuçlar bildirilmiştir. Eğitici özelliğinden dolayı sunduğumuz hastamıza herhangi bir tedavi uygulanmadı.



Şekil 1. Her iki el sırtında hiperpigmentasyon



Şekil 2. Alt dudakta hiperpigmentasyon



Şekil 3. Üst dermiste pigmentten zengin melanofajlar (HEX20)

Kaynaklar

1. Mosher DB, Fitzpatrick TB, Ortonne JB, Hori Y: Hypomelanoses and hypermelanoses. *Dermatology in General Medicine*. Ed. Fitzpatrick TB, Eisen AZ, Wolff K, Freedberg IM, Austen KF. 5th Ed. New York, McGraw - Hill, 1999; 945-1017.
2. Lelane P, Sullivan DO, Keane CO, Loughlin SO: The Laugier-Hunziker syndrome. *JEADV* 2001;15:574-7.
3. Gutierrez JV, Romero AM, Martinez G, Torrero MV, Lopez de Juan M: Hyperpigmentation mimicking Laugier syndrome, levodopa therapy and Addison's disease. *JEADV* 2003;17:324-7.
4. Veraldi S, Cavicchini S, Benelli C, Gasparoni G: Laugier Hunziker: a clinical, histoathologic and ultrastructural study of four cases and review of the literature. *J Am Acad Dermatol* 1991;25:632-6.
5. Paricio JF, Del Pozo LJ, Alfaro J: Síndrome de Laugier-Hunziker: presentación de dos casos. *Actas Dermosifiliogr* 1997;88:185-90.
6. Karakuzu A, Atasoy M, Aktaş A, Güleç A, Erdem T: A case of Laugier-Hunziker syndrome. *T Klin J Dermatol* 2002;12:99-101.
7. Makhoul EN, Ayoub NM, Helou JF, Abadjian GA: Familial Laugier-Hunziker syndrome. *J Am Acad Dermatol* 2003;49:143-5.
8. Gerbig A: Idiopathic lenticular mucocutaneous pigmentation or Laugier Hunziker syndrome with atypical features. *Arch Dermatol* 1996;132:844-5.
9. Koch S, LeBoit P, Odom R: Laugier Hunziker Syndrome. *J Am Acad Dermatol* 1987;16:431-4.
10. Kemmet D, Ellis J, Spenser MJ, Hunter J: The Laugier-Hunziker syndrome-a clinical review of six cases. *Clin Exp Dermatol* 1990;15:111-4.
11. Papadavid E, Walker NP: Q-Switched Alexandrite laser in the treatment of pigmented macules in Laugier-Hunziker syndrome. *JEADV* 2001;15(5):468-9.
12. Ferreira MJ, Ferreira AM, Soares AP, Rodrigues JC: Laugier-Hunziker syndrome: case report and treatment with the Q-Switched Nd-Yag laser. *JEADV* 1999;12(2):171-3.

