



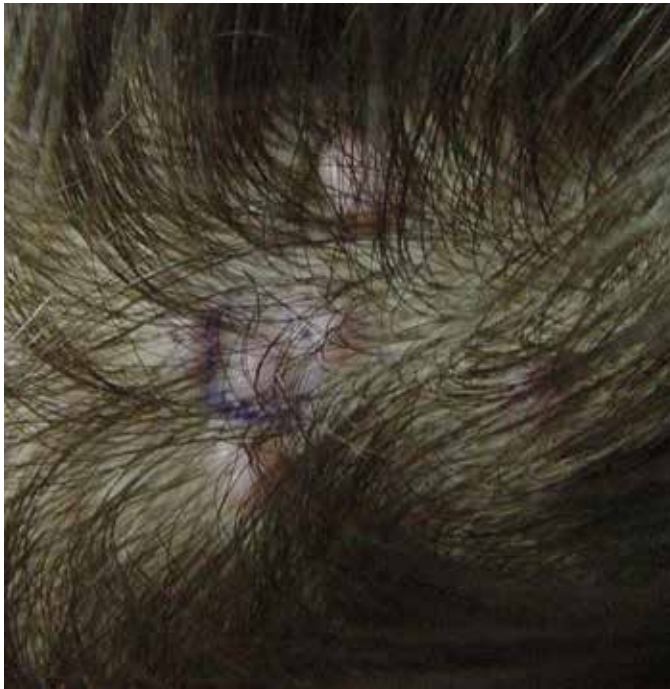Tanınız nedir 1?

What is your diagnosis 1?

Hakan Turan, Esmâ Uslu, Gizem Yavuzcan, Feyza Başar*, Hawa Erdem*

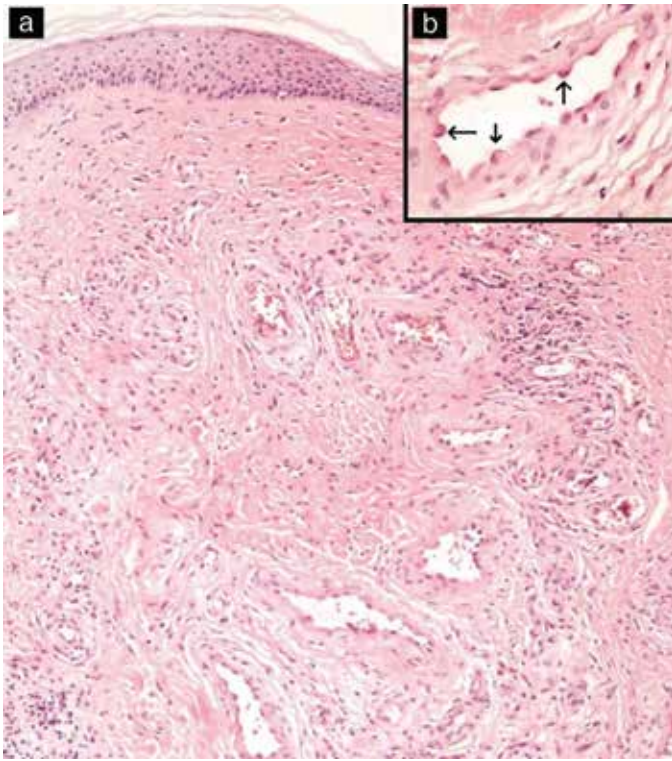
Düzce Üniversitesi Tıp Fakültesi, Dermatoloji, *Patoloji Anabilim Dalı, Düzce, Türkiye

Otuz dokuz yaşında kadın hasta saçlı derisindeki küçük yumrular nedeniyle polikliniğimize başvurdu. Hasta lezyonlarının ilk olarak 2 yıl önce tek lezyon olarak başladığını daha sonra sayıca arttığını, çap olarak da büyüdüklerini tarifliyordu. Lezyon yerinde travma ve ısırık hikayesi yoktu. Lezyonlarda hafif kaşıntı mevcuttu ve birkaç defa tarak değmesi sonucu kanama gelişmişti. Özgeçmiş ve soy geçmişinde herhangi bir özellik yoktu. Sistemik muayenesi normaldi, boyunda ele gelen lenf nodülü yoktu. Yapılan dermatolojik muayenede saçlı deride oksipital bölgede lokalize pembemsi mor renkte, hafif kaşıntılı, 5-10 mm arasında değişen çaplarda toplam 6 adet orta sertlikte papülonodül tespit edildi (Resim 1). Laboratuvar incelemelerinde tam kan sayımı, eozinofil yüzdesi ve biyokimyasal rutin parametreleri normal sınırlardaydı. Lezyonlardan punch biyopsi yapıldı (Resim 2a, b) (Resim 3). Mevcut klinik ve histopatolojik bulgular eşliğinde tanınız nedir?

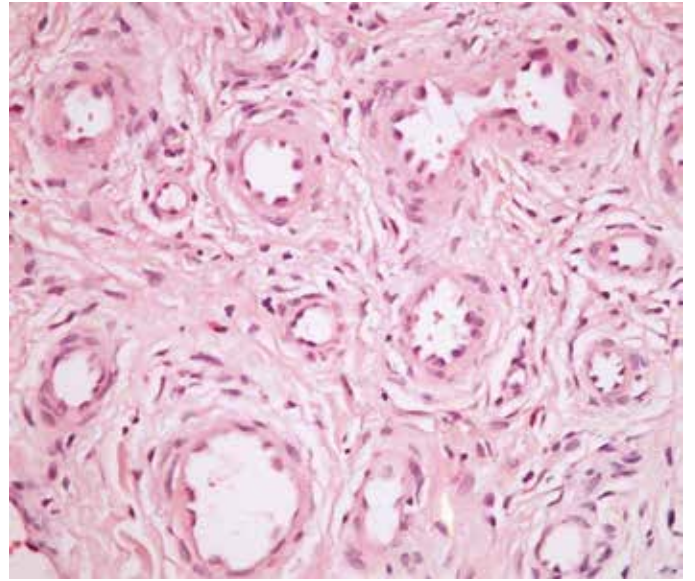


Resim 1.

Yazışma Adresi/Address for Correspondence: Dr. Hakan Turan, Düzce Üniversitesi Tıp Fakültesi, Dermatoloji Anabilim Dalı, Düzce, Türkiye
Tel.: +90 533 386 65 21 E-posta: drhakanturan@gmail.com **Geliş Tarihi/Received:** 22.02.2013 **Kabul Tarihi/Accepted:** 26.02.2013



Resim 2a, b.



Resim 3.