



# *In vivo* reflectance confocal microscopy terminology in the Turkish language

## *In vivo* reflektans konfokal mikroskopi Türkçe terminolojisi

© Fezal Özdemir, © Mehmet Salih Gürel\*, © Işıl Karaarslan\*\*, © Vefa Aslı Turgut Erdemir\*,  
© Ayşe Esra Koku Aksu\*\*\*, © Ayda Acar\*\*

Private Clinic, Department of Dermatology, İzmir, Turkey

\*Istanbul Medeniyet University Faculty of Medicine, Department of Dermatology, İstanbul, Turkey

\*\*Ege University Faculty of Medicine, Department of Dermatology, İzmir, Turkey

\*\*\*University of Health Sciences Turkey, İstanbul Training and Research Hospital, Clinic of Dermatology, İstanbul, Turkey

### Abstract

*In vivo* reflectance confocal microscopy (RCM) is a diagnostic method to examine a skin lesion at the cellular level *in vivo* without biopsy. It provides non-invasive, high resolution imaging for diagnosis and follow-up of malignant, benign skin tumors and inflammatory dermatologic diseases, and its use is spreading worldwide. Standard terminology which has been used in RCM was described earlier in the English language. This study aimed to propose a Turkish terminology for RCM to allow Turkish-speaking dermatologists to communicate in a homogeneous language and familiarize themselves with the terminology of this new diagnostic technic. Six Turkish-speaking dermatologists with RCM experience participated in the study. RCM terminology used in English was determined and translated into Turkish. Turkish terms and their definitions were reviewed by each participant and the consensus was provided in the group. Finally, philology department examined the last version of the terms and the study was finalized. The terms, definitions and the translations of the terms have been identified, and the Turkish RCM terminology has been created and shown. Turkish RCM terminology will provide Turkish-speaking dermatologists to describe their findings in a homogenous language.

**Keywords:** Reflectance confocal microscopy, terminology, Turkish terminology

### Öz

*In vivo* reflektans konfokal mikroskopi (RKM) bir deri lezyonunu biyopsi gerektirmeksizin hücresel düzeyde değerlendirmeye imkan veren bir tanı yöntemidir. Malign ve benign deri tümörlerinin ve inflamatuvar dermatolojik hastalıkların tanı ve takibinde invaziv olmayan yüksek çözünürlüklü görüntüleme sağlar. RKM son yıllarda tüm dünyada giderek artarak kullanılmaya başlanmıştır. RKM incelemesinde kullanılan standart terminoloji İngilizce olarak tanımlanmıştır. Bu çalışmada RKM kullanımında Türkçe terminoloji oluşturularak, ülkemizdeki dermatologların ortak bir dilde iletişim kurmasını sağlamak ve bu yeni tanı tekniğinin terminolojisine aşına olunması amaçlanmıştır. RKM konusunda tecrübeli altı dermatolog çalışmaya katıldı. İngilizce’de kullanılan RKM terminolojisi belirlendi ve Türkçe’ye çevrildi. Türkçe terimler ve tanımları her katılımcı tarafından gözden geçirildi ve grupta fikir birliği sağlandı. Son olarak filoloji bölümü terimlerin son halini inceledi ve çalışma sonuçlandırıldı. Çalışmanın sonucunda terimlerin tanımlamaları ve çevirileri belirlenerek Türkçe RKM terminolojisi oluşturuldu. Terimler ve açıklamaları görseller eşliğinde tabloda gösterildi. Oluşturulan Türkçe RKM terminolojisi, Türkçe konuşan dermatologların bulgularını homojen bir dilde tanımlamalarını sağlayacaktır.

**Anahtar Kelimeler:** Reflektans konfokal mikroskopi, terminoloji, Türkçe terminoloji

**Address for Correspondence/Yazışma Adresi:** Ayda Acar MD, Ege University Faculty of Medicine, Department of Dermatology, İzmir, Turkey

Phone: +90 232 390 26 98 E-mail: aydaerbas@yahoo.com **Received/Geliş Tarihi:** 17.03.2021 **Accepted/Kabul Tarihi:** 31.07.2021

**ORCID:** orcid.org/0000-0001-7507-6999

**Cite this article as:** Özdemir F, Gürel MS, Karaarslan I, Turgut Erdemir VA, Koku Aksu AE, Acar A. *In vivo* reflectance confocal microscopy terminology in the Turkish language. Turkderm-Turk Arch Dermatol Venereol 2021;55:158-68

©Copyright 2021 by Turkish Society of Dermatology and Venereology  
Turkderm - Turkish Archives of Dermatology and Venereology published by Galenos Yayınevi.



## Introduction

*In vivo* reflectance confocal microscopy (RCM) which provides non-invasive, high resolution imaging has been used for diagnosis and follow-up of malignant, benign skin tumors and inflammatory dermatologic diseases. RCM can visualize skin in horizontal plane using 830 nm diode laser which penetrates and lightens a small point of the skin tissue. The lightened point of skin tissue reflects the light through a small pinhole, which creates a 500x500 µm, gray-scaled image on the screen. RCM can demonstrate epidermal and papillary dermal areas as diode laser enables imaging of 200-300 µm depth<sup>1</sup>. *In vivo* RCM provides an optical biopsy in the living skin tissue.

The use of this method is spreading worldwide. In 2007, standard terminology has been described for image evaluation<sup>2</sup> and studies on RCM terminology have been increasing gradually<sup>3-7</sup>. Therefore, this study aimed to propose a Turkish terminology for RCM to allow Turkish-speaking dermatologists to communicate better.

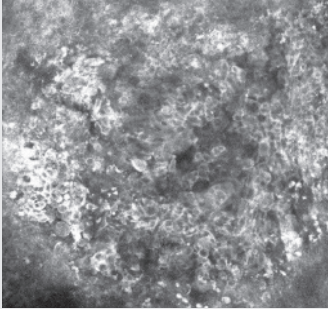
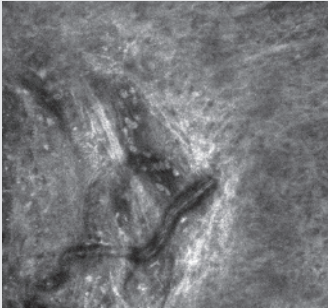
## Methods

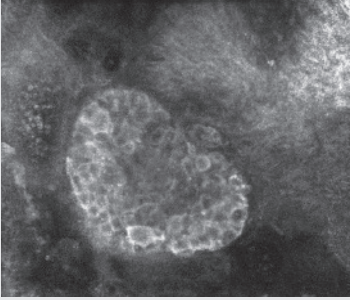
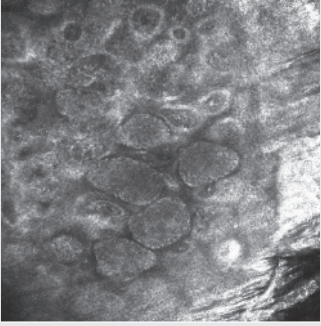
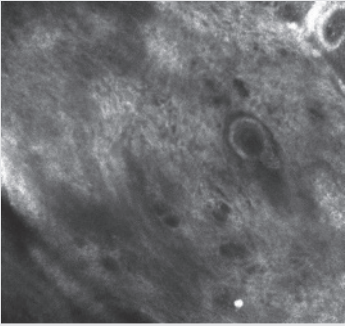
Six Turkish-speaking dermatologists with RCM experience participated in this study. The RCM terminology used in English was determined, and the definitions of each term and their translations in Turkish were outlined. The Turkish terms and their definitions were reviewed by each participant, and a consensus was provided. Finally, philology department examined the latest version of the terms and the study was finalized. The terms were translated into Turkish, and their definitions were explained together with the demonstrating images.

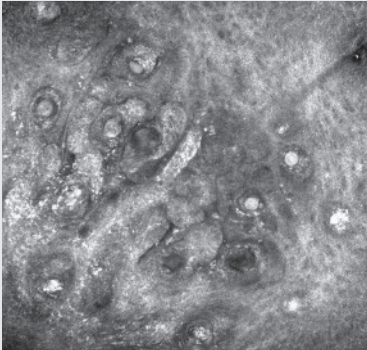
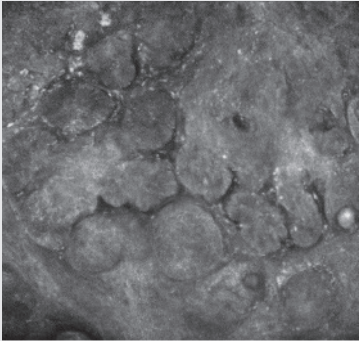
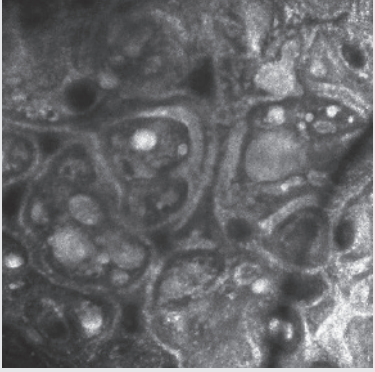
## Results

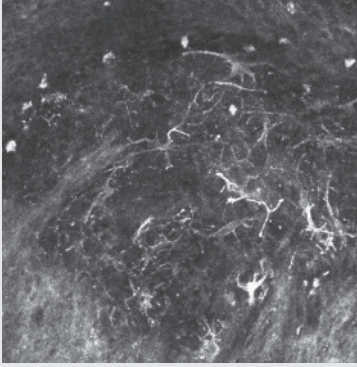
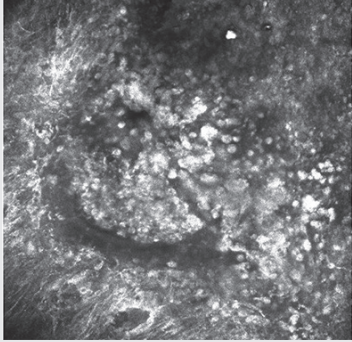
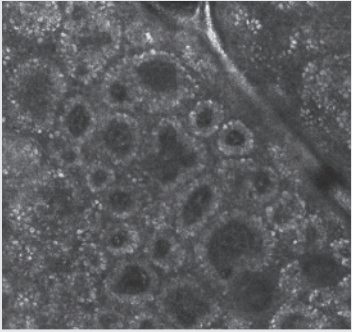
The terms, definitions, and translations of terms have been identified, and the Turkish RCM terminology has been created. Table 1 shows the terms and their Turkish translations in alphabetical order.

**Table 1. The terms used in the RCM evaluation and their Turkish translations**

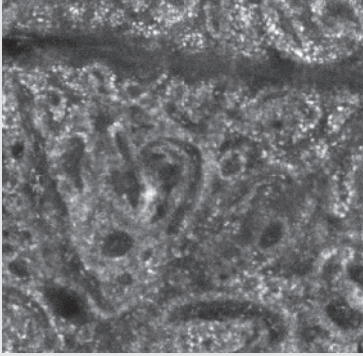
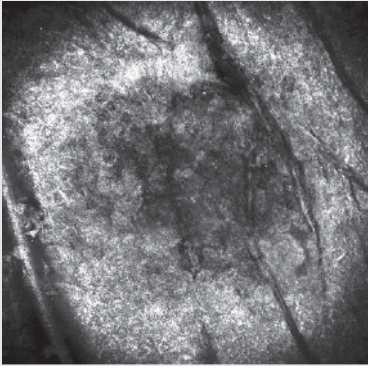
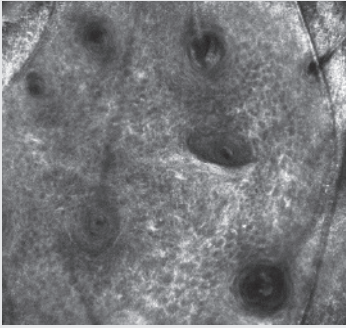
RCM term and definition	Term and its definition in Turkish
<b>Non-specific pattern</b> Non-specific architecture, constituted by sheets of cells or uneven undefined structures.	<b>Spesifik olmayan patern</b> Hücre tabakalarından veya düzensiz tanımlanamayan yapılardan oluşmuş, spesifik olmayan bir mimari gösteren patern.
<b>Atypical cell</b> Irregular in size, shape, and reflectivity and round to oval or stellate cells, occasionally with branching dendritic-like structures. They show a bright cytoplasm with clearly outlined borders and sharply contrasted dark nucleus inside.	<b>Atipik hücre</b> Boyut, şekil, yansıtma düzensizliği olan, yuvarlak-oval veya yıldız şekilli, bazen dallanan dendrit-benzeri yapıları bulunan hücrelerdir. Bu hücreler belirgin sınırları olan, parlak bir sitoplazma içerisinde keskin kontrast veren koyu nükleus içerirler.
	
<b>Broadened honeycombed pattern</b> Bright, enlarged, and broadened intercellular spaces.	<b>Genişlemiş bal peteği paterni</b> Parlak büyümüş ve genişlemiş hücreler arası boşluklar.
<b>Canalicular vessels</b> The vessel oriented parallel to the skin surface.	<b>Kanaliküler damarlar</b> Deri yüzeyine paralel şekilde uzanan koyu renkli kanal şeklinde damar.
	

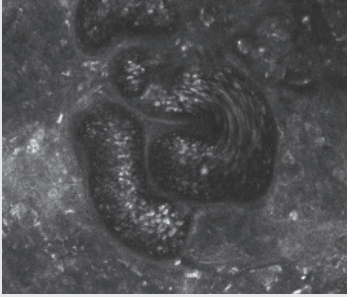
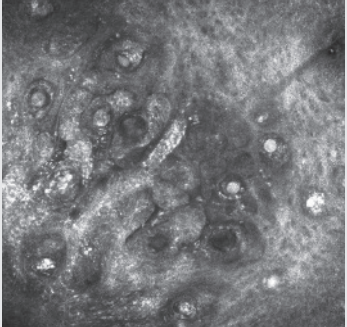
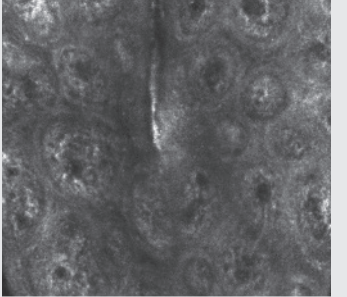
<p><b>Cerebriform clusters</b></p> <p>Cellular clusters consisting of confluent amorphous aggregates of low reflecting cells exhibiting granular cytoplasm without evident nuclei and ill-defined borders, the aggregates are brain-like in appearance, showing a fine hyporeflective «fissure» like appearance. Cerebriform nests are specific for invasive melanomas and are usually located within the nodular component.</p> 	<p><b>Serebriform kümeler</b></p> <p>Çekirdeği belirgin olmayan, granüler sitoplazmalı, sınırları belirsiz, hafif yansıma gösteren hücrelerin birleşerek amorf agregatlar yaptığı hücre kümeleridir. Bu agregatlar beyin benzeri görüntüde olup, hiporeflektif, ince fissür benzeri yapılar ile birbirlerinden ayrılırlar. İnvaziv melanom için spesifiktirler ve çoğunlukla tümörün nodüler komponentinde lokalize olurlar.</p>
<p><b>Clod pattern</b></p> <p>Predominance of dense compact or dense and sparse clusters of melanocytes within dermal papillae.</p> 	<p><b>Topak paterni</b></p> <p>Dermal papillalarda yoğun kompakt veya yoğun ve gevşek melanosit kümelerinin bulunmasıdır.</p>
<p><b>Coarse collagen</b></p> <p>Appears as an amorphous fibrillary material with reticular distribution forms coarse web-like structures in the dermis, or in bundles, gathered into large fasciae.</p> 	<p><b>Kaba kollajen</b></p> <p>Retiküler dağılımlı amorf fibriller bir materyal gibi gözükerek dermiste kaba ağ-benzeri yapılar oluşturur veya büyük bantlar içinde toplanmış demetler halindedir.</p>

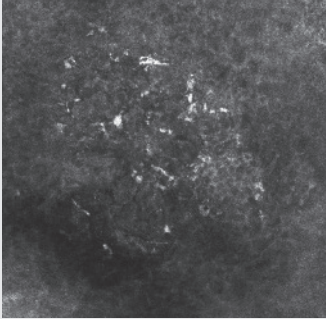
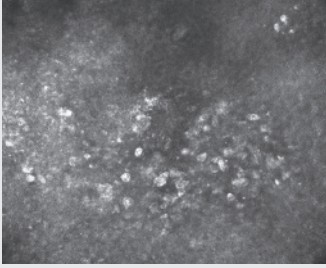
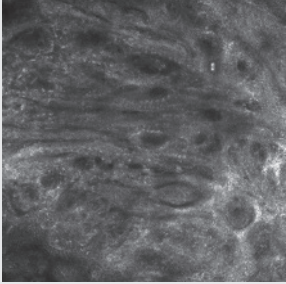
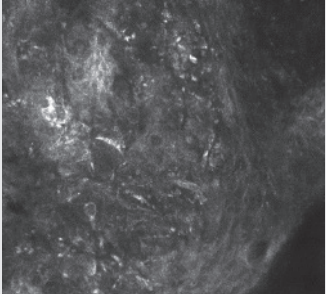
<p><b>Cord like structures with palisading cells</b></p> <p>Distinct aggregates of tightly packed cells, forming trabeculae or cordlike structures and nodules, and surrounded by cleftlike non-refractile dark spaces. The cells nuclei at the periphery of the tumor are arranged parallel to each other (palisading).</p> 	<p><b>Palizatlaşan kordon-benzeri yapılar</b></p> <p>Yarık benzeri yansıtıcı olmayan koyu boşluklar ile çevrelenmiş, sıkıca paketlenmiş hücrelerin oluşturduğu belirgin agregatların meydana getirdiği trabekül veya kordon-benzeri yapılar ve nodüllerdir. Tümörün periferindeki hücrelerin çekirdekleri birbirine paralel olarak dizilmiştir (palizatlanma).</p>
<p><b>Dark cleft</b></p> <p>Dark slit-like space observed between tumor (basal cell carcinoma-BCC) island and surrounding dermis.</p> 	<p><b>Yarık-benzeri koyu aralıklar</b></p> <p>Tümör adası (Bazal Hücreli Karsinom-BHK) ve bunu çevreleyen dermis arasında görülen koyu renkli yarık-benzeri aralıklardır.</p>
<p><b>Dark silhouette</b></p> <p>Round to oval, cord like or lobulated structures at the level of dermo-epidermal junction (DEJ) or superficial dermis that are darker than the surrounding epidermis or dermis. It is a criterion for the recognition of BCC on RCM.</p>	<p><b>Koyu silüet</b></p> <p>Etrafındaki epidermis veya dermisten daha koyu renkte olan, dermo-epidermal bileşke (DEB) veya süperfiyel dermis seviyesindeki yuvarlak-oval şekilli, kordon-benzeri veya lobule yapılarıdır. BHK tanısı için bir kriterdir.</p>
<p><b>Dermal nest</b></p> <p>The presence of clusters of refractive cells forming oval to roundish structures immediately below the basal cell layer, corresponding to melanocytic nests.</p> 	<p><b>Dermal yuva</b></p> <p>Melanositik yuvalara denk gelen, bazal tabakanın hemen altında oval-yuvarlak yapılar oluşturan refraktif hücre kümeleridir.</p>

<p><b>Dendritic cell</b></p> <p>Seen as hyperreflective bright white colored cells with irregular extensions in the dermis. Only the extensions of the cells can sometimes be seen instead of the cytoplasm. An irregular network or tree root appearance may occur by joining the extensions of other cells.</p> 	<p><b>Dendritik hücre</b></p> <p>Özellikle dermiste hiperreflektif parlak beyaz renkte düzensiz uzantıları olan hücreler olarak gözlenir. Bazen hücrelerin sitoplazmaları yerine sadece uzantıları görülebilir. Diğer hücrelerin uzantılarıyla birleşerek düzensiz ağ veya ağaç kökü görünümü oluşabilir.</p>
<p><b>Disarranged pattern</b></p> <p>It is characterized by a disarray of the normal architecture of the superficial layers with unevenly distributed bright granular particles and cells in the absence of honeycombed or cobblestone patterns.</p> 	<p><b>Düzensiz patern</b></p> <p>Bal peteği paterni ve kaldırım taşı paterninin yokluğunda, yüzeysel tabakaların normal mimarisinin dağınık parlak granüler partiküllerle ve hücrelerle bozulması ile karakterizedir.</p>
<p><b>Edged and non-edged papillae</b></p> <p>Corresponds to the presence of both edged and non-edged papillae within the same lesion.</p> 	<p><b>Kenarları belirli papilla ve kenarları belirsiz papilla</b></p> <p>Aynı lezyonda hem kenarları belirli papillanın hem de kenarları belirsiz papillanın birlikte bulunmasıdır.</p>

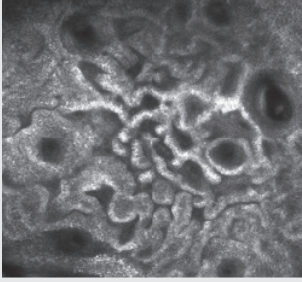
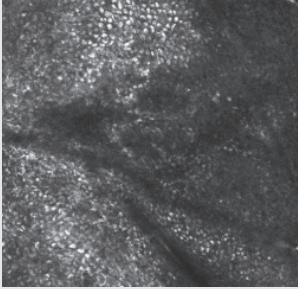
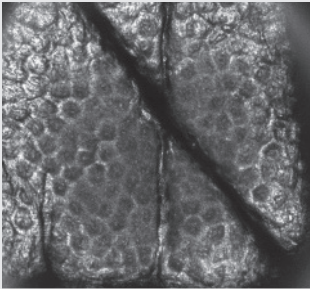
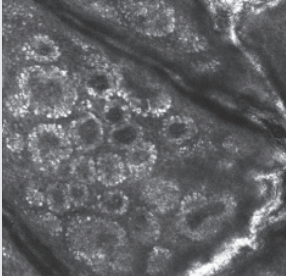


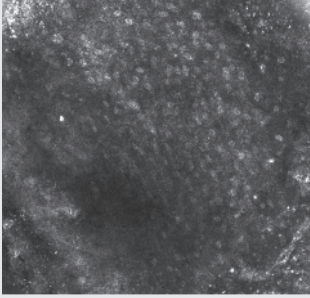

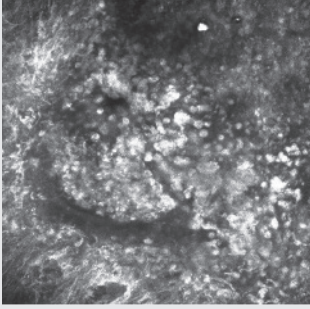
<p><b>Enlarged interpapillary spaces with edged papillae</b></p> <p>Very large interpapillary spaces forming a retiform pattern with meshes constituted by a honeycombed or cobblestone aspect, frequently interrupted by round dark structures containing bright amorphous material, corresponding to milia-like cyst.</p> 	<p><b>Kenarları belirli papilla ile birlikte genişlemiş interpapiller aralık</b></p> <p>Ağsı yapı oluşturan, oldukça geniş interpapiller aralıklar ile birlikte bal peteği veya kaldırım taşı görünümünde oluşan ağlar, sıklıkla milia kistleri ile örtüşen parlak amorf materyal içeren yuvarlak koyu yapılarla kesintiye uğrar.</p>
<p><b>Erosion-ulceration</b></p> <p>Dark areas, usually with sharp borders and irregular contours, filled with amorphous substance or clotted bright small particles.</p> 	<p><b>Erozyon-ülserasyon</b></p> <p>Amorf madde ve/veya pıhtılaşmış parlak küçük partiküller ile dolu, genellikle keskin sınırlı ve düzensiz konturlu karanlık alanlar.</p>
<p><b>Irregularly shaped keratinocytes</b></p> <p>The overall epidermal pattern consists of irregularly shaped keratinocytes when an irregularity in size of cells and thickness of the contour exists.</p> 	<p><b>Düzensiz şekilli keratinositler</b></p> <p>Genel epidermal paternin hücre boyutlarının ve kontur kalınlıklarının değişkenliği ile düzensiz şekil almış keratinositlerden oluşmasını ifade eder.</p>

<p><b>Leucocyte traffic</b></p> <p>Formed in the vascular canal with the movement of round bright white structures within the blood. In large vessels where blood flow is very fast, bright leukocytes form more indefinite strips.</p> 	<p><b>Lökosit trafiği</b></p> <p>Vasküler kanal içinde parlak beyaz yuvarlak yapıların kan akımıyla birlikte hareket etmesi ile oluşur. Kan akımının çok hızlı olduğu büyük damarlar içinde parlak lökositler daha belirsiz şeritler oluşturacak şekilde görülür.</p>
<p><b>Meshwork pattern</b></p> <p>The predominance of junctional thickenings corresponding to enlargements of the inter-papillary space formed by aggregated cells or clusters bulging within the dermal papilla in contiguity with the basal layer.</p>	<p><b>Kafes paterni</b></p> <p>Bazal tabakaya bitişik konumda dermal papilla içerisine tomurcuklanan agrege hücre ve/veya hücre kümelerinden oluşan, interpapiller aralıkların genişlemesine tekabül eden, bileşke kalınlaşmalarının hakim olduğu paternidir.</p>
<p><b>Nodular or cordlike structures with palisading cells</b></p> <p>These structures are highly sensitive and specific for diagnosing BCC. It refers to pigmented basaloid tumor islands. Distinct aggregates of tightly packed cells, forming trabeculae or cordlike structures and nodules, and surrounded by cleftlike non-refractile dark spaces. The cells nuclei at the tumor periphery are palisading and irregular bright reflective cells in the middle of the parenchyma are usually observable. In summary, these structures can be expressed as "bright tumor islands" of BCC.</p> 	<p><b>Palizatlaşan nodüler/kordon-benzeri yapılar</b></p> <p>BHK için yüksek derecede duyarlı ve özgün bir yapıdır. Pigmente bazaloid tümör adalarını ifade eder. Yarık-benzeri koyu aralıklarla çevrelenmiş, trabekül ya da kordon-benzeri yapılar ya da nodüller oluşturan sıkıca kümelmiş, belirgin hücre agregatlarıdır. Tümörün periferindeki hücrelerin nükleusları birbirlerine paralel dizilmiştir (palizatlaşma) ve parankim ortasında da parlak yansıma veren düzensiz hücreler gözlenir. Özetle bu yapılar BHK'nin "parlak tümör adaları" şeklinde de ifade edilebilir.</p>
<p><b>Non-edged papilla</b></p> <p>Dermal papillae without a demarcating bright rim at the DEJ but separated by a series of large reflecting cells or by non-discrete aggregates of melanocytes.</p> 	<p><b>Kenarları belirsiz papilla</b></p> <p>DEB'de demarke parlak bir çerçevesi olmayan dermal papilladır, buna karşılık dermal papillalar büyük parlak hücre sıraları veya birbirinden ayrılmayan melanosit kümeleri ile ayrılmışlardır.</p>

<p><b>Pagetoid infiltration</b></p> <p>Pagetoid cells are considered when large, nucleated cells, twice the size of keratinocytes, with a dark nucleus and bright cytoplasm, are observable within superficial layers.</p> 	<p><b>Pagetoid infiltrasyon</b></p> <p>Yüzeysel tabakalar içerisinde keratinositlerin iki katı büyüklüğünde, büyük ve koyu çekirdekli, parlak sitoplazmalı hücreler görüldüğünde pagetoid hücreler düşünülür.</p>
<p><b>Pagetoid (roundish)</b></p> <p>Roundish pagetoid cells.</p> 	<p><b>Pagetoid (yuvarlak)</b></p> <p>Yuvarlak pagetoid hücreler.</p>
<p><b>Polarized elongated meshes</b></p> <p>Some degree of keratinocytic atypia and architectural disarray within a generally honeycombed pattern, showing elongated cells with their nuclei oriented along the same principal axis, thus manifesting a polarized appearance.</p> 	<p><b>Polarize uzamış ağ gözleri</b></p> <p>Genellikle bal peteği paterni içinde, nükleusları aynı temel aks boyunca oryante olduğu için polarize (kutuplaşmış) bir görünüm gösteren kısmi keratinositik atipi ve yapısal düzensizliktir.</p>
<p><b>Pleomorphic</b></p> <p>A variety of pagetoid cell morphology, characterized by the presence of both roundish and dendritic cells or cells with bizarre shapes.</p> 	<p><b>Pleomorfik</b></p> <p>Yuvarlak ve dendritik hücrelerin ve/veya garip şekilli hücrelerin varlığı ile karakterize pagetoid hücre morfolojisindeki değişkenliği ifade eder.</p>



<p><b>Polycyclic papillary contours</b></p> <p>Gray anastomosing elongated structures, separated by dark areas, show a brain-like appearance frequently observable in solar lentigos and seborrheic keratoses.</p> 	<p><b>Polisiklik papiller kontürler</b></p> <p>Beyin benzeri görünüm veren, koyu alanlarla ayrılmış, anastomoz yapan, gri, uzamış yapılar olup, sıklıkla solar lentigo ve seboreik keratozda gözlenir.</p>
<p><b>Regular cobblestone pattern</b></p> <p>Consists of small polygonal cells with refractive cytoplasm separated by a less refractive border. The cobblestone pattern is more frequently detected in pigmented melanocytic lesions due to the consistent amount of melanin within the keratinocyte cytoplasm.</p> 	<p><b>Düzenli kaldırım taşı paterni</b></p> <p>Daha az parlak sınırla ayrılmış, sitoplazması refraktif, küçük poligonal hücrelerden oluşmuştur. Kaldırım taşı paterni, keratinosit sitoplazmasında mevcut olan belirli miktardaki melaninin nedeniyle, sıklıkla pigmentli melanositik lezyonlarda saptanır.</p>
<p><b>Regular honeycombed pattern</b></p> <p>Typically formed by 10-20 µm polygonal cells with dark nuclei and bright and thin cytoplasm. This normal skin pattern corresponds to an unaltered epidermis with a small amount of melanin within keratinocytes.</p> 	<p><b>Düzenli bal peteği paterni</b></p> <p>Genellikle 10-20 µm'lik koyu çekirdekleri, parlak ve ince sitoplazması olan poligonal hücreler tarafından oluşturulur. Bu, normal deri paternidir ve az miktarda melanin içeren keratinositlerden oluşmuş, değişikliğe uğramamış epidermize karşılık gelir.</p>
<p><b>Ringed pattern</b></p> <p>The predominance of edged papillae at DEJ corresponding to dermal papillae surrounded by a rim of small bright cells appearing as bright rings sharply contrasting with a dark background.</p> 	<p><b>Halkalı patern</b></p> <p>DEB'de kenarları belirli papillaların yoğunluğu halinde, dermal papilla koyu zemin üzerinde keskin kontrast veren, parlak halkalar oluşturan küçük parlak hücrelerden oluşan bir çerçeve ile çevrilmiştir.</p>

<p><b>Sheet-like structures</b></p> <p>Large, round, or dendritic atypical cells with a dark nucleus and refractive cytoplasm, that are not aggregated in nests but closely distributed in the same plane at the transition of the epidermis and dermis (DEJ) that shows loss of dermal papillae. Dermal papillae are not distinguishable due to the loss of normal rete ridge pattern, which is indicative for melanoma.</p> 	<p><b>Tabaka-benzeri yapılar</b></p> <p>Epidermis - dermis geçiş bölgesinde (DEB) görülen, hücre yuvaları şeklinde bir araya gelmeyen, ama birbirlerine çok yakın bir biçimde, ve aynı düzlem üzerinde bulunan, koyu nükleuslu, parlak sitoplazmalı büyük, yuvarlak ya da dendritik atipik hücrelerdir (melanositler). Dermal papillalar normal rete sırt paterninin kaybı nedeniyle ayırt edilemezler. Melanoma işaret ederler.</p>
<p><b>Undefined pattern</b></p> <p>Superficial layers predominantly constituted by a homogeneous reflectivity, not associated, or pertaining to any cell type, dispersed throughout the image, giving rise to an aspect not referable to any of the previous ones.</p> 	<p><b>Tanımlanamayan patern</b></p> <p>Daha önceki tanımlamaların herhangi birine uymayan, herhangi bir hücre tipiyle ilişkili olmayan veya uymayan, tüm görüntü yüzeyine dağılmış, az veya çok homojen yansımaya sahip yüzeyel tabakalardır.</p>
<p><b>Totally disarranged</b></p> <p>Complete loss of papillary architecture substituted by non-homogeneously bright area.</p> 	<p><b>Tamamen bozulmuş papilla</b></p> <p>Papiller yapının tam kaybı ile yapının homojen olmayan parlak alanlarla yer değiştirmesi.</p>

RCM: Reflectance confocal microscopy

## Conclusion

This terminology will allow Turkish-speaking dermatologists to use RCM to communicate their findings and help Turkish colleagues get familiar with RCM images using the terminologies.

### Ethics

**Peer-review:** Internally peer-reviewed.

### Authorship Contributions

Surgical and Medical Practices: F.Ö., M.S.G., I.K., V.A.T.E., A.E.K.A., Concept: F.Ö., M.S.G., Design: F.Ö., M.S.G., Data Collection or Processing: F.Ö., M.S.G., I.K., V.A.T.E., A.E.K.A., A.A., Analysis or Interpretation: F.Ö., M.S.G., I.K., V.A.T.E., A.E.K.A., A.A., Literature Search: F.Ö., M.S.G., I.K., V.A.T.E., A.E.K.A., A.A., Writing: F.Ö., M.S.G., I.K., V.A.T.E., A.E.K.A., A.A.

**Conflict of Interest:** No conflict of interest was declared by the authors.

**Financial Disclosure:** The author declared that this study received no financial support.

## References

1. Kolm I, Braun RP: How reflectance confocal microscopy works. In: Hofmann-Wellenhof R, Pellacani G, Malvehy J, Soyer HP, (eds). Reflectance Confocal Microscopy for Skin Diseases. Springer-Verlag Berlin Heidelberg; 2012;7-10.
2. Scope A, Benvenuto-Andrade C, Agero AL, et al.: In vivo reflectance confocal microscopy imaging of melanocytic skin lesions: Consensus terminology glossary and illustrative images. *J Am Acad Dermatol* 2007;57:644-58.
3. Pellacani G, Vinceti M, Bassoli S, et al.: Reflectance confocal microscopy and features of melanocytic lesions: An internet-based study of the reproducibility of terminology. *Arch Dermatol* 2009;145:1137-43.
4. Navarrete-Dechent C, DeRosa AP, Longo C, et al.: Reflectance confocal microscopy terminology glossary for nonmelanocytic skin lesions: A systematic review. *J Am Acad Dermatol* 2019;80:1414-27.
5. Pellacani G, Scope A, Gonzalez S, et al.: Reflectance confocal microscopy made easy: The 4 must-know key features for the diagnosis of melanoma and nonmelanoma skin cancers. *J Am Acad Dermatol* 2019;81:520-6.
6. Navarrete-Dechent C, Liopyris K, Monnier J, et al.: Reflectance confocal microscopy terminology glossary for melanocytic skin lesions: A systematic review. *J Am Acad Dermatol* 2021;84:102-19.
7. Shahriari N, Grant-Kels JM, Rabinovitz H, Oliviero M, Scope A: Reflectance confocal microscopy: Principles, basic terminology, clinical indications, limitations, and practical considerations. *J Am Acad Dermatol* 2021;84:1-14.