

Skafoid psödoartroz tedavisinde otolog kemik grefti ve titanyum başsız kanüllü kompresyon vidası kombinasyonu uygulama sonuçları

Dr. Güzelali Özdemir,¹ Dr. Özgür Çiçekli,² Dr. Turgut Akgül,³
Dr. Sinan Zehir,⁴ Dr. Ferit Yücel,⁵ Dr. Deniz Eşkin²

¹Kanuni Sultan Süleyman Eğitim ve Araştırma Hastanesi, Ortopedi ve Travmatoloji Kliniği, İstanbul

²Şanlıurfa Eğitim ve Araştırma Hastanesi, Ortopedi ve Travmatoloji Kliniği, Şanlıurfa

³İstanbul Üniversitesi İstanbul Tıp Fakültesi, Ortopedi ve Travmatoloji Anabilim Dalı, İstanbul

⁴Hitit Üniversitesi Tıp Fakültesi, Ortopedi ve Travmatoloji Anabilim Dalı, Çorum

⁵Şanlıurfa Edessa Özel Hastanesi, Şanlıurfa

ÖZET

AMAÇ: Bu çalışmada skafoid psödoartroz tedavisinde uyguladığımız debridman, otolog iliak kanat kemik grefti ile titanyum başsız kanüle kompresyon vidası kombinasyonunun radyolojik ve klinik sonuçlarını sunmaktır.

GEREÇ VE YÖNTEM: 2009-2012 tarihleri arasında skafoid psödoartroz tanısı ile iliak kanat kemik grefti ve başsız kanüle vida ile ameliyat edilen ve en az 12 aylık takibi olan 24 hastanın 24 el bileği geriye dönük olarak incelendi. Psödoartroz standart çekilen grafilerde kırık zamanından sekiz hafta geçmesine rağmen kaynama bulgusu olmaması olarak belirlendi. Skafoid kırıkları Herbert sınıflamasına ve anatomik yerleşime göre sınıflandı. Hastalarının klinik değerlendirilmesinde Mayo el bilek skorlaması kullanıldı.

BULGULAR: Herbert sınıflamasına göre 20 hasta D1 ve dört hasta D2, anatomik sınıflamaya göre bir hasta distal, altı hasta proksimal ve 17 hasta gövde kırığı olarak belirlendi. İki hasta haricinde tüm hastalarda tam kaynama ortalama 9.5 (6 ila 15 hafta) haftada sağlandı. Son kontrollerde skafolunat ve radiolunat açıları sırası ile ortalama 32° (39° ile 50°) ve 7° (4° ile 10°) idi. İstatistiksel olarak kaynama ve psödoartroz süreleri arasında bağlantı tespit edildi (p=0.003). Kırık hattı proksimal bölgeye yaklaştıkça kaynama süresi uzamakta idi (p=0.004). Mayo el bilek skoru ortalama 86 (80-95) olarak belirlendi.

SONUÇ: Skafoid psödoartroz tedavisinde volar yaklaşımla iliak kanattan alınan trikortikal otogreft ve başsız kanüle kompresyon vidası kombinasyonu, başarılı kaynama ve fonksiyonel sonuç veren bir yöntemdir.

Anahtar sözcükler: Başsız kompresyon vidası; el bileği volar yaklaşım; otolog iliak kemik grefti; skafoid kaynamama; skafoid psödoartroz.

GİRİŞ

Skafoid kırıkları karpal kemik kırıkları içinde en sık rastlanan kırıklardır ve ortalama görülme sıklığı 23-43/100000 olarak bildirilmektedir.^[1] Skafoid kırıkları, sıklıkla el bileğinin hiperrekstansiyon ve radial deviasyonda iken aksiyel sonrasında

meydana gelmektedir.^[2] Tanıda kullanılan standart radyografi incelemelerinde skafoid kırık hattının net olarak belirlenememesi nedeni ile sıklıkla geç tanı konulmakta veya gözden kaçırılmaktadır. Kırık tanısı konulduktan sonraki ilk tedavi yöntemi, deplase olmamış ve stabil kırıklarda konservatif tedavi yöntemi olan alçı uygulamasıdır.^[3-4] Skafoid psödoartroz; tedavi edilmeyen olgularda, tanısı konulamayan ve konservatif tedaviye rağmen iyileşme meydana gelmeyen hastalarda gelişir.

Literatürde kırık oluşumundan altı hafta sonra tanı konulan ve sekiz haftalık konservatif tedaviye rağmen radyolojik olarak kaynama bulgusu görülmeyen skafoid kırıklarında psödoartroz gelişme riski bildirilmektedir.^[5-7] Psödoartroz veya yanlış kaynama olgularını en aza indirmek için cerrahi endikasyonlar; deplase kırıklar, parçalı kırıklar, proksimal kutup yerleşimli kırıklar, tedavisi gecikmiş kırıklar, hasta uyumsuzluğu ve açılal sorunlar olarak bildirilmiştir.^[6-8] Psödoartroz gelişme insidan-

Sorumlu yazar: Dr. Turgut Akgül,

İstanbul Üniversitesi İstanbul Tıp Fakültesi, Ortopedi ve Travmatoloji Anabilim Dalı, İstanbul

Tel: +90 212 - 414 20 00 E-posta: dokorturgut@yahoo.com



Ulus Travma Acil Cerrahi Derg

2014;20(3):199-204

doi: 10.5505/tjtes.2014.92255

Telif hakkı 2014 TJTES

sı, hastalarının bir kısmının semptomsuz olarak devam etmeleri nedeni ile tam olarak bilinmemektedir. Psödoartroz gelişen semptomlu olgularda kronik el bileği ağrıları ve ilerleyici artroz gelişebileceği bildirilmiştir.^[5] Psödoartrozun tedavisinde cerrahi gereklilik üzerinde fikir birliği olmakla beraber cerrahi seçenekler açısından fikir birliği bulunmamaktadır. Literatürde vasküler pediküllü greft, otolog kemik greftleri ve çeşitli fiksasyon yöntemleri ile başarılı sonuçlar bildirilmiştir.^[9-16]

Çalışmamızda skafoid psödoartroz olgularında uyguladığımız otolog iliak trikortikal kemik grefti ve başsız tam yivli kompresif kanüle vida kombinasyonu cerrahi tedavisinin radyolojik ve klinik sonuçları ile kaynamaya etki eden faktörleri araştırdık.

GEREÇ VE YÖNTEM

Kliniğimizde 2009-2012 tarihleri arasında 35 skafoid psödoartrozlu hasta ameliyat edildi. Cerrahi tedavisi sırasında tespit materyali olarak K-teli, Herbert vidası kullanılan olgular, iliak kemik grefti haricinde greft kullanılan olgular ile eksizyon veya artrodez uygulanan olgular çalışmaya alınmadı. Çalışmada, takiplerde konservatif tedavi ile kaynama gerçekleşmeyen veya tanısı geç konulduğu için skafoid psödoartroz tanısı konulan ve ameliyat sonrası en az 12 ay takibi olan 24 hasta geriye dönük olarak değerlendirildi.

Çalışmaya alınan hastaların ortalama yaşı 25 (18-36) yıl ve hastaların 23'ü erkek ve biri kadın idi. Travmaya maruz kalan ekstremitede, dokuz hastada sağ ve 15 hastada sol taraf idi ve hastaların %50'sinde dominant taraf etkilenmişti. Skafoid kırığına neden olan travmalar 15 hastada basit düşme, altı hastada spor yaralanması ve üç hastada trafik kazası olarak saptandı.

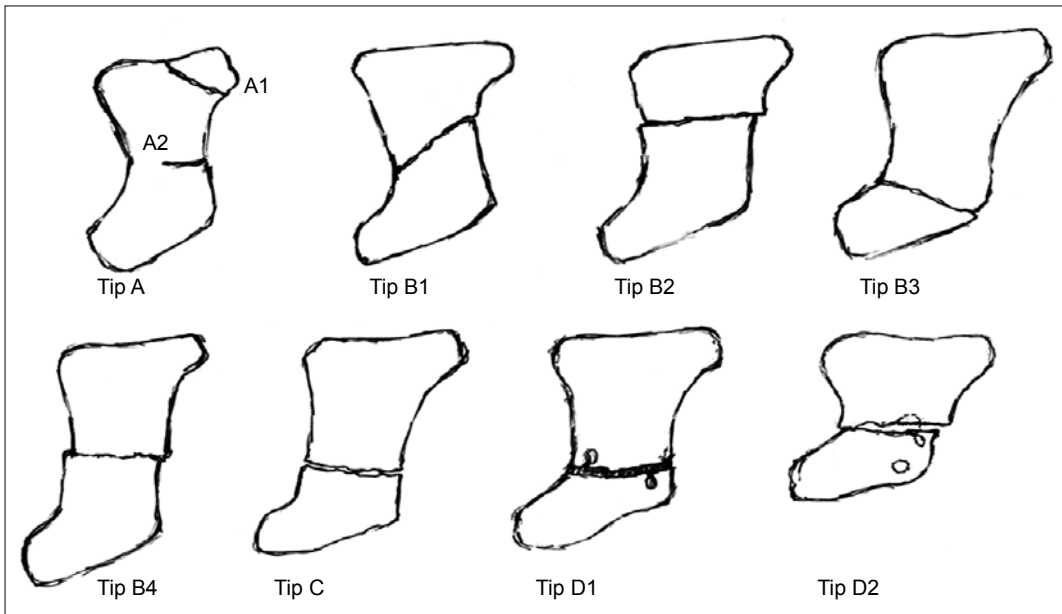
Hastalar ameliyat öncesi standart olarak çekilen el bileği ön-arka, yan ve ulnar deviasyonda ön-arka grafileri ile değerlendirildi.

Hastalara ameliyat öncesi bilgisayarlı tomografi (BT) incelemesi rutin olarak yapıldı. Standart olarak uygulanmamakla beraber çalışmada kemik kollapsının değerlendirilmesi için bazı hastalara manyetik rezonans görüntüleme (MRG) incelemesi yapıldı. Skafoid kırıkları, Herbert tarafından tarif edilen sınıflamaya ve anatomik yerleşimlerine göre sınıflandırıldı^[17] (Şekil 1). Ameliyat sonrası takipler standart radyografiler ile yapıldı. Hastaların radyolojik kaynama kriterleri kırık hattında radyölüseni görülmemesi, psödoartroz hattının kaybolması, kırık hattını geçen trabekülasyonun varlığı ve implant yetmezliği olmaması olarak belirlendi.^[18,19]

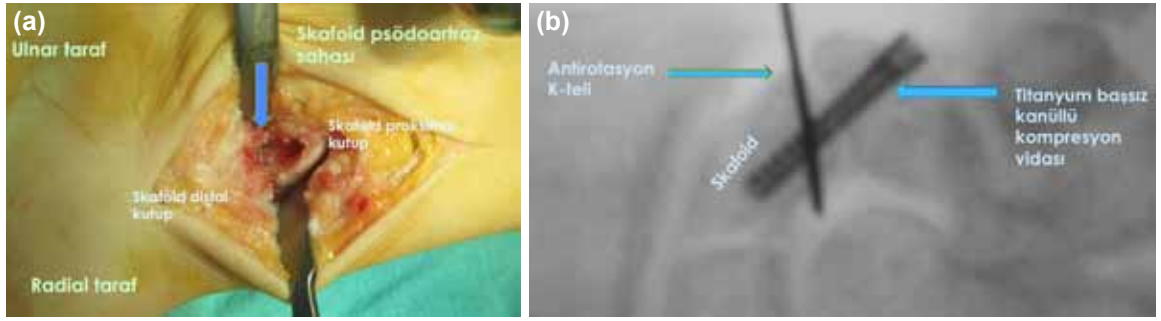
Bütün hastalar aynı standart cerrahi prosedür ile tedavi edildi. Russe tarafından tarif edilen volar yaklaşım ile skafoid psödoartroz bölgesine ulaşıldı.^[20] Psödoartroz hattında küret ve yüksek devirli burr yardımı ile debridman uygulandı (Şekil 2a). Debridman sonrası kalan boşluğa iliak kanattan alınan trikortikal greft kambur deformitesini engelleyecek ve skafoid uzunluğunu sağlayacak şekilde yerleştirildi. Takiben floroskopi kontrolünde başsız tam yivli kompresif kanüle vida [Acutrak, Acumed, USA] için K-teli yerleştirildi. Bir adet K-teli daha yerleştirilerek oluşabilecek rotasyon deformitesi engellendi (Şekil 2b). Ardından k-teli üzerinden drilleme yapılarak kompresyon yapacak şekilde vida yerleştirildi.

Ameliyattan sonra hastalara başparmağı içine alan kısa kol alçı yapıldı. Üç hafta sonra alçı çıkarıldı ve splint uygulaması ile el bileği egzersizleri başlandı. Klinik değerlendirme Mayo el bilek skorlaması ile yapıldı.^[21]

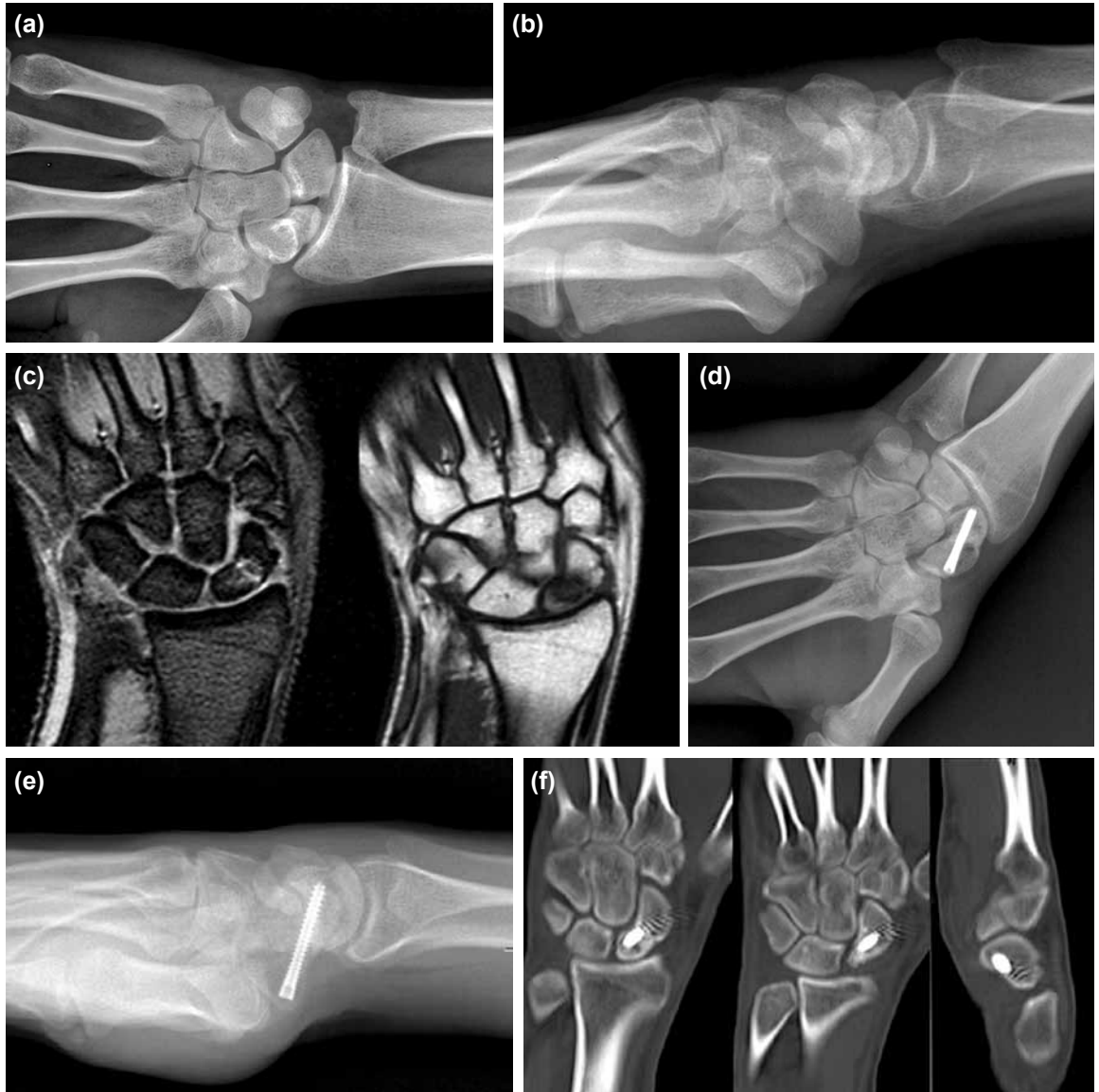İstatistiksel değerlendirmede "SPSS for Windows 15.0" istatistik paket programı kullanıldı. Verilerin değerlendirilmesi ise Ki-kare ve Kaplan-Meier testleri ile yapıldı. P<0.05 değeri istatistiksel olarak anlamlı kabul edildi.



Şekil 1. Skafoid kırıklarının Herbert sınıflaması.



Şekil 2. (a) El bileği volar yaklaşım ile beraber skafoid psödoartroz sahası ve debridman sonrası skafoidin klinik görünümü. (b) Cerrahi tedavi sırasında trikortikal greft kullanılımasının ardından antirotasyon K-teli ve başsız tam yivli kompresif kanüllü vidasının floroskopide görünümü.



Şekil 3. Yirmi bir yaşında erkek hasta bir senedir el bileğinde ağrı şikayeti ile tarafımıza başvurdu. Skafoid psödoartroz tanısı ile iliak kanat trikortikal otogrefonaj ve tam yivli başsız kompresyon vidası kombinasyonu yöntemiyle ameliyat edildi. Ameliyat öncesi çekilen el bileği ön-arka (a), el bileği lateral (b) grafileri ile beraber operasyon öncesi çekilen manyetik rezonans görüntüleme kesitleri (c) kaynama sonrasında ikinci sene kontrolünde çekilen el bileği ulnar deviasyonda ön-arka (d) lateral (e) grafi el bileği bilgisayarlı tomografi (f) görüntüleri bulunmaktadır.

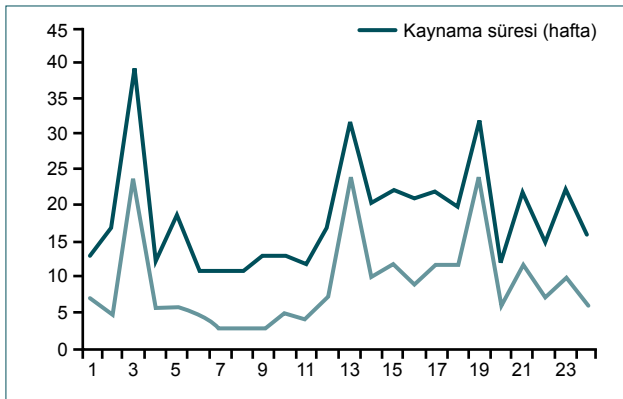
BULGULAR

Hastaların kırık oluşumundan ameliyat olmalarına kadar geçen süre ortalama 10 ay (3 ay ile 24 ay) olarak bulundu. Ameliyat sonrası ortalama takip süresi 13 ay (12 ay ile 38 ay) olarak saptandı (Şekil 3).

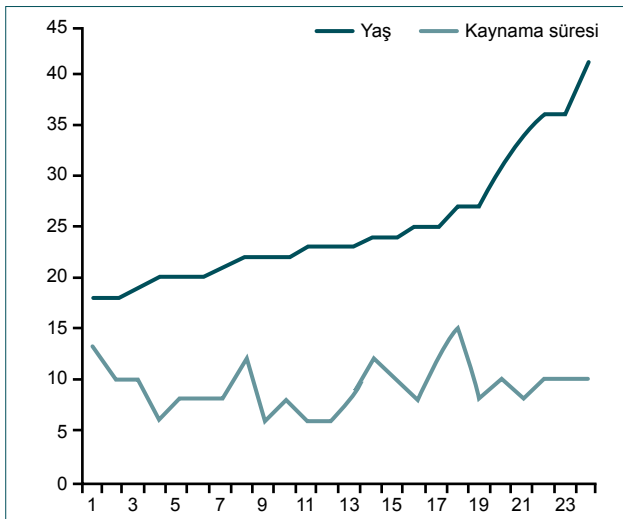
Skafoid kırıklarının anatomik bölgelerine göre sınıflamasında bir distal, altı proksimal ve on yedi orta skafoid kırığı saptandı. Herbert sınıflamasına göre ise kırıkların yerleşimi 20 hastada D1 ve dört hastada D2 olarak belirlendi.

Ameliyat edilen 24 skafoid psödoartroz kırığının 22'sinde tam kaynama belirlendi. Kırık kaynama süresi ortalama 9.5 hafta (6 hafta ile 15 hafta) olarak tespit edildi. İki hastada kaynama tespit edilmedi, bu hastalarda kırığın yerleşim bölgesi skafoid proksimal kutup idi. Bu hastalarda ağrı şikayetlerinin devam etmesi üzerine skafoid eksizyonu yapıldı.

İstatistiksel olarak ameliyat öncesi geçen psödoartroz süresi ile kırık kaynama süreleri arasında uyumlu bir ilişki saptadık.



Şekil 4. Ameliyat öncesi geçen süre ile kırık kaynaması arasındaki ilişki diyagramı.



Şekil 5. Hasta yaşı ile kaynama süresini karşılaştıran diyagram.

İstatistiksel olarak kırık oluşma zamanı ile psödoartroz cerrahisi arasındaki zamanda 12 aydan fazla uzama ile kaynama zamanının artışı arasında paralellik saptandı ($p=0.003$) (Şekil 4). Bununla beraber proksimal yerleşimli kırıklarda istatistiksel anlamlı olarak kaynama süresi daha uzun bulundu ($p=0.004$). Yaş ile kaynama zamanı arasında anlamlı istatistiksel bağlantı saptanmadı (Şekil 5).

Hastaların kaynama sonrası son kontrollerinde çekilen grafilerinde skafolunat açısı ortalaması 42° ($39^\circ-50^\circ$) olarak ölçüldü. Aynı radyografilerde radiolunat açısı ortalaması ise 7° ($4^\circ-10^\circ$) olarak belirlendi.

Hastaların fonksiyonel ve klinik ölçümleri Mayo klinik skorlamasına göre ortalama 86 (80-95) olarak saptandı. Bu sonuca göre 6 hastada mükemmel ve 18 hastada iyi sonuç saptandı. Bütün hastalar kırık kaynaması sonrası aktif hayatlarına geri döndü.

Hastaların hiç birinde ameliyat sonrası enfeksiyon görülmedi. Üç hastada fizik tedavi uygulamaları ve medikal terapi ile tedavi edilebilen Sudeck atrofisi görüldü.

TARTIŞMA

Skafoid psödoartroz olgularının prognozu, semptomsuz hastaların varlığı nedeni ile kesin olarak bilinmemektedir. Semptomlu olan skafoid psödoartrozlarının skafoid kollapsına ve el bilek artrozuna neden olabileceği bildirilmiştir.^[6-22] Bununla beraber birçok çalışma skafoid psödoartroz sonrasında el bileği artrozuna neden olacak prognostik faktörleri belirleyememiştir.^[5,7,10] Semptomlu skafoid psödoartroz olgularında, kalıcı sakatlıkları engellemek için tedavi büyük önem kazanmaktadır. Skafoid psödoartroz cerrahi tedavisinde, avasküler dokuların uzaklaştırılması ve greftleme tedavinin esasını oluşturmaktadır.

Literatürde birçok çalışmada skafoid psödoartroz tedavisinde uygulanan greftleme yöntemleri bildirilmiştir. Fisk, radial kama greft kullanarak interkarpal K-teli uyguladıkları transfiksasyon tekniği ile kaynama sağlandığını göstermiştir.^[11] Stark ve ark. iliak kanattan alınan kemik grefti ve K-teli fiksasyonu ile %97 kaynama bildirmiştir.^[12] Fernandez literatürde daha önceden Fisk tarafından tarif edilen yöntemi revize ederek iliak kanattan alınan greft ile skafoid uzunluğunu sağlamıştır. Bu çalışmada k-teli ile fiksasyon kullanılmasına rağmen %100 kaynama ile başarılı sonuç bildirmiştir.^[9]

Zaidenberg ve ark. skafoid psödoartroz olgularında radial birinci ve ikinci dorsal kompartman arterini kullanarak aldıkları vaskülarize kemik greftini kullandıkları 22 skafoid psödoartrozlu olgu çalışmasında tam kaynama bildirmişlerdir.^[13] Vaskülarize kemik grefti kullanımı skafoid psödoartroz hastalarında uygulanan ve başarılı sonuçlar alınabilen bir yöntemdir ancak cerrahinin güçlüğü ve sık kullanılmaması nedeniyle diğer tekniklere üstünlüğü kanıtlanamamıştır. Son yıllarda vaskülarize

kemik grefti kullanılarak farklı cerrahi yaklaşımlar tarif edilmekle beraber standart uygulama halini alamamıştır.^[10,14-16]

Hastalarımızın tamamında iliak kanattan alınan trikortikal kama kortikospongios greft kullandık. Hastalarımızın %90'dan fazlasında kırık kaynaması tam olarak gerçekleştiği ve hörgüç deformitesinin düzelmiş olduğunu gördük. Skafoid kırıklarının cerrahisinde günümüzde kabul edilen görüş kompresyon yapan vidalarının kullanımınıdır. Literatürde, Stark ve ark. ile Fernandez skafoid psödoartroz tedavisinde fiksasyon için kullandıkları K-teli ile yetersiz fiksasyon ve redüksiyon kaybı sorunları ile karşılaştıklarını bildirmişlerdir.^[9,12] Herbert 1984 yılında kendisi tarafından tarif edilen iki ucu yivli kompresyon vidası ile başarılı sonuçlar bildirmiştir.^[17] Whipple, Herbert tarafından tarif edilen vidanın kanüllü hale getirilmesini sağlamış ve Herbert ile benzer yüksek başarılı klinik sonuçlar yayınlamıştır.^[23] Literatürde Herbert vidası ile başarılı sonuçlar bildiren klinik çalışmalar bulunmakla beraber biyomekanik çalışmalar standart kanüllü vidaların biyomekanik olarak daha üstün olduğu bildirilmiştir.^[16,18,23-28] Son çalışmalarda, başsız tam yivli kompresif vidaların Herbert vidasına göre biyomekanik olarak daha stabil ve kırık hattına daha fazla kompresyon yapabildiği gösterilmiştir.^[27,28] Bununla beraber biyomekanik çalışmalarda ortaya konulan bu fark klinik çalışmalar ile korele edilememiştir ve iki tür vidayı karşılaştıran çalışmalarda kaynama ve fonksiyonel sonuçlar arasında fark bulunamamıştır.^[29-31] Psödoartroz olgularında başsız tam yivli kanüle vida hem stabilite hem de kompresyon açısından başarılı bir seçenek olarak bildirilmektedir. Çalışmamızda greftleme yaptığımız skafoid psödoartroz olgularında fiksasyon için Acutrak tam yivli başsız kompresif vida kullandık. Yeterli stabilizasyon ve kompresyonun sağlandığını ve kontrol radyografilerinde vida etrafında radyolüsen görüntü olmadığını, gevşeme olmadığını saptadık. Uygun vida uzunluğu ve başsız vida kullanımının olası komplikasyonları da azalttığını düşünmekteyiz.

Skafoid psödoartrozu beş yıldan uzun olan olgularda kaynama oranının düşük olduğu ve artritik değişikliklerin varlığının kaynamayı olumsuz yönde etkilediği çalışmalar da gösterilmiştir.^[5,32] Trumble ve ark. yaptıkları çalışmada ileri derecede skafoid kollaps görülmesi halinde greftleme ile başarılı sonuçlar alınamayacağını, eksizyon veya arthrodez seçeneklerinin daha uygun olacağını bildirmişlerdir.^[24] Bizim olgularımızda, hastalarda artritik değişiklikler standart el bileği grafileri ve BT kullanılarak değerlendirildi. Çalışmaya aldığımız hastaların hiç birinde artroz bulguları yoktu ve psödoartroz süresinin uzaması ile kaynama süresinin uzaması arasında istatistiksel olarak anlamlı paralellik saptadık. Kırık oluşumu ile cerrahi uygulama arasındaki zaman uzadıkça kaynama süresinin uzadığını belirledik.

Literatürde yapılan birçok çalışmada skafoid psödoartroz cerrahisi sonrasında kaynama sağlanması ile beraber fonksiyonel sonuçlarda belirgin iyileşme bildirilmiştir.^[18,24,31,33-35] Çalışmamızda, kaynama gerçekleşen 22/24 hastanın klinik değerlendirilmesinde kullanılan Mayo el bilek skorlamasına göre hastalarda iyi ve mükemmel sonuçlar alındı.

Çalışmamızda proksimal kutup yerleşimli skafoid psödoartrozlarında kaynama elde edemedik. Robbins ve ark., bu kırıklarda volar yaklaşımın yetersiz kalacağını, yeterli debridmanın yapılamayacağını ve dorsal yaklaşımın bu bölge kırıklarında daha uygun olduğunu bildirmiştir.^[36] Zaidenberg ve ark. ile Yuceturk ve ark., proksimal kutup kırıklarında dorsalden yerleştirilecek vasküler pediküllü greftler ile başarılı sonuçların elde edilebileceğini bildirmişlerdir.^[13,14] Çalışmamızda yapılan istatistiksel değerlendirme sonucunda proksimal yerleşimli kırıklarda kaynama süresinin anlamlı olarak daha uzun olduğu tespit edilmiştir.

Skafoid psödoartrozu tedavisinde volar yaklaşımla iliak kanattan alınan trikortikal otogreft ve başsız tam yivli kanüle kompresif vida kombinasyonu, yüksek oranda kaynama ve başarılı fonksiyonel sonuçlar veren bir yöntemdir.

Çıkar örtüşmesi: Çıkar örtüşmesi bulunmadığı belirtilmiştir.

KAYNAKLAR

1. Gaebler C, McQueen MM. Carpus fractures and dislocations. In: Bucholz RW, Heckman JD, Court-Brown CM, Tornetta P, editors. Fractures in adults. 3rd ed. Philadelphia: Lippincott Williams and Wilkins; 2009. p. 782-828.
2. Weber ER. Biomechanical implications of scaphoid waist fractures. Clin Orthop Relat Res 1980;149:83-9.
3. Terkelsen CJ, Jepsen JM. Treatment of scaphoid fractures with a removable cast. Acta Orthop Scand 1988;59:452-3.
4. Gellman H, Caputo RJ, Carter V, Aboulaia A, McKay M. Comparison of short and long thumb-spica casts for non-displaced fractures of the carpal scaphoid. J Bone Joint Surg Am 1989;71:354-7.
5. Gelberman RH, Wolock BS, Siegel DB. Fractures and non-unions of the carpal scaphoid. J Bone Joint Surg Am 1989;71:1560-5.
6. Amadio PC, Berquist TH, Smith DK, Ilstrup DM, Cooney WP 3rd, Linscheid RL. Scaphoid malunion. J Hand Surg Am 1989;14:679-87.
7. Trumble TE, Salas P, Barthel T, Robert KQ 3rd. Management of scaphoid nonunions. J Am Acad Orthop Surg 2003;11:380-91.
8. Bain GI, Bennett JD, Richards RS, Slethaug GP, Roth JH. Longitudinal computed tomography of the scaphoid: a new technique. Skeletal Radiol 1995;24:271-3.
9. Fernandez DL. A technique for anterior wedge-shaped grafts for scaphoid nonunions with carpal instability. J Hand Surg Am 1984;9:733-7.
10. Buijze GA, Ochtman L, Ring D. Management of scaphoid nonunion. J Hand Surg Am 2012;37:1095-100; quiz 1101.
11. Fisk GR. An overview of injuries of the wrist. Clin Orthop Relat Res 1980;149:137-44.
12. Stark HH, Rickard TA, Zemel NP, Ashworth CR. Treatment of ununited fractures of the scaphoid by iliac bone grafts and Kirschner-wire fixation. J Bone Joint Surg Am 1988;70:982-91.
13. Zaidenberg C, Siebert JW, Angrigiani C. A new vascularized bone graft for scaphoid nonunion. J Hand Surg Am 1991;16:474-8.
14. Yuceturk A, Isiklar ZU, Tuncay C, Tandogan R. Treatment of scaphoid nonunions with a vascularized bone graft based on the first dorsal metacarpal artery. J Hand Surg Br 1997;22:425-7.

15. Hamdi MF, Amara K, Tarhouni L, Baccari S. Nonunion of the scaphoid treated by anterior vascularized bone graft: a review of 26 cases. *Chin J Traumatol* 2011;14:205-8.
16. Jones DB Jr, Bürger H, Bishop AT, Shin AY. Treatment of scaphoid waist nonunions with an avascular proximal pole and carpal collapse. Surgical technique. *J Bone Joint Surg Am* 2009;91 Suppl 2:169-83.
17. Herbert TJ, Fisher WE. Management of the fractured scaphoid using a new bone screw. *J Bone Joint Surg Br* 1984;66:114-23.
18. Rajagopalan BM, Squire DS, Samuels LO. Results of Herbert-screw fixation with bone-grafting for the treatment of nonunion of the scaphoid. *J Bone Joint Surg Am* 1999;81:48-52.
19. Dias JJ. Definition of union after acute fracture and surgery for fracture nonunion of the scaphoid. *J Hand Surg Br* 2001;26:321-5.
20. RUSSE O. Fracture of the carpal navicular. Diagnosis, non-operative treatment, and operative treatment. *J Bone Joint Surg Am* 1960;42:759-68.
21. MacDermid JC, Turgeon T, Richards RS, Beadle M, Roth JH. Patient rating of wrist pain and disability: a reliable and valid measurement tool. *J Orthop Trauma* 1998;12:577-86.
22. Düppe H, Johnell O, Lundborg G, Karlsson M, Redlund-Johnell I. Long-term results of fracture of the scaphoid. A follow-up study of more than thirty years. *J Bone Joint Surg Am* 1994;76:249-52.
23. Whipple TL. Stabilization of the fractured scaphoid under arthroscopic control. *Orthop Clin North Am* 1995;26:749-54.
24. Trumble TE, Clarke T, Kreder HJ. Non-union of the scaphoid. Treatment with cannulated screws compared with treatment with Herbert screws. *J Bone Joint Surg Am* 1996;78:1829-37.
25. Daly K, Gill P, Magnussen PA, Simonis RB. Established nonunion of the scaphoid treated by volar wedge grafting and Herbert screw fixation. *J Bone Joint Surg Br* 1996;78:530-4.
26. Shaw JA. A biomechanical comparison of scaphoid screws. *J Hand Surg Am* 1987;12:347-53.
27. Baran O, Sagol E, OXaz H, Sarikanat M, Havitcioglu H. A biomechanical study on preloaded compression eVect on headless screws. *Arch Orthop Trauma Surg* 2009;129:1601-5.
28. Wheeler DL, McLoughlin SW. Biomechanical assessment of compression screws. *Clin Orthop Relat Res* 1998;350:237-45.
29. Trumble TE, Gilbert M, Murray LW, Smith J, Rafjah G, McCallister WV. Displaced scaphoid fractures treated with open reduction and internal fixation with a cannulated screw. *J Bone Joint Surg Am* 2000;82:633-41.
30. Gregory JJ, Mohil RS, Ng AB, Warner JG, Hodgson SP. Comparison of Herbert and Acutrak screws in the treatment of scaphoid non-union and delayed union. *Acta Orthop Belg* 2008;74:761-5.
31. Gereli A, Nalbantoglu U, Sener IU, Kocaoglu B, Turkmen M. Comparison of headless screws used in the treatment of proximal nonunion of scaphoid bone. *Int Orthop* 2011;35:1031-5.
32. Inaparthy PK, Nicholl JE. Treatment of delayed/nonunion of scaphoid waist with Synthes cannulated scaphoid screw and bone graft. *Hand (N Y)* 2008;3:292-6.
33. Kömürçü M, Basbozkurt M, Gur E. Surgical treatment results in scaphoid nonunion. *J South Orthop Assoc* 2001;10:215-20.
34. Akmaz I, Kiral A, Pehlivan O, Mahirogullari M, Solakoglu C, Rodop O. Biodegradable implants in the treatment of scaphoid nonunions. *Int Orthop* 2004;28:261-6.
35. Matsuki H, Ishikawa J, Iwasaki N, Uchiyama S, Minami A, Kato H. Non-vascularized bone graft with Herbert-type screw fixation for proximal pole scaphoid nonunion. *J Orthop Sci* 2011;16:749-55.
36. Robbins RR, Ridge O, Carter PR. Iliac crest bone grafting and Herbert screw fixation of nonunions of the scaphoid with avascular proximal poles. *J Hand Surg Am* 1995;20:818-31.

ORIGINAL ARTICLE - ABSTRACT

The results of autologous bone graft and titanium headless cannulated compression screw for treatment of scaphoid nonunion

Güzelali Özdemir, M.D.,¹ Özgür Çiçekli, M.D.,² Turgut Akgül, M.D.,³ Sinan Zehir, M.D.,⁴ Ferit Yücel, M.D.,⁵ Deniz Eşkin, M.D.²

¹Department of Orthopaedics and Traumatology, Kanuni Sultan Süleyman Training and Research Hospital, Istanbul

²Department of Orthopaedics and Traumatology, Şanlıurfa Training and Research Hospital, Şanlıurfa

³Department of Orthopaedics and Traumatology, Istanbul University Istanbul Faculty of Medicine, Istanbul

⁴Department of Orthopaedics and Traumatology, Hitit University Faculty of Medicine, Corum

⁵Şanlıurfa Edessa Hospital, Şanlıurfa

BACKGROUND: We aimed to present the clinical and radiological results of patients treated with debridement, iliac bone graft and titanium headless compression screw for scaphoid nonunion.

METHODS: We retrospectively evaluated 24 patients (23 males, 1 female) who underwent this technique between 2009 and 2012, with a minimum of 12 months' follow-up. Nonunion was determined as no union evidence within eight weeks on radiological view. Scaphoid fracture was classified according to Herbert classification and anatomical location. Functional evaluation was performed using the Mayo wrist scoring system.

RESULTS: According to the Herbert classification system, there were 20 D1 and 4 D2 fractures. Anatomical location included 1 distal, 6 proximal and 17 corpus. Fracture union was achieved in all but 2 patients, with a mean union time of 9.5 weeks (6-15). Scapholunate angle and radiolunate angle were measured as a mean 32° (39°-50°) and 7° (4°-10°) at the latest follow-up radiographic examination. There was a statistically significant correlation between the length of the pseudoarthrosis period and union time (p=0.003). Union time of proximal fractures was longer than of the others (p=0.004). Mayo wrist score was 86 (80-95).

DISCUSSION: Autologous iliac bone graft and titanium headless cannulated compression screw combination via volar approach is safe and effective for scaphoid nonunion.

Key words: Autologous iliac bone graft; headless compression screw; scaphoid nonunion; scaphoid pseudoarthrosis; wrist volar approach.

Ulus Travma Acil Cerrahi Derg 2014;20(3):199-204 doi: 10.5505/tjtes.2014.92255