



# Gebe bir kadında av tüfeği yaralanması sonucu fetüs beyin dokusunda rezidüel saçma tanesi: Bir olgu sunumu

## Residual pellet in fetal brain tissue following a gunshot injury to a pregnant woman: a case report

Ümit Naci GÜNDOĞMUŞ,<sup>1</sup> Harun AKKAYA,<sup>1</sup> Kenan KARBEYAZ,<sup>2</sup> Ayşe KESKİN<sup>1</sup>

Gebe bir kadına karşı işlenen yaralama suçlarında, hem annenin hem de fetüsün yaşamsal fonksiyonları ve oluşan zararların yaşam kalitesine etkisi neden sonuç ilişkisi açısından önem taşımaktadır. Ceza ve tazminat hukukunda ayrı ayrı değerlendirme zorunluluğu olan bu tür durumlarda annede doğurganlığı etkileyecek kalıcı organ kayıpları, fetüste ise vaktinden önce doğma ve kalıcı fonksiyonel bozuklukların niteliği ceza ve tazminat miktarında artırıcı etken olabilmektedir. Literatürde, ateşli silah yaralanmasına bağlı fetüste morfolojik ve fizyolojik değişimlerin ele alındığı ender sayıda olgu bildirimini bulunmaktadır. Bu yazıda, 41 yaşında, 27 haftalık gebe bir kadında ateşli silah yaralanması sonucu fetüs açısından oluşan durumun irdelenmesi amaçlandı. Anne normal sağlıklı bir yaşam sürdürür iken, dört yıllık gelişim evresinde çocuk yönünden belirgin şikayet hiperaktivite yakınması olmuştur. İntrauterin frontal lobu etkileyen bu lezyonun, çocukta ortaya çıkan ruhsal bulgulara etkisinin değerlendirilmesi önem taşımaktadır.

**Anahtar Sözcükler:** Ateşli silah lezyonu; fetüs; gebelik; intrauterin yaralanma,

Vital functions and the effect of injuries on quality of life are important from a viewpoint of causation in willful injury crimes committed against a pregnant woman. In such conditions, which should be evaluated separately in criminal law and compensation law, permanent losses of organ function that may negatively affect the woman's fertility, the features of permanent functional impairments and premature birth of the fetus can be additive factors for the indemnification amount. In scientific literature, case reports addressing the morphological and physiological changes to the fetus due to firearm injury are rare. In the presented case, we aimed to evaluate the fetus's situation, following firearm injury to a 41-year-old woman at 27 weeks gestation. While the mother was living a healthy life, the significant problem of the child in the first four-year period of his development was hyperactivity. Evaluating the effect of the frontal lobe lesion on the psychiatric findings of the child is important.

**Key Words:** Firearm injury lesion; fetus; pregnancy; intrauterine injury.

Gebe bir kadına karşı işlenen yaralama suçları, Türk hukuk sisteminde vücut dokunulmazlığına karşı işlenen suçlar başlığı altında ele alınmakta, suçun nitelikli (cezai yaptırımını ağırlaştırır) hali olarak adlandırılan gebe bir kadına yönelik olup çocuğun vaktinden önce doğmasına neden olma, çocuk yapma yeteneğinin kaybı, organlarından birinin işlevinin sürekli zayıflaması ya da yitirilmesi, iyileşmesi olanağı bulunmayan bir hastalığa neden olma başlıkları

altında durum saptamalarının yapılması istenmektedir. Ayrıca uygulanan travma ile oluştuğu iddia edilen zararlar arasında neden sonuç ilişkisi de hukuki açıdan büyük önem taşımaktadır. Bu tür olgulara müdahale eden veya daha sonra tedavi ve takibini üstlenen değişik branş hekimlerinin klinik ve travmatik bulguların varlığını ve niteliklerini ayrıntılı olarak tanımlamada gösterdikleri özen, günümüz hukukunda adalet ilkesinin gerçekleşmesindeki en önemli belirleyicidir.

<sup>1</sup>Adli Tıp Kurumu Başkanlığı, İstanbul;

<sup>2</sup>Adli Tıp Kurumu Eskişehir Şube Müdürlüğü, Eskişehir.

<sup>1</sup>Council of Forensic Medicine, İstanbul;

<sup>2</sup>Council of Forensic Medicine, Eskişehir Branch Manager, Eskişehir, Turkey.

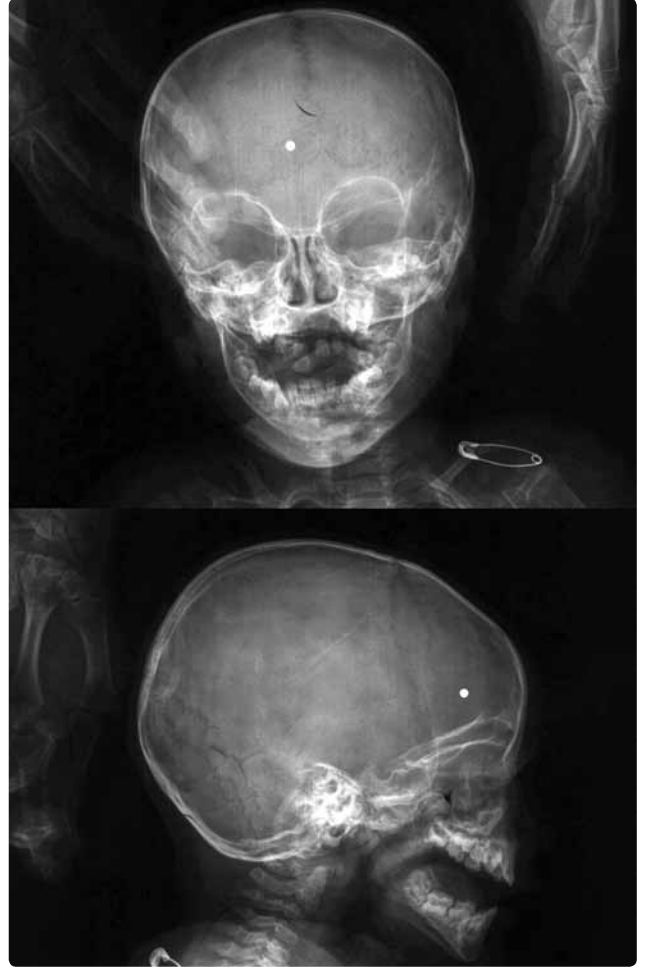
İletişim (Correspondence): Dr. Kenan Karbeyaz. Eskişehir Adli Tıp Şube Müdürlüğü, Eskişehir Adalet Sarayı, 26480 Eskişehir, Turkey.

Tel: +90 - 222 - 240 71 20 e-posta (e-mail): drkenankarbeyaz@hotmail.com

Bu yazıda, 41 yaşında, 27 haftalık gebe bir kadında ateşli silah yaralanması sonucu fetüs beyin dokusunda rezidüel saçma tanesi kalan bir olguda, yaralanmanın adli tıbbi yönünün tartışılması ve doğum sonrası çocuk üzerindeki etkilerinin irdelenmesi amaçlandı.

### OLGU SUNUMU

Kırk bir yaşında, 27 haftalık gebe olan kadına, aynı aileden başka kişilerin de bulunduğu bir ortamda eniştesi tarafından 12 kalibrelik bir av tüfeği ile 10-15 metreden ateş edildiği iddia edilmiştir. Ailenin 19 yaşındaki büyük oğlu, aldığı ateşli silah yaralanması sonucu ölmüştür. Düzenlenen tıbbi belgelerde gebe kadının yapılan fiziksel incelemesinde; boyunda, toraksta ve karında dörder adet av tüfeği saçma tanesi giriş deliği, alt ve üst ekstremitelerde de çok sayıda saçma tanesi giriş deliklerinin olduğu kaydedilmiştir. Kişinin genel cerrahi uzmanı tarafından genel anestezi uygulanarak acil ameliyata alındığı, karında 700-800 cc kan görüldüğü, jejunumun mezenterik ve antimezenterik kenarlarında tespit edilen perforasyonların primer onarıldığı, uterus fundusunda da bir adet saçma tanesi giriş deliği görülüp dikildiği, diğer karın oluşumlarının normal bulunduğu, ameliyata kadın hastalıkları ve doğum uzmanının da katılımı sağlanarak anne ve fetüs yönünden gebeliğin sonlandırılmasına gerek görülmediği, tüm kontroller yapılarak ameliyata son verildiği belirtilmiştir. Ameliyat sonrası yapılan konsültasyonlarda çocuk kalp seslerinin alındığı ve intrauterin aktif kanama tespit edilmediği kayıt altına alınarak gebelik normal seyrine bırakılmıştır. Olay tarihinden yaklaşık 2.5 ay sonra sezaryen kesiyle gebelik sonlandırılmış, bebeğin fiziksel incelemesi normal olarak değerlendirilmiş, olay tarihinden 15 ay sonra çekilen beyin tomografisinde sisterna magnanın geniş olarak izlendiği, frontobazalde orta hatta yoğun metalik artefakta yol açan hiperdens oluşum (av tüfeği saçma tanesi) izlendiği bildirilmiştir. Çocuğun iki yaşında yapılan muayenesinde konuşma güçlüğü çektiği, sfinkter kontrolü olmadığı, AGTE testinde ince motor alanında geri bulunduğu, bilişsel gelişim, sosyal beceri ve özbakımın anlamlı derecede geri olduğu, kaba motor alanında normal olup yapılan testler sonucu hafif derecede zihinsel gelişim geriliği saptandığı, bu haliyle özür durumuna göre tüm vücut fonksiyon kaybı oranının %50 olarak saptandığı Sağlık Kurulu Raporu ile belgelendirilmiştir. Çocuğun en son yapılan kontrollerinde rezidüel saçma tanesinin oluşturabileceği zararlar açısından kanda kurşun düzeyi değerlendirilmiş ve 3.40 µg/dL (ref: 0.00-10.00 µg/dL) olarak tespit edilmiştir. Dava konusu olay nedeniyle Adli Tıp Kurumu 2. İhtisas Kurulu'na kontrole gönderilen dört yaşındaki çocuğun yapılan nörolojik incelemesinde belirgin bir patolojik bulgu gözlenmemiştir. Ancak annesinden alınan anamnezde çocuğun devamlı sinirli, uygunsuz hareketlerde bulunduğu iddia edilmiştir. Ailenin ya-



Şekil 1. Çocuğun 1,5 yaşında iken çekilmiş anterior-posterior ve lateral direkt kafa grafisinde saçma tanesi.

nında getirmiş olduğu, 1,5 yaşında çekilmiş ön-arka ve yan kafa grafisinde; frontobazal orta hatta saçma tanesi ile uyumlu metalik imaj izlenmiştir (Şekil 1).

### TARTIŞMA

Ateşli silah yaralanmaları, tüm dünyada olduğu gibi ülkemizde de mortalite ve morbitideyi azınsanmayacak ölçüde etkilemeye devam etmektedir.<sup>[1-4]</sup> Tüm yaşal yaptırımlara karşın sosyokültürel olarak ateşli silah bulundurma ve kullanma alışkanlığı gerek kasti, gerek kaza orijinli ölüm ya da yaralanmalarla sonuçlanan zararları da beraberinde getirmektedir. Yasa koyucu, olgumuzda da olduğu gibi, kriminal bir olayda silah kullanılmasını ceza yönünden ağırlaştırıcı unsurlardan biri olarak belirtmiş, üstsoy ve altsoydan birine karşı gerçekleştirilmesi, oluşan yara sayısı, her bir yaranın oluşturduğu hasarın niteliği ve iyileşme olanağı bulunmayan sağlık sorunlarına neden olması gibi durumları suçun nitelikli hali olarak belirtmiş, bu durumların dava konusu olay ile bağlantısının (illiyet bağının-neden sonuç ilişkisinin) kurulması durumunda cezai yaptırımın katlanarak artması hükmü getirilmiştir. Bu

amaçla tıbbi bilirkişi görüşü oluşturma sürecinin olay tarihinde hastanın ilk gözleminden başlayarak, olgumuzda olduğu gibi çocukluk çağı sürecinin uzun bir irdelemesini de içerebileceği göz ardı edilmemelidir.

Olgumuz, intrauterin dönemde frontal lobu ilgilen-diren ve herhangi bir tıbbi girişim yapılmadan yaklaşık 2,5 ay normal fetal gelişimin devam ettiği av tüfeği saçma tanesi yaralanması olgusudur. Ateşli silah yaralanmaları yönünden kapsamlı çalışmalar yapılmış olmasına rağmen gebe kadınları baz alan, fetüsün durumunun da değerlendirildiği çalışmalara nispeten daha az rastlanmıştır. Wilson ve Swartz'ın<sup>[4]</sup> savaş zamanı ateşli silahlar ile yaralanan altı gebe kadını inceledikleri, iki fetüsün yaşatılabildiğini bildirdikleri araştırma ile Lin ve Gill'in<sup>[5]</sup> 13 gebe kadının ateşli silah sonucu yaralandıkları ve yine iki fetüsün yaşatılabildiği, diğer gebeliklerin ölümle sonuçlandığı çalışmalar literatürde seri çalışma şeklinde yerini almış, araştırmacılar ender görülen bu durumlar karşısında olgu sunumları ile konunun önemini dile getirmişlerdir.

Gun ve arkadaşları,<sup>[6]</sup> bir olguda saçma tanelerinin fetüsün idrar kesesine penetre olduğu, 32 haftalık gebeliğin sonlandırılarak mesane onarımı yapıldığı ve bebeğin normal yaşamını sürdürebildiğini bildirilmişlerdir. Diğer bir ateşli silah yaralanması olgusunda da uterusun rüptüre olmasına rağmen fetüste yüzeysel cilt sıyrıkları saptandığı, hem anne hem de bebeğin yaşatılabildiği belirtilmiştir.<sup>[7]</sup> Bunlar dışında travmatik anhidroamnios ile uterusun lasere olduğu, ancak fetüsün yara almadığı, tıbbi girişimle gebeliğin sonlandırılıp anne ve çocuğun yaşatılabildiği olgular da bildirilmiştir.<sup>[8]</sup> Başka bir sunumda da plasentaya penetre saçma taneleri nedeniyle gebeliğin sonlandırıldığı bir olguya yer verilmiştir.<sup>[9]</sup> Muzumdar ve arkadaşlarının<sup>[10]</sup> yayınladıkları bir olguda, term döneminde gebe bir annenin havalı tüfekle intravajinal yolla kendisini yaraladığı bildirilmiştir. Kullanılan silah ve yaralanmanın orjini bizim olgumuza benzemese de, bu olguda sunulan fetüste sağ lateral ventrikülde saçma tanesi bulunduğu ve çocuğun altı yaşında mental sorunlarla yaşamını sürdürdüğü belirtilmektedir. Yapılan araştırmalarda, ateşli silah yaralanmasına bağlı vücutta kalan mermi çekirdeği ya da saçma tanesi artıklarının kan kurşun düzeyini artırdıkları ve buna bağlı uzun dönemli etkisi yanı sıra kısa dönemde kronik karın ağrısı, kusma ve anoreksiye neden olabileceği bildirilmiştir.<sup>[11-13]</sup> Olgumuzda, akut dönemde görüldüğü bildirilen semptomların gelişmediği, kan kurşun düzeyinin 3.40 µg/dL olduğu tespit edilmiştir.

Dünya Sağlık Örgütü Ruhsal ve Davranışsal Bozuklukların 10. Gözden Geçirilmiş Uluslararası Sınıflandırılması tanı ölçütlerine göre "frontal lob sendromu" (FLS), genel tıbbi duruma bağlı kişilik değişimi, olarak adlandırılan ve klinikte travma ya da beyin hastalığına bağlı olarak kişilik ve davranış değişik-

likleri ve bozuklukları şeklinde görülen tablo olarak nitelendirilmiştir. Etyolojisinde kafa travmaları önemli bir yer tutmaktadır. Hiperaktivite etyolojisinde ise genetik, nörobiyolojik, çevresel faktörler ile frontal lob disinhibisyonu etyolojik faktörler arasında gösterilmiştir.<sup>[14]</sup> Olgumuzun yaşının küçüklüğü, beyin dokusundaki saçma tanesinin konumu ve hiperaktivite başta olmak üzere mental uygunsuz davranışlar tanınması bir arada düşünüldüğünde frontal lob sendromu yönünden süreç içinde ilgili branş uzmanlarının takibinin yapılması ve tanı testlerinin sürece yayılması gerektiği görüşü benimsenmiştir.

Gebelik travmalarında istenmeyen sonuçların önlenmesinde multidisipliner ekip çalışmasının önemi büyüktür. Ancak, teknik ve fiziki altyapı koşullarının ideale yakın olarak sağlandığı ortamlarda, multidisipliner ekip çalışmasının gerçek anlamda yararlarından söz edilebileceği de tüm çevrelerce kabul edilmektedir. Olumlu sonuçlar, anne ve fetüs sağlığının yeniden kazanımı yanı sıra hukuksal prosedürlerin sağlıklı ve tatmin edici biçimde sürdürülmesini de kapsamaktadır. Özellikle tıbbi bulguların tüm ayrıntılarıyla kronolojik sıra gözetilerek kayıt altına alınıp belgelenmesi, tüm tıbbi belge ve elde edilen delillerin evrensel etik ilkeler doğrultusunda korunarak adli mercilere sunulması yüksek özen gösterilmesi gereken unsurlar olarak karşımıza çıkmaktadır. Gösterilecek özen, hem mağdurların sağlığının yeniden kazanılmasında, sanık pozisyonunda suçlanan kişilerin hukuksal süreçteki durumunun belirlenmesinde, hem de hekim ve diğer sağlık personeli hakkında ortaya çıkma potansiyeli bulunan olumsuz durumların önlenmesinde belirleyici olacaktır.

*Yazar(lar) ya da yazı ile ilgili bildirilen herhangi bir ilgi çakışması yoktur.*

## KAYNAKLAR

1. Çetin G, Yorulmaz C. Ateşli silah yaraları. İçinde: Soysal Z, Çakalır C, editör. Adli Tıp, İstanbul: İstanbul Üniversitesi Basımevi ve Film Merkezi; 1999. 2. cilt. s. 519, 561-87.
2. Yıldırğan Mİ, Akçay MN, Çapan MY, Çelebi F, Çelik S, Atamanalp SS ve ark. Karın içi organların ateşli silah yaralanmaları. Ulusal Travma Dergisi 1996;2:169-72.
3. Celen O, Oğuz S, Doğan M. Abdominal gunshot wounds: retrospective analysis of 164 patients. Ulus Travma Derg 2001;7:258-61.
4. Wilson F, Swartz DP. Gunshot and war projectile wounds of the gravid uterus. Case report and review of literature. J Natl Med Assoc 1972;64:8-13.
5. Lin P, Gill JR. Homicides of pregnant women. Am J Forensic Med Pathol 2011;32:161-3.
6. Gun F, Erginel B, Günendi T, Celik A. Gunshot wound of the fetus. Pediatr Surg Int 2011;27:1367-9.
7. Carugno JA, Rodriguez A, Brito J, Cabrera C. Gunshot wound to the gravid uterus with non-lethal fetal injury. J Emerg Med 2008;35:43-5.
8. Ward HR, van Deurzen DF, van Dongen PW. Gunshot uterine rupture: a case report. Eur J Obstet Gynecol Reprod Biol

- 1998;80:279-81.
9. Overstreet K, Mannino FL, Benirschke K. The role of placental pathology in the evaluation of interpersonal violence: a case of abdominal gunshot wound in a 27-week gravid uterus. *J Perinatol* 2002;22:675-8.
  10. Muzumdar D, Higgins MJ, Ventureyra EC. Intrauterine penetrating direct fetal head trauma following gunshot injury: a case report and review of the literature. *Childs Nerv Syst* 2006;22:398-402.
  11. John BE, Boatright D. Lead toxicity from gunshot wound. *South Med J* 1999;92:223-4.
  12. Kikano GE, Stange KC. Lead poisoning in a child after a gunshot injury. *J Fam Pract* 1992;34:498-500, 502, 504.
  13. Coon T, Miller M, Shirazi F, Sullivan J. Lead toxicity in a 14-year-old female with retained bullet fragments. *Pediatrics* 2006;117:227-30.
  14. Öncü B, Şenol S. Dikkat eksikliği hiperaktivite bozukluğunun etiyolojisi. *Bütüncül Yaklaşım Klinik Psikiyatri* 2002;5:111-9.