



# Akut travmatik aort transeksiyonunda endovasküler onarım: Olgu sunumu

## Endovascular repair for an acute traumatic aortic transection: a case report

Soner SANİOĞLU,<sup>1</sup> Sinan ŞAHİN,<sup>2</sup> Hakkı AYDOĞAN,<sup>1</sup> Hakan BARUTÇA,<sup>2</sup> Ergin EREN<sup>1</sup>

Yüksekten düşme sonucu 10. ve 11. torakal vertebralarda burst kırığı, parapleji ve akut aort transeksiyonu saptanan 38 yaşındaki erkek hasta, transeksiyon tedavisi amacıyla merkezimize sevk edildi. Eşlik eden ciddi yaralanmalar nedeniyle cerrahi onarım yüksek riskli bulundu. Transeksiyon endovasküler yöntemle, 30x100 mm Valiant torasik endogreft, sol karotis arter ostiyumunun hemen distaline yerleştirilerek onarıldı. Hasta olağan seyreden servis takibinin ardından nöroşirürji servisine, parapleji tedavisinin devamı amacıyla geri gönderildi. Akut transeksiyon tedavisinde endovasküler yöntemler cerrahi onarıma oranla morbidite ve mortalitede önemli avantajlar sağlamaktadır. Ancak torasik endogreftlerin uzun dönem sonuçları halen bilinmemektedir. Orta dönemde elde edilen umut verici sonuçlar uzun dönemde de sağlanabilirse, endovasküler onarım altın standart haline gelebilir.

**Anahtar Sözcükler:** Aortik transeksiyon; endovasküler onarım.

A thirty-eight-year-old male patient who suffered from 10th and 11th thoracal vertebrae fractures, paraplegia and acute traumatic aortic transection because of accidental fall was referred to our hospital. Open surgical repair carried a very high risk due to severe coexisting injuries. Transection was treated with 30x100 mm Valiant thoracic endograft, which was deployed just distal to the ostium of the left carotid artery. The patient was transferred to the neurosurgery clinic for treatment of paraplegia after an uneventful recovery. Endovascular repair of acute transection confers substantial advantages in mortality and morbidity compared to surgical repair. However, the long-term durability of thoracic endografts remains unknown. If the long-term results are as satisfactory as the promising mid-term results, this technique may become the gold standard approach for the treatment of acute transection.

**Key Words:** Aortic transection; endovascular repair.

Akut travmatik aort transeksiyonlarında endovasküler onarım yöntemlerinin kullanılması morbidite ve mortalitede önemli avantajlar sağlamıştır.<sup>[1]</sup> Ancak planlama ve hasta seçimine yeterli özen gösterilmediği takdirde girişim başarısızlıkla sonuçlanabilir.

Bu yazıda, akut transeksiyon nedeniyle endovasküler onarım uygulanan bir olgu, hasta seçim kriterleri vurgulanarak anlatıldı.

### OLGU SUNUMU

Yüksekten düşme sonucu kaldırıldığı hastanede 10. ve 11. torakal vertebralarda burst kırığı ve parapleji saptanan 38 yaşındaki erkek hasta nöroşirürji kliniğine yatırılarak aynı gün laminektomi operasyonuna alın-

mış. Ameliyat sonrası 1. gün gelişen solunum sıkıntısı nedeniyle çekilen kontrastlı bilgisayarlı tomografide (BT) sağ hemopnömotoraks ve aortik istmusta daha önce farkedilmeyen aortik transeksiyon tespit edilmiş (Şekil 1). Dispne şikayetinin artması üzerine sağ tüp torakostomi uygulanan hasta, transeksiyon tedavisinin yapılması amacıyla merkezimize sevk edilmiş.

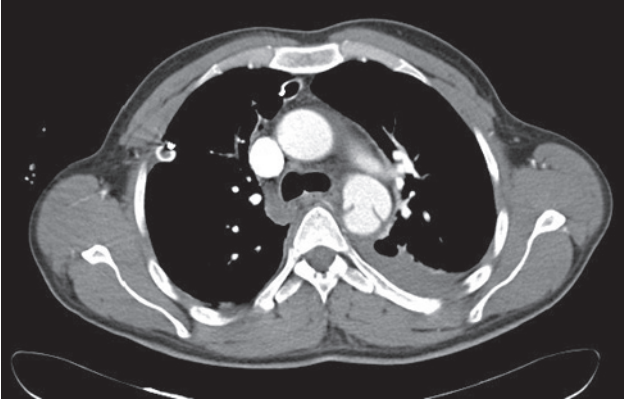
Hasta merkezimize geldiğinde bilinci açık, hemodinamisi stabil, solunumu düzenli idi. Sağ toraks dreninden aktif kanaması yoktu. Yoğun bakıma alınan hastaya arteriyel tansiyon ve kalbin inotropik gücünü kontrol etmek amacıyla “anti-impuls” tedavi başlandı. Vertebra kırığı nedeniyle torakotomi pozisyonunun sakıncalı oluşu ve immobilizasyonun iyileşme

Dr. Siyami Ersek Göğüs Kalp Damar Cerrahisi Eğitim ve Araştırma Hastanesi, <sup>1</sup>Kalp ve Damar Cerrahisi Kliniği, <sup>2</sup>Radyoloji Kliniği, İstanbul.

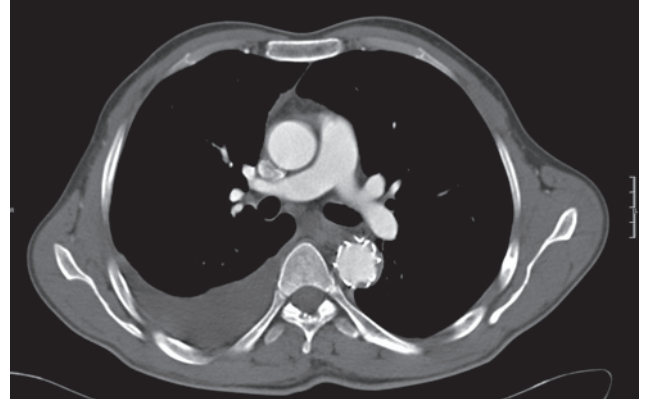
Departments of <sup>1</sup>Cardiovascular Surgery, <sup>2</sup>Radiology, Dr. Siyami Ersek Thoracic and Cardiovascular Surgery, Research and Training Hospital, İstanbul, Turkey.

İletişim (Correspondence): Dr. Soner Sanioglu, Fenerbahçe Mah., Fenerli Reis Sok., No: 5/2, Kadıköy 34720 İstanbul, Turkey.

Tel: +90 - 216 - 369 59 40 e-posta (e-mail): sanioglu@gmail.com



Şekil 1. Aortik istmüstaki transeksiyonun çok kesitli BT'deki görüntüsü.



Şekil 2. Ameliyattan bir ay sonra çekilen kontrol BT'sinde transeksiyonun ortadan kaldırıldığı görülüyor.

dönemine olan kötü etkileri düşünülerek açık cerrahi onarım yüksek riskli bulundu. Lezyonun endovasküler onarıma uygun olup olmadığı hakkında daha önceki tomografileri detaylı bilgi vermediği için, hasta çok kesitli BT ile tekrar değerlendirildi. Endovasküler onarıma uygun olduğu görüldü.

Prosedür endovasküler onarımların yapılmasına uygun hale getirilmiş ameliyathanemizde, genel anestezi altında acil olarak gerçekleştirildi. Sağ ana femoral arter cerrahi olarak hazırlandı. 100 IU/kg heparin ile aktive edilmiş pıhtılaşma zamanının (ACT) 250-300 saniye arasında olması sağlandı. Anjiyografik kontrollerin yapılabilmesi amacıyla 6 French metrik pigtail katater perkütan yolla sol femoral arterden torasik aortaya hidrofilik kılavuz tel üzerinden ilerletildi. 30x100 mm Vailant torasik endogreft (Medtronic AVE, Santa Rosa, CA, USA) ultrastiff kılavuz tel üzerinden sol karotis arter ostiyumunun hemen distaline yerleştirildi. Böylece sol subklaviyan arter ostiyumu kapatılmış oldu. Çekilen kontrol aortografide transeksiyon bölgesinin dışlandığı ve greften kaçak olmadığı görüldü. Girişimin başarılı olduğu düşünülerek işleme son verildi.

Hasta bir gün yoğun bakımda takip edildi. Sol kolda iskemi gelişmedi. Servis takibi sorunsuz geçen hastanın ameliyat sonrası 5. gün toraks dreni alındı ve tedavisinin devamı amacıyla nöroşirürji kliniğine geri gönderildi. Bir ay sonra BT ile tekrar değerlendirilen hastada endogreftte ait herhangi bir sorunun bulunmadığı, transeksiyona bağlı oluşan flep görüntüsünün kaybolduğu tespit edildi (Şekil 2). Göğüs cerrahisi konsültasyonu sonucu sağ hemitoraksta gözlenen plevral efüzyonun reaksiyonel olduğu, drenaj gerektirmediği saptandı.

## TARTIŞMA

Endovasküler tedavide uygun hasta seçimi ve ameliyat öncesi doğru planlama çok önemlidir. Arkus aortadaki angüstasyon ne kadar dik ise greft proksimalinin

küçük kurvatura tam olarak adapte olması da o derecede zordur. Bu nedenle bazen greft ile aort arasında üçgen biçimli bir aralık kalabilmektedir. Kuş gagası konfigürasyonu adı verilen bu durum tamirin başarı şansını düşürmektedir.<sup>[2]</sup> Diğer bir önemli nokta ise yerleşim bölgelerindeki aort çapıdır. Uygun greft yerleştirilebilmesi için çapın en az 2 cm olması gerekmektedir. Daha küçük çaptaki aortlar için uygun greftler yoktur. Aorta göre aşırı büyük greft kullanılması durumunda ise tedavinin başarısız olma riski vardır.<sup>[1]</sup>

Endogreftin proksimal ve distal yerleşim bölgelerinde, çapın yanı sıra sağlam aort dokusunun uzunluğu da önemlidir ve en az 2 cm olmalıdır. Bu nedenle yırtığın sol subklaviyen artere yakın olduğu durumlarda, yeterli yerleşim alanı yaratmak için subklaviyen arter kapatılabilir. Bu durum zengin kollateraller nedeniyle ender olarak kolda iskemiye yol açmaktadır. Ayrıca lezyon lokalize olduğu için spinal dolaşımı da minimal etkilemektedir. Ancak özellikle sağ vertebral arterin dominant olduğu durumlarda profilaktik olarak revaskülarizasyonu önerenler de vardır.<sup>[3]</sup> Bizim hastamızda sol subklaviyen arter revaskülarize edilmemiş, ameliyattan sonra bununla ilgili herhangi bir komplikasyon gelişmemiştir.

Akut travmatik transeksiyonlu hastaların %75-90'ı kaza anında kaybedilmektedir. Ender olarak çevre dokuların rüptür bölgesini sınırlaması ile acil servise ulaşabilirler.<sup>[4]</sup> Eşlik eden şiddetli yaralanmalar ve diğer medikal problemlerin açık cerrahiye yüksek riskli hale getirdiği durumlarda operasyonun geciktirilmesi önerilmektedir.<sup>[5]</sup> Cerrahi risk makul seviyeye ininceye dek hastaya tansiyon kontrolünün yanısıra kalbin inotropik gücünü de azaltmayı hedefleyen anti-impuls tedavi uygulanır. Böylece doku bütünlüğü bozulmuş aorta etki eden kuvvetler azaltılmakta, rüptür riski düşürülmektedir. Ancak bekleme döneminde de hastalar kaybedilebilir.<sup>[4]</sup> Oldukça ölümcül olan bu patolojiye sahip hastaların hayatta kalması, tanı ve tedavinin zaman kaybetmeden yapılmasına bağlıdır. Bu nedenle şiddetli travmaya maruz kalan hasta, transeksi-

yon akılda tutularak kontrastlı BT ile dikkatlice değerlendirilmelidir. Transeksiyon saptanan hastalar stabil hale getirilerek, mümkünse endovasküler onarımların yapılabildiği merkezlere yönlendirilmelidir.

Bizim hastamızda transeksiyon ilk değerlendirmede gözden kaçmış, sağ hemopnömotoraks gelişmesi üzerine farkedilmiştir. Hemotoraksın sağ tarafta gelişmesi ilginçtir. Ancak nadir de olsa rüptürün sol yerine sağ pleval boşluğa olabileceği bilinmektedir.<sup>[6,7]</sup> Hastanın dispne şikayetinin artması üzerine hemopnömotoraks tüp torakostomi ile giderilmeye çalışılmış, stabil hale gelen hasta ivedilikle merkezimize sevk edilmiştir. Çevre dokular ve organize hematoma rüptüre bağlı ölümcül kanamanın önündeki tek engeldir. Tüp torakostomi intratorasik basıncı azaltarak kanamayı provoke edebilir. Tolere edebilen hastalarda bu işlemin onarım sonrasına bırakılmasını daha doğru buluyoruz.

Akut travmatik transeksiyonlarda açık cerrahi tedavinin operatif mortalitesi eşlik eden yaralanmaların ciddiyetine bağlı olarak %23'lere kadar yükselebilmektedir.<sup>[1]</sup> Yapılan çalışmalar endovasküler tedavinin hem mortalite hem de morbiditede belirgin düşüşler sağlandığını göstermiştir.<sup>[8]</sup> Endovasküler tedavinin en önemli dezavantajı kullanımdaki greftlerin uzun dönem dayanıklılıklarının bilinmemesidir.<sup>[1]</sup> Hastaların rölatif olarak genç oluşu bu konuyu daha da önemli kılmaktadır.<sup>[8]</sup> Orta dönem sonuçlar mükemmel olmasına rağmen, hastalar ömür boyunca yakından takip edilmelidir.<sup>[9]</sup>

Sonuç olarak, akut aortik transeksiyonda endovasküler onarım açık cerrahiye göre belirgin avantajlar sağlamaktadır. Orta dönemde elde edilen umut verici

sonuçlar uzun dönemde de sağlanabilirse bu yöntem altın standart tedavi haline gelebilir.

## KAYNAKLAR

1. Svensson LG, Kouchoukos NT, Miller DC, Bavaria JE, Cosselli JS, Curi MA, et al. Expert consensus document on the treatment of descending thoracic aortic disease using endovascular stent-grafts. *Ann Thorac Surg* 2008;85:1-41. [CrossRef](#)
2. Ueda T, Fleischmann D, Dake MD, Rubin GD, Sze DY. Incomplete endograft apposition to the aortic arch: bird-beak configuration increases risk of endoleak formation after thoracic endovascular aortic repair. *Radiology* 2010;255:645-52. [CrossRef](#)
3. Matsumura JS, Lee WA, Mitchell RS, Farber MA, Murad MH, Lumsden AB, et al. The Society for Vascular Surgery Practice Guidelines: management of the left subclavian artery with thoracic endovascular aortic repair. *J Vasc Surg* 2009;50:1155-8. [CrossRef](#)
4. Gleason TG, Bavaria JE. Trauma to the great vessels. In: Cohn LH, editor. *Cardiac surgery in the adult*. New York: McGraw-Hill; 2008. p. 1333-54.
5. Nzewi O, Slight RD, Zamvar V. Management of blunt thoracic aortic injury. *Eur J Vasc Endovasc Surg* 2006;31:18-27. [CrossRef](#)
6. Baharloo F, Verhelst R, Collard P, Pieters T. Rupture of aortic aneurysm with right-sided haemothorax. *Eur Respir J* 1999;13:465-7. [CrossRef](#)
7. Kurimoto Y, Morishita K, Kawaharada N, Fukada J, Abe T. Stent-grafting for a thoracic aortic aneurysm ruptured into the right pleural cavity. *Eur J Vasc Endovasc Surg* 2003;25:185-7. [CrossRef](#)
8. Xenos ES, Abedi NN, Davenport DL, Minion DJ, Hamdallah O, Sorial EE, et al. Meta-analysis of endovascular vs open repair for traumatic descending thoracic aortic rupture. *J Vasc Surg* 2008;48:1343-51. [CrossRef](#)
9. Sanioglu S, Sokullu O, Sahin S, Ozay B, Sargin M, Bilgen F. Endovascular repair in chronic aortic transection: a report of three cases. *Thorac Cardiovasc Surg* 2008;56:232-4. [CrossRef](#)