

TURKISH JOURNAL of TRAUMA & EMERGENCY SURGERY

Ulusal Travma ve Acil Cerrahi Dergisi



Ulusal Travma ve
Acil Cerrahi Derneđi

14 ULUSAL TRAVMA
VE ACİL CERRAHİ
KONGRESİ

Titanic Mardan Palace
ANTALYA

15-19
Kasım
2023



TURKISH JOURNAL of TRAUMA & EMERGENCY SURGERY

Ulusal Travma ve Acil Cerrahi Dergisi

Editor-in-Chief

Mehmet Kurtođlu, MD – *İstanbul University Istanbul Faculty of Medicine, Department of General Surgery, İstanbul, Türkiye*

Editors

M. Mahir Özmen, MD – *İstinye University, Faculty of Medicine, Department of General Surgery, İstanbul, Türkiye*

Mehmet Eryılmaz, MD – *HSU Gülhane Medical Faculty, Department of General Surgery, Ankara, Türkiye*

Publication Coordinator

Mehmet Eryılmaz, MD – *HSU Gülhane Faculty of Medicine, Department of General Surgery, Ankara, Türkiye*

Section Editors

Anaesthesiology & ICU

Güniz Meyancı Köksal – *İÜ Cerrahpaşa Faculty of Medicine, Department of Anesthesiology and Reanimation, İstanbul, Türkiye*

Mert Şentürk – *İÜ İstanbul Faculty of Medicine, Department of Anesthesiology and Reanimation, İstanbul, Türkiye*

Cardiac Surgery

Münacettin Ceviz – *Atatürk University Faculty of Medicine, Department of Cardiovascular Surgery, Erzurum, Türkiye*

Murat Güvener – *Hacettepe University Faculty of Medicine, Department of Cardiovascular Surgery, Ankara, Türkiye*

Neurosurgery

Ahmet Deniz Belen – *Ankara City Hospital, Department of Neurosurgery, Ankara, Türkiye*

Mehmet Yaşar Kaynar – *İÜ Cerrahpaşa Faculty of Medicine, Department of Neurosurgery, İstanbul, Türkiye*

Ophthalmology

Cem Mocan – *University of Illinois at Chicago, Department of Ophthalmology, Chicago, USA*

Ali Hakan Durukan – *HSU Gülhane Faculty of Medicine, Department of Ophthalmology, Ankara, Türkiye*

Ortopedics and Traumatology

Mahmut Nedim Doral – *Ufuk University Faculty of Medicine, Department of Orthopedics and Traumatology, Ankara, Türkiye*

Ali Erşen – *İÜ İstanbul Faculty of Medicine, Department of Orthopedics and Traumatology, İstanbul, Türkiye*

Plastic and Reconstructive Surgery

Figen Özgür – *Hacettepe University Faculty of Medicine, Department of Plastic Reconstructive and Aesthetic Surgery, Ankara, Türkiye*

Atakan Aydın – *İÜ İstanbul Faculty of Medicine, Department of Plastic Reconstructive and Aesthetic Surgery, İstanbul, Türkiye*

Pediatric Surgery

Aydın Yağmurlu – *Ankara University Faculty of Medicine, Department of Pediatric Surgery, Ankara, Türkiye*

Ebru Yeşildağ – *Tekirdağ Namık Kemal University Faculty of Medicine, Department of Pediatric Surgery, Tekirdağ, Türkiye*

Thoracic Surgery

Alper Tokar – *İÜ İstanbul Faculty of Medicine, Department of Thoracic Surgery, İstanbul, Türkiye*

Akif Turna – *İÜ Cerrahpaşa Faculty of Medicine, Department of Thoracic Surgery, İstanbul, Türkiye*

Urology

Ali Atan – *Gazi University Faculty of Medicine, Department of Urology, Ankara, Türkiye*

Öner Şanlı – *İÜ İstanbul Faculty of Medicine, Department of Urology, İstanbul, Türkiye*

Vascular Surgery

Murat Aksoy – *Koç University Faculty of Medicine, Department of Vascular Surgery, İstanbul, Türkiye*

Uğur Bengisun – *Ankara University Faculty of Medicine, Department of General Surgery, Ankara, Türkiye*

Emergency Medicine

Burak Katipođlu – *Ufuk University Faculty of Medicine Dr. Rıdvan Ege Hospital, Department of Emergency Medicine, Ankara, Türkiye*

Bülent Erbil – *Hacettepe University Faculty of Medicine, Department of Emergency Medicine, Ankara, Türkiye*

Gynecology and Obstetrics

Recep Has – *İÜ İstanbul Faculty of Medicine, Department of Gynecology and Obstetrics, İstanbul, Türkiye*

Kazım Emre Karaşahin – *HSU Gülhane Faculty of Medicine, Department of Gynecology and Obstetrics, Ankara, Türkiye*

THE TURKISH ASSOCIATION OF TRAUMA AND EMERGENCY SURGERY

ULUSAL TRAVMA VE ACİL CERRAHİ DERNEĞİ

President (Başkan)	Mehmet Eryılmaz
Vice President (2. Başkan)	Ali Fuat Kaan Gök
Secretary General (Genel Sekreter)	Hakan Yiğitbaş
Treasurer (Sayman)	Mert Mahsuni Sevinç
Members (Yönetim Kurulu Üyeleri)	Adnan Özpek Berk Gökçek Nezih Akkapulu

ISSUED BY THE TURKISH ASSOCIATION OF TRAUMA AND EMERGENCY SURGERY

ULUSAL TRAVMA VE ACİL CERRAHİ DERNEĞİ YAYIN ORGANI

Owner (<i>Ulusal Travma ve Acil Cerrahi Derneği adına Sahibi</i>)	Mehmet Eryılmaz
Editorial Director (Yazı İşleri Müdürü)	Mehmet Eryılmaz
Managing Editor (Yayın Koordinatörü)	Mehmet Eryılmaz
Publication Secretary (Yayın Sekreteri)	Kerem Ayar
Emblem (Amblem)	Metin Ertem
Correspondence address (Yazışma adresi)	Ulusal Travma ve Acil Cerrahi Dergisi Sekreterliği Şehremini Mah., Köprülü Mehmet Paşa Sok., Dadaşoğlu Apt., No: 23/1, 34104 Şehremini, İstanbul +90 212 - 588 62 46 +90 212 - 586 18 04
Tel	
Fax (Faks)	

p-ISSN 1306-696x • e-ISSN 1307-7945 • Included in Index Medicus, Medline; EMBASE, Excerpta Medica; Science Citation Index-Expanded (SCI-E), Scopus, DOAJ, EBSCO, ProQuest, CINAHL, Pubmed and Turkish Medical Index. (*Index Medicus, Medline; EMBASE, Excerpta Medica; Science Citation IndexExpanded (SCI-E), Scopus, DOAJ, EBSCO, ProQuest, CINAHL, Pubmed ve TÜBİTAK ULAKBİM Türk Tıp Dizini'nde yer almaktadır.*)

Publisher (Yayımcı): KARE Yayıncılık- KARE Medya (KARE Publishing) • www.kareyayincilik.com • **Design** (Tasarım): Ali Cangül • **Graphics** (Grafikler): Kare Publishing • **Linguistic Editor** (İngilizce Editörü): Sinjore • **Online Manuscript & Web Management** (Online Dergi & Web): LookUs • **Press** (Baskı): Yıldırım Matbaacılık • **Press date** (Basım tarihi): November (Kasım) 2023 • This publication is printed on paper that meets the international standard ISO 9706: 1994 (Bu dergide kullanılan kağıt ISO 9706: 1994 standardına uygundur.)

Former Editors

Mehmet Kurtoğlu, Recep Güloğlu, Korhan Taviloğlu, Cemalettin Ertekin, Ömer Türel



www.tjtes.org





Contents - İçindekiler

3 KURULLAR

5 BİLİMSEL PROGRAM

14 SÖZEL BİLDİRİLER

107 POSTER BİLDİRİLER

136 VIDEO BİLDİRİLER

151 YAZAR DİZİNİ

Kongre Başkanı

Mehmet Eryılmaz

Kongre Sekreteri

Ali Fuat Kaan Gök

Yönetim Kurulu

Mehmet Eryılmaz (Başkan)

Ali Fuat Kaan Gök (2. Başkan)

Hakan Yiğitbaş (Genel Sekreter)

Mert Mahsuni Sevinç (Sayman)

Adnan Özpek (Üye)

Berk Gökçek (Üye)

Nezih Akkapulu (Üye)

Düzenleme Kurulu

Gökhan Akbulut

Hakan Yiğitbaş

Hızır Yakup Akyıldız

Mehmet Özdoğan

Murat Aksoy

Oğuz Hançerlioğulları

Özcan Gür

Seracettin Eğin

Serap Ulusoy

Sinan Öksüz

Süleyman Utku Çelik

Tevfik Tolga Şahin

Bilim Kurulu

Acar Aren	Emre Gündoğdu	Kerim Bora Yılmaz	Recep Şalçı
Adnan Kuvvetli	Eray Çınar	Kurtuluş Açıksarı	S. Altuğ Kesikli
Adnan Özpek	Erdem Kinacı	Leman Damla Ercan	Salih Pekmezci
A. Çağrı Büyükkasap	Erdiñç Kamer	Mehmet Akif Üstüner	Salih Süer
Ahmet Ökyay	Erdoğan M. Sözüer	Mehmet Ali Gülçelik	Salih Tosun
Ahmet Serdar Karaca	Erkan Somuncu	Mehmet Burak Eşkin	Salih Tuncal
Ali Cihat Yıldırım	Ersan Erođlu	Mehmet Emin Aksoy	Sami Eksert
Ali Coşkun	Evren Dilektaşlı	Mehmet Eryılmaz	Sebahattin Destek
Ali Fuat Kaan Gök	Fahri Yetişir	Mehmet Fatih Can	Selami Gürkan
Ali Hakan Durukan	Fahri Yılmaz	Mehmet H. Kurtođlu	Semra Günay
Ali Kocataş	Fatih Ata Genç	Mehmet İlhan	Seracettin Eđin
Ali Şehirliođlu	Fatih Yanar	Mehmet Mahir Özmen	Serap Ulusoy
Ali Uzunköy	Fazilet Erözgen	Mehmet Mihmanlı	Serhat Meriç
Alp Ercan	Fehmi Çelebi	Mehmet Özdoğan	Serhat Tokgöz
Alpaslan Kırık	Fikret Ezberci	Mehmet Özer	Sezgin Yılmaz
Arda Çetinkaya	Filiz Akyüz	M. Turhan Sofuođlu	Sinan Öksüz
Ayhan Bülent Erkek	Gökhan Akbulut	Mehmet Yıldırım	Suat Can Ulukent
Aziz Ahmet Sürel	Gökhan Öđünç	Mert Mahsuni Sevinç	Suzi Demirbađ
Barış Uz	Gökhan Yağcı	Metin Keskin	Süleyman Hengirmen
Berk Gökçek	Güner Dađlı	Mevlüt Recep Pekcici	S. Utku Çelik
Birkan Akbulut	Gürhan Çelik	Muhammed Bayram	Şahin Kaymak
Birol Bostancı	H Fatih Ağalar	Murat Aksoy	Şener Balas
Bishara Atiyeh	Hakan Aslan	Murat Kalemöđlu	Şuayip Birinci
Bryan Alan Cotton	Hakan Buluş	Mustafa Kerem	Şükrü Yorulmaz
Burak Katipođlu	Hakan Güven	Mustafa Önsel	Tamer Akça
Burak Öztop	Hakan Kulaçođlu	Mutlu Dođanay	Taner Yiđit
Burhan Mayır	Hakan T. Yanar	Münevver Moran	Tayfun Şahiner
Bülent Güleç	Hakan Yiđitbaş	Nazif Zeybek	Tayfun Yücel.
Cahit Kural	Haldun Uluutku	Nihat Buđdaycı	Tevfik Tolga Şahin
Camilla Cremonini	Halil Aliş	Nurkan Törer	Tom Wooley
Cemalettin Ertekin	H. Kaya Yorgancı	Ođuz Hançerliođulları	Ufuk Sarıkaya
Cengizhan Yiđitler	Hasan Bektaş	Oktar Asođlu	Uđur Bengisun
Cihangir Akyol	Hasan Mandal	Onur Tezel	Uđur Coşkun
Cüneyt Kayaalp	Hızır Akyıldız	Orhan Yalçın	Uđur Duman
Demetrios Demetriades	İ. Fethi Azamat	Osman Kan	Varlık Erol
Douglas M Bowley	Kemal Dolay	Ömer Alabaz	Yaman Tekant
Dursun Buđra	Kemal Memişođlu	Özcan Gür	Yılmaz Başar
Eddie Cho	Kemalettin Koltka	Özgen Işık	Yusuf Alper Kılıç
Ediz Altınlı	Kenan Demirbakan	Ramazan Kozan	Yücel Yüksel
		Recep Gülođlu	Zafer Ergül



SÖZEL BİLDİRİLER

SB 01 - Abdominal Künt Travmalar: Nedenler, Tedavi Yaklaşımları ve Sonuçların Analizi

Muhammed İkbal Akın¹; Baha Tolga Demirbaş¹; Ömer Faruk Acar¹; Şevket Cumhuriyet Yeğen¹

¹ Marmara Üniversitesi Tıp Fakültesi Genel Cerrahi Ana Bilim Dalı, İstanbul, Türkiye

Amaç ve Yöntem: Hastanemiz Genel Cerrahi Kliniği'nde son on yılda tedavi edilen abdominal künt travma vakalarının demografik özellikleri, nedenleri, tedavi yaklaşımları ve sonuçlarının incelenmesini amaçladık.

Bulgular: Kliniğimizde son 10 yılda 110 hasta abdominal künt travma nedeni ile tedavi edildi. Hastaların 83'ü (%75,5) erkek 27'si (%24,5) kadındı. Median yaş 33 idi. Otuz sekiz (%34,5) hasta araç içi trafik kazası, 23 (%20,9) hasta araç dışı trafik kazası, 22 (%20) hasta yüksekten düşme, 17 (%15,4) hasta motosiklet kazası, 4 (%3,6) hasta sıkışma, 3 (%2,7) hasta darp, 3 (%2,7) hasta bisikletten düşme nedeniyle acile başvurdu. Hastaların %30'unda izole abdominal yaralanma saptanırken; %38'inde toraks, %34'ünde ekstremiteler, %24'ünde kafa, %18'inde vertebra, %12'sinde pelvis yaralanması da eşlik ediyordu. Başvuran hastaların 27'si (%25,5) hemodinamik olarak instabil, 83'ü (%75,5) hemodinamik olarak stabildi. Hastaların 58'i (%52,7) konservatif yaklaşım ile tedavi edilirken 52'si (%47,3) opere edildi. 109 (%99,1) hastaya başvuru sonrası tomografi (BT) çekilirken 1 hasta tomografi çekilemeden operasyona alındı. Başvuru sonrası çekilen BT'lerde 8 (%7,2) hastada abdominal yaralanma bulgusu saptanmadı. En sık yaralanan ilk beş organ sırası ile karaciğer (%34,5) dalak (%33,6), mezenter (%15,4), ince bağırsak (%15,4) ve böbrek (%10,9) olarak tespit edildi. Karaciğer yaralanmalı 38 hastanın 26'sı (%72) dalak yaralanması olan 37 hastanın 21'i (%56) konservatif olarak tedavi edilirken diğerleri opere edildi (Tablo 1). Yedi hasta peroperatif dönemde olmak üzere 8 (%7,2) hasta eksitus oldu.

Sonuç: Abdominal künt travmaların en sık nedeni trafik kazalarıdır. Abdominal künt yaralanmalara en sık toraks yaralanmaları eşlik etmekte olup opere edilen hastalarda toraks yaralanması istatistiksel olarak fazla bulunmuştur. Hastaların büyük bir kısmı konservatif tedavi ile yönetilirken, yarısına yakınında operasyon gerektiği görülmüştür. Künt yaralanmalarda en sık etkilenen organlar karaciğer ve dalak olup vakaların çoğunluğu konservatif yaklaşımla tedavi edilmiştir. Hastaların neredeyse tamamına BT çekilmiş ve BT'nin tedavi kararında belirleyici rol oynadığı görülmüştür.

Değişken	Tüm Hastalar	Opere Edilen	Konservatif	P değeri
Hasta Sayısı (n, %)	110	52 (%47,3)	58 (%52,7)	
Yaş (yıl)	33 (17 – 87)	37 (17 – 79)	31 (18– 87)	0,316*
Cinsiyet (n, %)				
Erkek:	83 (%75,5)	39 (%75)	44 (%75,9)	
Kadın:	27 (%24,5)	13 (%25)	14 (%24,1)	0,916**
Hemodinamik Durum (n)				
Stabil:	83 (%75,4)	29 (%55,8)	54 (%93,1)	
İnstabil:	27 (%24,5)	23 (%44,2)	4 (%6,9)	<0,01**
Hastane kalış süresi (gün)	4 (0 – 77)	7,5 (1- 77)	2 (0 – 16)	<0,01**
Yaralanan Organ (n,%)				
Yok:	8 (%7,2)	1 (%0,9)	7 (%6,3)	0,025***
Karaciğer:	38 (%34,5)	12 (%10,8)	26 (%23,7)	0,017**
Dalak:	37 (%33,6)	16 (%14,5)	21 (%19,1)	0,547**
Mezenter:	17 (%15,4)	13 (%11,7)	4 (%3,7)	<0,01**
İnce Bağırsak:	17 (%15,4)	17 (%15,4)	0 (%0)	<0,01**
Böbrek:	12 (%10,9)	7 (%6,3)	5 (%4,6)	0,416**
Kolon:	9 (%8,1)	9 (%8,1)	0 (%0)	<0,01**
Ek Yaralanma (n,%)				
Yok:	34 (%30,9)	12 (%10,9)	22 (%20)	0,092**
Toraks:	42 (%38)	25 (%22,6)	17 (%15,4)	0,043**
Ekstremiteler:	38 (%24,5)	22 (%14,1)	16 (%10,3)	0,105**
Kafa:	27 (%24,5)	11 (%10)	16 (%14,5)	0,434**
Vertebra:	20 (%18)	8 (%7,2)	12 (%10,8)	0,471**
Pelvis:	13 (%11,8)	8 (%7,2)	5 (%4,6)	0,273**

*Mann Whitney U Test **Pearson Chi-Square Test ***Fisher's Exact Test

SB 02 - Delici ve Kesici Alet Yaralanmalarının Travma Skorları ile Değerlendirilmesi

Halil İbrahim Sevindi¹; Muhammed İktal Akın¹; Mehmet Çoban¹; Muhammer Ergenç¹; Alisina Bulut¹

¹ Marmara Üniversitesi Tıp Fakültesi Genel Cerrahi Ana Bilim Dalı, İstanbul, Türkiye

Giriş: Travmaya bağlı acil başvurularının önemli bir bölümünü oluşturan delici ve kesici aletlere bağlı yaralanmaların (DKAY) üçüncü basamak merkezdeki bir yıllık verilerini ve travma skorlarını incelemeyi amaçladık. **Yöntem:** 2022-2023 yılları arasında acil servise DKAY tanısı ile başvuran 248 hasta retrospektif olarak değerlendirildi. Hastaların demografik verileri, başvuru anındaki vital ve laboratuvar parametreleri, yaralanma bölgeleri, bilgisayarlı tomografi (BT) sonuçları ve tedavi yöntemleri incelendi. Hastaların başvuru anındaki TRISS, RTS, ISS gibi travma skorları hesaplandı.

Bulgular: 248 hastanın 52'si (%20,9) birden fazla vücut bölgesinde DKAY olan hastalardı. Hastaların %36,3'ü üst ekstremitte, %21,3'ü alt ekstremitte, %15,6'sı abdomen, %13,6'sı toraks, %6'sı baş, %3,6'sı pelvis, %2,6'sı boyun ve %2,3'ü vertebra bölgesinden yaralandı. Abdominal DKAY nedeni ile acile başvuran 47 hastanın 4'ü tedaviyi reddederek takipten çıkmış olup 1 hasta acil serviste yapılan resüsitasyon sırasında eksitus oldu. Kalan 42 hastanın median yaşı 29, çoğunluğu erkekti (%92,8). Yirmidört hasta genel cerrahi servisine yatırılarak, 17 hasta acil servis müşahede alanında takip edilerek yönetildi. Hastaların 22'si (%52,3) batın nafiz olarak değerlendirildi. Hastaların 21'i opere edildi, 21'i konservatif yaklaşımla takip edildi. Opere edilen hastaların 7'sinde ince bağırsak, 5'inde omentum ve mezenter, 2'sinde büyük damar, 2'sinde mide, 2'sinde duodenum, 2'sinde kolon, 1'inde karaciğer, 1'inde diafragma yaralanması vardı. Yaralanma şiddet skoru (ISS) batın nafiz hastalarda anlamlı olarak yüksek bulundu. Bir hastada negatif laparotomi yapıldı. Opere olan hastaların hastane kalış süresi median 3 gündü. Opere edilen ve konservatif tedavi edilen hasta gruplarında mortalite olmadı.

Sonuç: DKAY hastalarının çoğunluğu genç erkeklerdir. En yaygın olarak ekstremitte yaralanmaları görülür. Abdominal bölgeye yönelik DKAY vakalarında cerrahi müdahale gerekliliği yara muayenesi, seri fizik muayene ve BT ile değerlendirildiğinde hastaların büyük bir kısmı konservatif tedavi ile başarılı bir şekilde yönetilebilmektedir. ISS abdominal DKAY hastalarında batına nafiz yaralanmalar için bir öngörücü olabilir.

Değişkenler	Tüm Hastalar	Batın Nafiz	Batın Nafiz Değil	P değeri
Hasta sayısı (n)	42	22	20	
Yaş (yıl)	29 (17 – 77)	29,5 (17 – 53)	28,5 (19 – 77)	0,87*
Hgb (gr/dL)	14,30 (8 – 17)	14,4 (9 - 16)	14,7 (8 – 17)	0,566*
Hct (%)	41,7 (25 – 50)	41,6 (25 – 50)	41,8 (26 – 49)	0,784*
Batın BT (n, %)				
Var:	29 (%69)	13 (%31)	16 (%38)	
Yok:	13 (%31)	9 (%21)	4 (%10)	0,143**
Operasyon				
Var:	21 (%50)	18 (%43)	3 (%7)	
Yok:	21 (%50)	4 (%10)	17 (%40)	<0,01**
Sistolik Tansiyon (mmHg)	114 ± 22	115 ± 25	113 ± 20	0,884
Nabız (atım / dk)	98 ± 21	100 ± 20	97 ± 23	0,689***
MAP (mmHg)	94,5 (60-151)	97 (60 – 151)	90 (72 – 102)	0,371*
TRISS (%)	99 (19 – 99)	98	99	0,114*
RTS	7,8 (2,3 – 7,8)	7,8 (4 – 7,8)	7,8 (2,3 – 7,8)	0,514*
ISS	4 (1 – 25)	9 (1 – 25)	2,5 (1 – 24)	<0,01*

*Mann Whitney U **Pearson Chi Square ***T test
ISS: Yaralanma Şiddet Skoru
TRISS: Travma Yaralanma Şiddet Skoru
RTS: Revize Travma Skoru

SB 03 - Trafik Kazalarında Emniyet Kemerinin, İntestinal Perforasyonun Sebebi mi?

Orhan Aslan¹; Ramazan Topcu¹; İbrahim Tayfun Şahiner¹

¹ Hitit Üniversitesi Erol Olçok Eğitim ve Araştırma Hastanesi Genel Cerrahi A.D., Çorum, Türkiye

Giriş: Emniyet kemeri kullanımının artmasıyla, trafik kazalarında ölümcül yaralanmaların azalmasına barsak perforasyonlarında artış görülmüştür. Barsak perforasyonları künt travmalarda erken bulgu vermeyeceği ve ilk değerlendirmede gözden kaçabileceği akılda tutulmalıdır. Emniyet kemeri kullanımına bağlı intestinal perforasyon saptanan ve kliniğimizde tedavi ettiğimiz 4 olguyu sunmak istiyoruz.

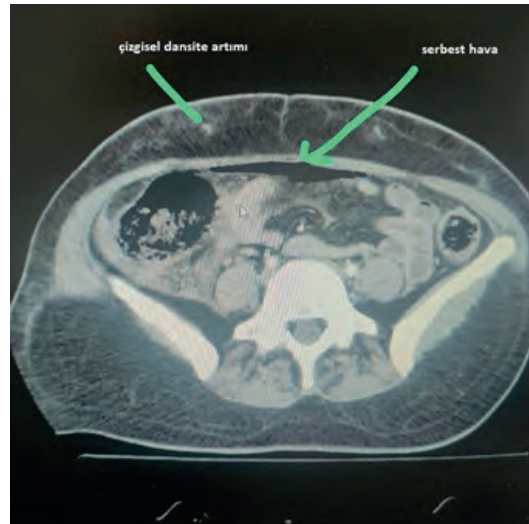
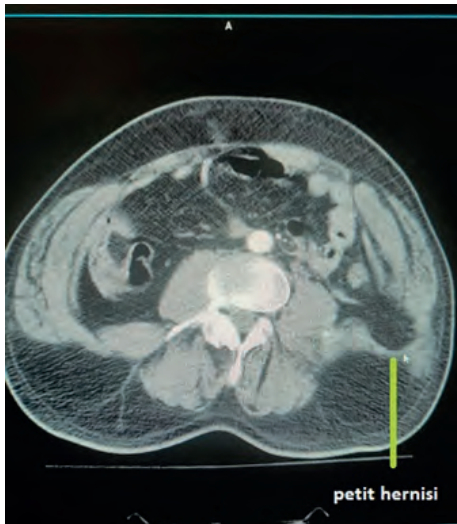
Olgu 1: 55 yaş, erkek hasta, araç içi trafik kazası nedeniyle acil servise getirilmiş. Emniyet kemeri takılı olduğunu ifade etmiş. Hipovolemik şokta olan hasta acil laparotomi yapıldı. Sigmoid kolon ortasından tam transeke olmuştu mezoda arteriyel kanama vardı. Hemostaz sağlanıp Hartman prosedürü uygulandı. Postoperatif 20. gününde şifa ile taburcu edildi.

Olgu 2: 55 yaşında kadın hasta, araç içi trafik kazası nedeniyle acil servise getirilmiş. Karın muayenesinde sağ alt kadranda cilt ve ciltaltı mesafede 7 cm lik yatay kesi alanı mevcut(emniyet kemerine bağlı?). Akut batın bulguları nedeniyle acil laparotomi yapıldı. İnce barsak perforasyonu nedeniyle segmenter ince barsak rezeksiyonu ve anastomoz yapıldı. Postoperatif 10. gününde şifa ile taburcu edildi.

Olgu 3: 44 yaşında kadın hasta araç içi trafik kazası nedeniyle acil servise getirilmiş. Emniyet kemeri takılı olduğunu ifade ediyor. Karın alt kadranda ciltte kuşak tarzında ekimoz vardı. Akut batın bulguları ve hipovolemik şok bulguları olan hastaya acil laparotomi yapıldı. İnce barsak tam kat transeke olması nedeniyle segmenter ince barsak rezeksiyonu ve anastomoz yapıldı. Postoperatif 9. Günde taburcu edildi.

Olgu 4: 42 yaşında erkek hasta, araç içi trafik kazası nedeniyle acil servise getirilmiş. Tibia kırığı nedeniyle ortopedi servisine yatan hastanın yatışının 2. Gününde, akut batın bulgularının ortaya çıkması nedeniyle acil laparotomi yapıldı. Sigmoid kolonda nekrotik alan ve perforasyon olduğu görüldü. Hartman prosedürü uygulandı. Postoperatif 15. gününde taburcu edildi.

Sonuç: Bu sunumun trafik kazalarına bağlı künt travmalarda, hekimlerin intestinal perforasyon ihtimaline karşı daha dikkatli davranması açısından faydalı olacağını düşünüyoruz. Ayrıca emniyet kemeri teknolojisinde ve ergonomisinde düzenleme yapılması için fikir verebileceği kanaatindeyiz.



SB 04 - Travmatik Dalak Laserasyonlarında Tedavi Yaklaşımı Nasıl Olmalı?

Seyit Murat Aydın¹; Saygın Altınır¹; Salih Tuncal¹; Recep Pekcici¹; Aziz Mutlu Barlas¹

¹SBÜ Ankara Eğitim ve Araştırma Hastanesi Genel Cerrahi Kliniği, Ankara, Türkiye

Amaç: Travma, acil splenektomi cerrahisinin en önemli nedenlerindedir. Künt ve penetran travmalarda karın içinde genellikle en çok etkilenen organlardan biri dalaktır. Son dönemlerde travmatik dalak laserasyonlarında nonoperatif tedavi ön plana çıksa da hemodinamik açıdan instabil olan hastalarda halen splenektomi ilk seçenektir. Travmatik dalak laserasyonu nedeniyle splenektomi yapılmış olan hastalarımızın verilerini analiz etmeyi amaçladık.

Gereç-Yöntem: Ocak 2018 – Mart 2023 tarihleri arasında travmatik dalak laserasyonu nedeniyle splenektomi yapılan hastalar retrospektif olarak incelendi. Hastaların demografik bilgileri, dalak yaralanması bilgileri, ameliyat bilgileri ve hastanede yatış süreleri hastane bilgi işlem sisteminden elde edildi. Nonoperatif yaklaşımla takip edilmiş dalak travmaları hastaları inceleme dışı bırakıldı.

Bulgular: Travmatik dalak laserasyonu nedeniyle 34 hastaya splenektomi yapıldı. 34 hastanın 23'ü erkek, 11'i kadın hastadan oluşmaktaydı. Hastaların yaş aralığı 21 ile 89 yaş arasında değişmekteydi. Dalak yaralanmalarının etyolojileri incelendiğinde 9 hasta trafik kazası sonrası, 3 hasta ateşli silah yaralanması, 7 hasta delici kesici alet yaralanması, 7 hasta yüksekte düşme sonrası, 1 hasta darp sonrası, 5 hasta intraoperatif laserasyona sekonder, 1 hasta perkütan girişim sonrası, 1 hasta travmaya sekonder splenik arter anevrizma rüptürü nedeniyle splenektomi yapıldığı görülmüştür. Hastaların takiplerinde delici kesici alet yaralanması olan 1 hasta kardiyak yaralanmanın eşlik etmesi nedeniyle, travmaya sekonder splenik arter anevrizma rüptürü olan 1 hasta postoperatif yoğun bakım takiplerinde toplam 2 hasta ex olmuştur. Diğer 32 hasta postoperatif dönemde şifa ile taburcu edilmişlerdir. Hastaların yatış süreleri incelendiğinde en uzun süreli yatış süresi olan grup ateşli silah yaralanması nedeniyle opere edilen hasta grubu olduğu görülmüştür.

Sonuç: Abdominal travma hastalarında özellikle künt batın travmalarında en çok etkilenen organ dalaktır. Dalığın fragil yapısı ve yerleşimi nedeniyle abdominal travma hastalarında yaralanma açısından riskli bir organdır. Yaptığımız çalışmada travmatik dalak laserasyonu nedeniyle splenektomi yapılan hastalarımızı inceledik. Özellikle ateşli silah yaralanması nedeniyle opere edilen yüksek enerjili travma hastalarının eşlik eden diğer yaralanmalarla beraber daha uzun süreli hastanede yatış süresinin olduğu görülmüştür.

SB 05 - Künt Batın Travması Sonrası Gelişen İzole İnce Bağırsak Perforasyonu: İki Olgu Sunumu ve Literatürün Gözden Geçirilmesi

Baran Demir¹; Mervan Kamar¹; Mehmet Tolga Kafadar¹; Abdullah Oğuz¹

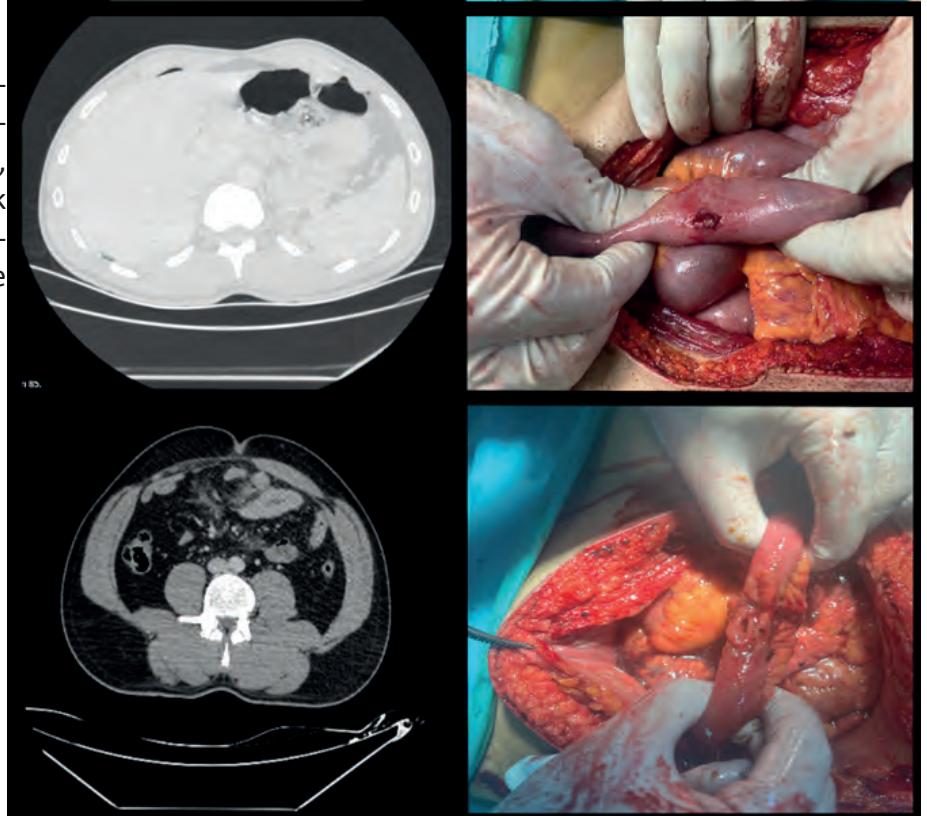
¹ Dicle Üniversitesi Tıp Fakültesi Genel Cerrahi Ad, Diyarbakır, Türkiye

Künt batın travmasına bağlı izole ince bağırsak oldukça nadir görülmekte olup mekanizması halen tartışmalıdır. Tanıda fizik muayeneye ek olarak kullanılan 3 yöntem mevcuttur. Bunlar tanısız peritoneal lavaj(DPL), FAST USG ve abdominal bilgisayarlı tomografidir(BT). Künt batın travmasında tanı için altın standart BT'dir.

Sunumumuzda izole ince bağırsak perforasyonu olan iki olguyu tartışıp bu konu ile ilgili literatürü gözden geçireceğiz. İlk olgumuz 24 yaşında erkek hasta at tepmesi nedeniyle acil servise başvurmuş. ADBG'de diyafram altında serbest hava ve abdomen BT'de karaciğer önünde serbest hava mevcuttu. Hasta lümenli organ perforasyonu nedeniyle acil operasyona alındı. Eksplorasyonda ileoçekal valden 30 cm proksimalde tam kat ince bağırsak yaralanması izlendi. Abdominal başka bir patoloji saptanmadı. Yaralanan ince bağırsak alanı primer olarak onarıma uygun görüldü. Yaralanma alanı iki kat üzerinden primer olarak onarıldı. Ameliyat komplikasyonsuz sonlandırıldı. Hastanın post operatif 2. günde gaz çıkışı oldu. Post operatif 3. günde orali açılan hasta 6. günde komplikasyonsuz bir şekilde taburcu edildi.

İkinci olgumuz araç içi trafik kazasında direksiyon çarpmasına bağlı izole ince bağırsak perforasyonu. Çekilen abdomen BT'de batın içi serbest hava yok ancak ince bağırsak mezosu kirli olarak izlendi. Pelviste minimal serbest mayi mevcuttu. Hasta akut batın nedeniyle acil cerrahiye alındı. Yapılan eksplorasyonda ince bağırsak 220. cm'de yanyana iki yerde tam kat ince bağırsak yaralanması mevcuttu. İnce bağırsak mezosunda iki yerde minimal yaralanma vardı. Hastaya rezeksiyon-anastomoz kararı alındı. Yaklaşık 7-8 cm ince bağırsak rezeksiyonu ve lineer stapler ile yanyana anastomoz yapıldı. Ameliyat komplikasyonsuz olarak sonlandırıldı. Hastanın post operatif 1. gün gaz çıkışı oldu. 3. günde orali açılan hasta 7. günde komplikasyonsuz bir şekilde taburcu edildi.

Sonuç olarak künt travmada ince bağırsak yaralanmasında tanıda ve cerrahi tedavide gecikme batın içi abse, sepsis ve mortalite de dahil olmak üzere ciddi durumlara neden olabilmektedir. Bu nedenle erken tanı ve tedavi oldukça önemlidir.



SB 07 - Künt Travmaya Bağlı Diyafram Yaralanmaları

Enes Sertkaya¹; Mert Gedik¹; Adnan Özpek¹; Fikret Ezberci¹

¹ Sağlık Bilimleri Üniversitesi Ümraniye Eğitim ve Araştırma Hastanesi, İstanbul, Türkiye

Amaç: Künt travmaya bağlı diyafram yaralanmaları az sıklıkta görülmektedir ve preoperatif tanısı bazı vakalarda zor olabilir. Klinikte hiçbir bulgusu olmayan hasta grubundan, hemodinamik instabilite ve kardiyak arreste kadar varan klinik bulgularla karşımıza çıkabilir. Bu çalışmada künt travmaya bağlı diyafram yaralanmalarını analiz etmeyi amaçladık.

Yöntem: Ocak 2009 ile Ağustos 2023 tarihleri arasında kliniğimizde tedavi ettiğimiz künt travmaya bağlı diyafram yaralanması bulunan hastalar prospektif veri tabanında retrospektif olarak incelendi. Hastalar yaş, cinsiyet, yaralanma mekanizması, Yaralanma Şiddet Derecesi (ISS), ek yaralanmalar, uygulanan ameliyat ve mortalite yönünden değerlendirildi.

Bulgular: Kliniğimizde künt travma nedeniyle yatırarak takip ve tedavi ettiğimiz 977 hastanın 11 (%1.12)'inde diyafram yaralanması bulunduğu belirlendi. Hastaların 10(%90.9)'u erkek 1(%9.1)'i kadın yaş ortalaması 32.8 idi. Hastaların 6(%54)'sı araç içi trafik kazası, 5 (%46)'i ezilme mekanizmasıyla yaralanmıştı. Hastaların 10(%90.9)'unda ek anatomik bölge yaralanması mevcut olup ortalama ISS değeri 36.8(16-57) olarak hesaplandı. Beş hasta (%45.4) hemodinamik instabilite nedeniyle hemen ameliyata alınırken, diğer 6 hasta bilgisayarlı tomografi(BT) incelemesi sonucunda diyafram hernisi tespit edilmesi veya peritonit gelişmesi üzerine ameliyat edildi. Hastaların 4'ünde instabil pelvis fraktürü, 1'inde masif hemotoraks, 1'inde grade 4 karaciğer yaralanması, 1'inde grade 5 karaciğer yaralanması, 1'inde vena cava inferior yaralanması, 1'inde jejunum yaralanması, 1'inde pankreatikoduodenal yaralanma, 1'inde mesane yaralanması ve 2'sinde Grade 3 dalak yaralanması mevcut idi. Hastaların 8'ine laparotomi, 3'üne torakotomi ile girişim uygulandı. On hastada sol, 1 hastada ise sağ diyafram yaralanması olduğu belirlendi. Tüm hastalara frenografi uygulandı. Hastaların 6(%54.6)'sı mortalite ile sonuçlandı. Mortalite ile sonuçlanan hastaların hepsi hemodinamik instabilite nedeniyle ameliyat edilen hastalardı.

Sonuç: Künt travmaya bağlı diyafram yaralanmaları genellikle yüksek enerjili travmalarla oluşmaktadır. Hastaların büyük kısmı hemodinamik instabilite nedeniyle ameliyata alınırken, bir kısmına da BT ile tanı konulmaktadır. Ek anatomik bölge ve organ yaralanmaları mortaliteyi artırmaktadır.

SB 08 - Künt Travmaya Bağlı Karaciğer Yaralanmaları

Enes Sertkaya¹; Mert Gedik¹; Adnan Özpek¹; Hüseyin Kerem Tolan¹

¹ Sağlık Bilimleri Üniversitesi Ümraniye Eğitim ve Araştırma Hastanesi, İstanbul, Türkiye

Amaç: Künt travmaya bağlı yaralanmalar genellikle multitravma şeklinde görülür ve multidisipliner tedavi yaklaşımı gerektirir. Günümüzde künt travmaya bağlı karaciğer yaralanmalarında non operatif takip ve tedavi daha çok sayıda hastada uygulanmakta ve başarılı sonuçlar alınmaktadır . Bu çalışmada künt travma nedeniyle karaciğer yaralanması olan hastalardaki takip ve tedavi sonuçlarımızı analiz etmeyi amaçladık.

Yöntem: Ocak 2015 ile Temmuz 2023 tarihleri arasında kliniğimize yatırarak tedavi ettiğimiz künt travmaya bağlı karaciğer yaralanması olan hastaları prospektif veri tabanında retrospektif olarak inceledik. Hastaların yaş, cinsiyet, yaralanma mekanizması, yaralanma bölgeleri, organ yaralanma derecesi, transfüzyon ihtiyacı, uygulanan tedavi yöntemi, Yaralanma Şiddet Derecesi (ISS) ve mortalite yönünden değerlendirildi.

Bulgular: Kliniğimizde künt travma nedeniyle yatırarak tedavi ettiğimiz 584 hastanın 97(%16.7)'sinde karaciğer yaralanması bulundu. Hastaların 76'sı(%78.4) erkek, 21'i(%21.6) kadın, yaş ortalaması 37.5 idi. Hastaların 18'i (%18.5) araç dışı trafik kazası, 17'si (%17.5) araç içi trafik kazası, 37'si yüksekten düşme (%38.1), 17'si motosiklet kazası (%17.5) ve 8'i diğer nedenlerle yaralanmıştı. Hastaların ortalama ISS skoru 18(16-57) idi. Hastaların 25'sinde Grade 1, 44'ünde Grade 2, 16'sında Grade 3, 8'inde Grade 4 ve 4'ünde Grade 5 karaciğer yaralanması mevcuttu. Bu hastaların 15(%15.4)'ine laparotomi uygulandı. Seksen iki hasta (%84.6) ise non operatif takip ve tedavi edilerek taburcu edildi. Hastaların 11'i(%11.3) mortaliteyle sonuçlandı. Bu hastaların hepsi laparotomi uygulanan hastalardı.

Sonuç: Künt travmaya bağlı karaciğer yaralanması en sık görülen abdominal solid organ yaralanmasıdır. Yüksek dereceli yaralanma bulunmasına rağmen hemodinamisi stabil tutulabilen hastalarda nonoperatif takip ve tedavi mümkündür.

SB 09 - Gülhane Eğitim ve Araştırma Hastanesi Kahramanmaraş Depremi Sonrası Klinik Deneyimlerimiz

Kübra Nur Doğru¹; Burak Uçaner¹; Oğuz Hançerlioğulları¹

¹ Gülhane Eğitim ve Araştırma Hastanesi, Ankara, Türkiye

Amaç: Türkiye depremlerden ciddi biçimde etkilenen ülkelerden biridir. 6 şubat 2023'te Kahramanmaraş merkezli büyük bir deprem meydana geldi ve toplamda 11 ili etkiledi. Bu deprem en az 50.000 ölüme ve 120.000'den fazla yaralanmaya neden oldu. Etkilenen illerde deprem nedeniyle bazı hastaneler yıkıldı ve depremden etkilenmeyen şehirlere hastalar ambulans ile sevk edildi. Bu çalışmada; Kahramanmaraş depremi sonrasında acil servise başvuran ve tarafımıza danışılan hastaları güncel literatür bilgileri eşliğinde sunmayı amaçladık.

Yöntem: Çalışmamızda; 6 Şubat 2023 ve 20 Şubat 2023 tarihleri arasında Gülhane Eğitim ve Araştırma Hastanesi Genel Cerrahi Kliniği tarafından değerlendirilen 33 depremzede hastanın verileri retrospektif olarak incelendi. Hastalara ait demografik bilgiler, başvuru şekli, başvuru tanıları, travma sonrası geçen süre, travma türü, fizik muayene bulguları ve biyokimyasal parametreler analiz edildi.

Bulgular: Tarafımıza danışılan 33 hastanın 4'ü hastane yatışı yapılarak tedavi edildi. Bu hastaların biri ameliyat edildi; diğer 3 hasta ise konservatif olarak takip edildi. Hastaların 19'u erkek (%57) 14'ü (%43) ise kadındı. Hastaların yaş ortalaması 44,6 idi. Danışılan hastaların 22'si ayakta, 11'i ise ambulans ile başvurdu. 33 hastanın; 25'i enkaz altında kalan hastalar iken, 8 hasta ise diğer travma türleri nedeniyle başvurdu. Yapılan fizik muayenede 28 hastada batın muayenesi doğaldı, hastaların 4'ünde batında hassasiyet ve 1'inde rebound bulgusu pozitif. Görüntüleme yöntemi olarak; 7 hastada ultrasonografi, 12 hastada bilgisayarlı tomografi; 14 hastada ise her iki görüntüleme yöntemi de kullanıldı. Hastaların enkaz altında kalma süresi ortalama 6 saattir. Görüntüleme sonucuna göre abdominal patoloji saptanan hasta sayısı 6, acil cerrahi girişim gerektiren hasta sayısı 1 idi.

Sonuç: Deprem, deprem kuşağında bulunan ülkemizin acı bir gerçeği olmakla birlikte, hem fiziki hem de sosyal travmaları hepimizde derin izler bırakmaktadır. Doğal afet travmaları multidisipliner yöntemlerle yönetilmeli, acilleri hakkında bilgi sahibi olunmalı ve hastaneler doğal afet hastalarını karşılayabilecek donanıma sahip olmalıdır.

SB 12 - Nadir Bir Acil Olgu: Depremzede Hastada Torsiyona Bağlı Rüptüre Olmuş Gezici Dalak

Tarık Recep Kantarcı¹; Abdullah Kut²; Yalın İşcan³; Yusuf Dumlupınar¹

¹ T.C. Sağlık Bakanlığı Sivas Numune Hastanesi, Sivas, Türkiye

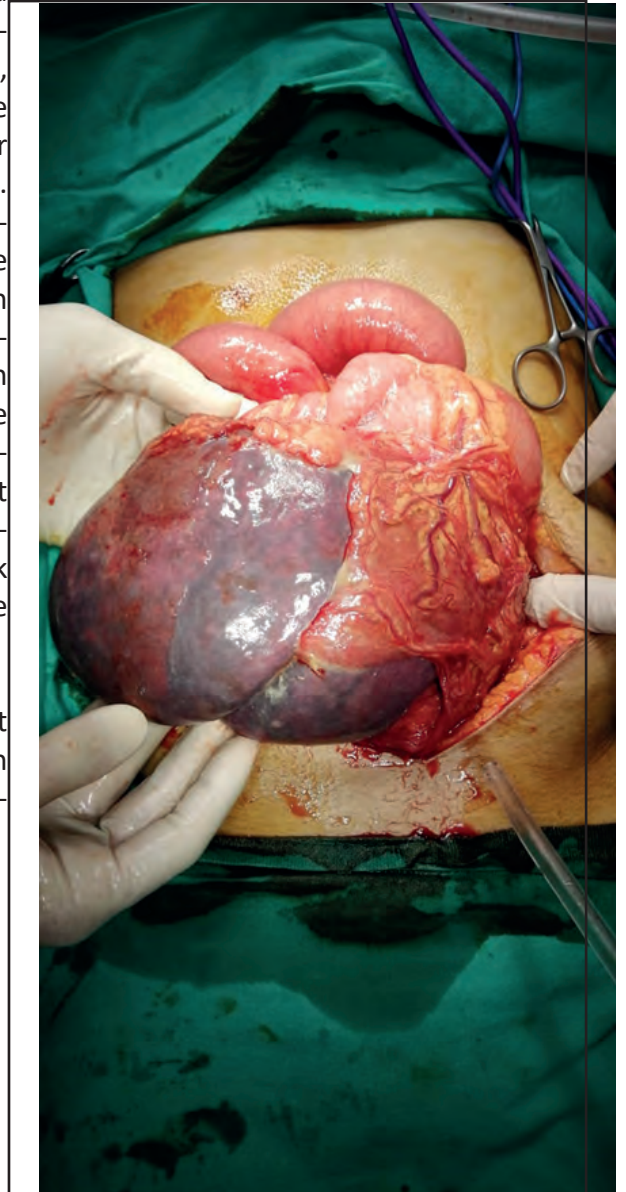
² Bezm-i Alem Vakıf Üniversitesi Tıp Fakültesi, Genel Cerrahi ABD, İstanbul, Türkiye

³ İstanbul Üniversitesi İstanbul Tıp Fakültesi, Genel Cerrahi ABD, İstanbul, Türkiye

Amaç: Gezici dalak, dalağın asıcı bağlarındaki eksiklik ya da bağların olmaması nedeniyle oluşan nadir rastlanan bir durumdur. Kadınlarda ve gençlerde daha sık görülmektedir. Dalak torsiyonu olduğunda venöz drenajın bozulması ile kapsüler rüptür ile batın içi kanama acil cerrahi girişim gerektirmektedir. Tüm splenektomi endikasyonlarının %0.25' ini oluşturur. Çalışmamızda acile akut batın semptomlarıyla başvuran, gezici dalağın torsiyonu ve buna bağlı dalak rüptürü gelişen hastadaki bulgularımızı sunmayı amaçladık.

Bulgular: Kahramanmaraş depreminde enkaz altından çıkarıldıktan sonra başlayan, iki gündür olan karın ağrısı nedeniyle acil servise başvuran 15 yaşındaki kadın hastanın gelişinde bilinci açık, tansiyonu normatansif, nabızı taşikardikti. Yapılan fizik muayenesinde sol alt kadranda kitle palpe edildi. Batında sol kadranda hassasiyet, defans vardı. Laboratuvar tetkiklerinde derin anemi, lökositoz, trombositoz ve CRP artışı tespit edildi. Batın tomografisinde sol alt kadranda pelvis yerleşimli, boyutları artmış, vasküler pedikülü çevresinde torsiyone olmuş gezici dalak görüldü. Batın içerisinde hemorajik mayi ile uyumlu olan dansite alanları saptandı. Acil şartlarda ameliyata alındı. Orta hat kesisi ile laparotomi yapıldı. Batın içindeki hematoma boşaltıldı. Dalağın asıcı bağlarının olmadığı görüldü. Sol alt kadranda dalak etrafındaki omental ve pertoneal yapışıklıklar giderildi. Dalağın hilusu etrafında torsiyone olduğu, boyutlarının ileri derecede arttığı ve medial kesiminde kapsülünde rüptür olduğu saptandı. Pediküler ligasyon sonrası splenektomi yapıldı. Ameliyat sonrası bir gün pediatrik yoğun bakım ünitesinde kalan hastanın takiplerinde kısa süreli parolitik ileus gelişti. Nazogastrik dekompresyon yapıldı. Hasta ameliyat sonrası 11. gününde şifa ile taburcu edildi.

Sonuç: Acil servise akut batın kliniği ile başvuran, sol alt kadranda kitle palpe edilen, özellikle çocuk ve genç kadın hastalarda gezici dalak ve buna bağlı komplikasyonlar ayırıcı tanıda dikkate alınmalıdır.



SB 13 - Splenik Arter Anevrizmalarında Endovasküler Tedavi ve Cerrahi

Fatih Yonar¹; Bahar Canbay Torun¹; Burak İlhan¹; İbrahim Fethi Azamat¹; Ali Fuat Kaan Gök¹; Mehmet Semih Çakır²; Fatih Ata Genç¹

¹ İstanbul Üniversitesi, İstanbul Tıp Fakültesi Genel Cerrahi ABD, İstanbul, Türkiye

² İstanbul Üniversitesi, İstanbul Tıp Fakültesi Radyoloji ABD, İstanbul, Türkiye

Amaç: Gerçek splenik arter anevrizması (SAA) nadir görülmesine rağmen, görüntüleme tekniklerindeki gelişmeler sayesinde daha sık karşımıza çıkmaktadır. Bu çalışmanın amacı kliniğimizde SAA tanısı alan hastalara tedavi yaklaşım stratejilerimizi sunmaktır.

Yöntemler: Üçüncü basamak bir üniversite hastanesinde 2012-2020 yılları arasında gerçek SAA tanısı alan 13 hastanın özellikleri, tedavi yaklaşımları ve komplikasyonları retrospektif olarak değerlendirildi.

Sonuçlar: Splenik arter anevrizması tanısı alan 13 hastanın yedisi erkek, altısı kadındı. Hastaların yaşları 27 ile 73 arasında değişmekteydi; ortalama yaş 49.8 ± 13.15 idi. Anevrizmaların çapları 17 mm ile 80 mm arasında idi ve ortalama çap $31,5 \pm 16$ mm idi. Yedi hasta endovasküler (EV) yöntemle tedavi edilirken, 2 hastaya EV tedavinin başarısız olması nedeniyle cerrahi planlandı, ancak hastalar cerrahi tedaviyi kabul etmeyerek takip altına alındı. Anevrizma boyutları büyük olan ve rüptür riski yüksek olan iki hastaya anevrizmektomi ve splenektomi yapıldı. Sigmoid kolon tümörü nedeniyle ameliyat edilen ve anevrizma boyutu 17 mm olan bir hasta ve daha önce torasik aort diseksiyonu nedeniyle ameliyat edilip anevrizma boyutu 18 mm olan bir hastanın konservatif olarak takip edilmesine karar verildi. Ameliyat edilen iki hastadan birinde pankreas fistülü gelişti ve perkütan drenaj ile tedavi edildi. Diğer 12 hastada takipleri sırasında herhangi bir komplikasyon gelişmedi.

Tartışma: Splenik arter anevrizması tedavisi bireysel olarak planlanmalıdır. Endovasküler tedavi yöntemleri hemodinamisi stabil olan 2 cm'den büyük anevrizmalarda elektif şartlarda ilk tedavi seçeneği olarak düşünülmelidir. Rüptüre SAA'larda, hemodinamik olarak stabil olmayan hastalarda ve komplike SAA'larda konvansiyonel açık cerrahi yaklaşım tercih edilmelidir.



SB 14 - Künt Karın Travmalı Hastalarda İçi Boş Organ Yaralanmalarının Sıklığı: Retrospektif Tek Merkezli Çalışma

Nesibe Emine Aktı¹; Leman Damla Ercan²; İrem Gider¹; Celal Caner Ercan¹; Mehmet İlhan¹; Ali Fuat Kaan Gök¹; Cemalettin Ertekin¹

¹ İstanbul Tıp Fakültesi, İstanbul, Türkiye

² Sultan Abdulhamid Han Eğitim ve Araştırma Hastanesi, İstanbul, Türkiye

Amaç: Künt karın travmalarında (KKT) penetran karın travmalarına göre içi boş organ yaralanması (İBOY) sıklığı daha az olarak bildirilmiştir. Bu çalışmanın amacı merkezimizde KKT nedeniyle yatırılan hastalardaki İBOY sıklığını ve yapılan girişimleri saptamaktır.

Metod: Kasım 2018 – Eylül 2023 tarihleri arasında KKT tanısı ile yatırılan 156 hastanın verileri retrospektif olarak değerlendirildi.

Bulgular: Çalışmaya dahil edilen 156 KKT hastasının 8 (%5,1)' inde içi boş organ yaralanması olduğu saptandı. 6 (%75) erkek ve 2 (%25) kadın hastanın ortanca yaşı 42 (7-72) olarak bulundu. Travma mekanizmaları; araç dışı trafik kazası (n:3, %38), araç içi trafik kazası (n:4, %50) ve kendi seviyesinden düşme (n:1, %12) olarak bulundu. 6 (%75) hastanın multitravma, 2 (%25) hastanın izole karın travması olduğu saptandı. 3 (%38) hastada jejunum, 3 (%38) hastada mesane, 2 hastada (%24) kolon yaralanması olduğu görüldü. Hastaların yedisi ameliyat edilirken, jejunumda intramural hematoma saptanan bir hasta konservatif olarak tedavi edildi ve takibi sırasında cerrahi gereksinimi oluşmadı. Ameliyat edilen hastalar arasında, eşlik eden ciddi kranial ve servikal travması olan 1 (%13) hastada mortalite görüldü. Atlanmış içi boş organ yaralanması nedeniyle geç dönemde cerrahi gereksinimi olan, morbidite veya mortalite gelişen hasta saptanmadı.

Sonuç: KKT'da İBOY ihtimali düşüktür. Ancak bu yaralanmalar göz ardı edilirse ve uygun şekilde tedavi edilmezse ciddi komplikasyonlara neden olabileceği akılda tutulmalıdır.

SB 16 - Penetran Travmalarda Endovasküler Tedaviyi Destekleyici Yaklaşımlar

Celal Caner Ercan¹; [Sahib Alizada](#)¹; Seyrek Sinan¹; Leman Damla Ercan²; Ali Fuat Kaan Gök²; Mehmet Semih Çakır¹; Arzu Armağan Poyanlı¹

¹ İstanbul Tıp Fakültesi Radyoloji Ana Bilim Dalı, İstanbul, Türkiye

² İstanbul Tıp Fakültesi Genel Cerrahi Dalı, İstanbul, Türkiye

Giriş ve Amaç: Travma hastalarında girişimsel radyolojinin uyguladığı endovasküler işlemler, tedavi stratejilerinde önemli bir yere sahiptir ve gün geçtikçe daha yaygın hale gelmektedir. Ancak, bazı karmaşık durumlarda endovasküler tedavi tek başına yeterli olmamakta ve ek müdahalelere ihtiyaç duyulmaktadır. Bu çalışma, endovasküler embolizasyonun başarısız olduğu iki hasta örneği üzerinden, perkütan Tisel Lyo enjeksiyonunun kullanımını incelemektedir.

Yöntem: Penetran travma sonucu hastanemize başvuran hastalarda, ilk adım olarak kontrastlı BT çekilmiş ve acil tedavi gerektiren arteriyel ektravazasyon ve kompleks arteriyovenöz fistül / psödoanevrizma formasyonları saptanmıştır. Ardından hastalar girişimsel radyoloji anjiyografi ünitesine yönlendirilmiş ve öncelikle ilgili arterlerin ve kollateral damarların coil (sarmal) embolizasyonu denemiştir. Ancak, birçok coil embolizasyon girişimine rağmen embolizasyon tam olarak sağlanamamıştır. Bu noktada ultrason ve skopi rehberliğinde, patolojik bölgeye doğrudan iğne ile ponksiyon yaparak Tisel Lyo enjeksiyonu uygulanmıştır.

Bulgular: Yetersiz embolizasyon sonrası uygulanan Tisel Lyo enjeksiyonu sonrasında, 2 vakada da tam embolizasyon sağlanmıştır. Erken ve geç dönemde yapılan kontrollerde kanama belirtileri gözlenmemiştir ve hastalar sağlıklı bir şekilde taburcu edilmiştir.

Tartışma ve Sonuç: Arteriyel kanaması bulunan hastalarda, genellikle ilk tercih edilen yöntem endovasküler embolizasyondur. Nadiren yetersiz kalabilen bu tedavi yöntemi morbidite ve mortalite artışına sebep olabilir, veya majör cerrahi girişimler gerektirebilir. Tisel Lyo, femoral ve brakial arter psödoanevrizmalarının tedavisinde etkili ve güvenilir bir yöntem olarak literatürde yer almaktadır [1]. Ancak acil kanamalardaki yeri ve kullanım alanı net değildir. Endovasküler yetersiz kaldığı kompleks ve sıradışı vakalarda Tisel Lyo'nun destekleyici olarak kullanılabilirdiğini gösteren bu çalışma, ileride yeni girişimsel radyolojik yaklaşımlar arasında yer alabilir. Ancak, bu alandaki daha fazla vakaların incelenmesi ve bu tedavi yaklaşımının daha geniş bir hasta popülasyonunda değerlendirilmesi gerekmektedir.



SB - 17 Yüksek Dereceli Künt Dalak Yaralanmalarında Tek Merkez Deneyimi

Feyyaz Demiryorgan¹; Mustafa Kaan Gençalp¹; Hüseyin Fahri Martlı¹; Mesut Tez¹; İşlek Eyüp Can¹

¹ Ankara Bilkent Şehir Hastanesi, Ankara, Türkiye

Giriş: Künt batın travmalarında en sık yaralanan organ dalaktır. Yüksek dereceli dalak travmaları American Association for the Surgery of Trauma (AAST)'ya göre evre III, IV ve V olarak belirlenmiştir. Bu çalışmada yüksek dereceli dalak travmalarının yönetiminde tek merkez deneyimini paylaşmak amaçlandı.

Yöntem: Ankara Bilkent Şehir Hastanesinde 2019-2023 yılları arasında yüksek dereceli künt batın travması tanısı alan 108 hasta retrospektif tarandı. Bunlardan 18 yaş altı, başka nedenlerle acil laparotomi yapılan veya gebe hastalar dışlandı. Çalışmaya dahil edilen hastalar AAST derecesine göre evre III, IV ve V olarak sınıflanıp konservatif, operatif ve operasyona konversiyon sıklıklarına bakıldı. Hemodinamisi anstabil olan hastalar acil operasyona alınırken, stabil olan hastalar yoğun bakım şartlarında takip edildi.

Bulgular: Çalışmanın sonuçlarına göre, hastaların 22 (%28)'i kadın, 86 (%72)'si erkektir. Ortalama yaş 35,42 (19-88)'dir. Görüntüleme sonuçlarına göre hastaların 39 (%36)'sı evre III, 36 (%33)'ü evre IV ve 33 (%31)'i evre V olarak sınıflandırılmıştır. Cerrahi tedavi evre III hastalar için 9 (%25) hasta, evre IV hastalar için 27 (%75) ve evre V hastalar için 33 (%100) olarak bulundu. Operasyona konverte olan yalnızca 1 evre IV hasta vardır, evre III hastalarda operasyona konversiyon yapılmadı. Mortalitetleri ise evre III hastalarda toplamda 1 (%2,5), evre IV hastalarda toplamda 1(%2,7) ve evre V hastalarda 11(%33) olarak bulundu.

Sonuç: Yüksek dereceli künt dalak travmaları merkezimizde büyük çoğunlukla cerrahi olarak tedavi edilmektedir. Literatürde her ne kadar anjiyoembolizasyon bir seçenek olarak değerlendirilse de yeterince faydası olup olmadığı tartışmalıdır. Grade V hastalar başvuru anında hemodinamik olarak anstabil kabul edilerek cerrahiye alınırken konservatif takip özellikle evre III ve sonrasında evre IV hastalarda yapılmaktadır. Yoğun bakım takibi, kan ve kan ürünlerinin zamanında temini ve anjiyoembolizasyon gibi yöntemlerin uygulanabilirliği konservatif takibi artıracaktır.

SB 18 - Yorgun Mermi Nedeniyle Yaralanan 2 Olguda Floroskopinin Kullanılması

Mehmet Zeki Öğüt¹; Tevfik Tolga Şahin²

¹ Şanlıurfa Ceylanpınar Devlet Hastanesi, Şanlıurfa, Türkiye

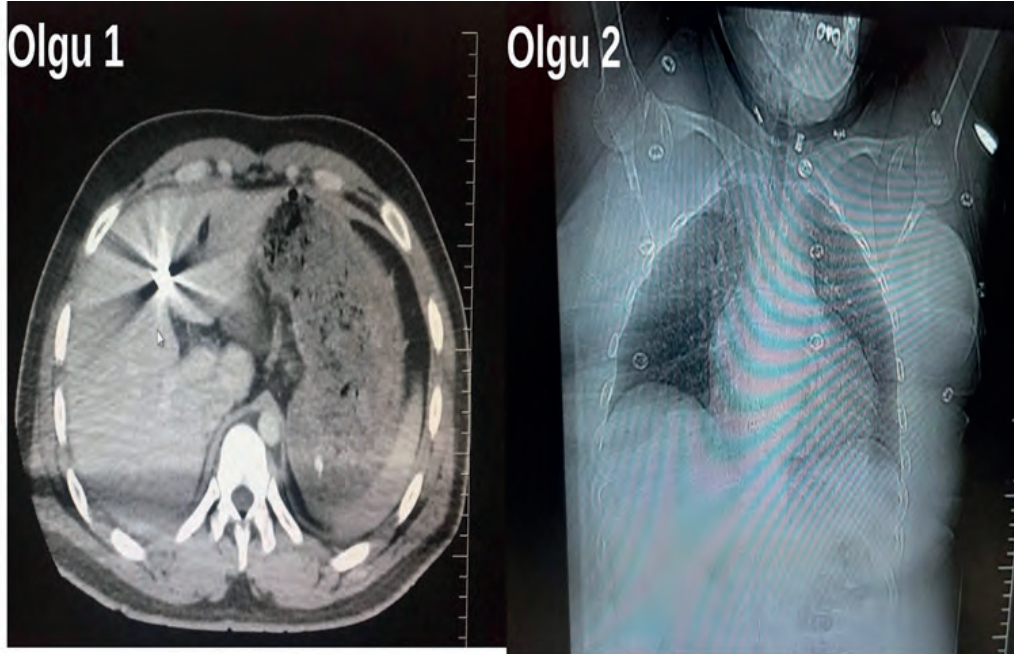
² İnönü Üniversitesi, Karaciğer Nakli Enstitüsü, Malatya, Türkiye

Giriş - Amaç: Ateşli silahlardan çıktıktan sonra serbest düşme hareketi yapan mermi çekirdeği yorgun mermi olarak tanımlanmaktadır. Yorgun merminin hızı, enerjisi, etkilediği organ ve dokular morbidite ve mortalite için belirleyici faktörlerdendir. Biri toraks bölgesinden isabet ederek karaciğerde laserasyona neden olan, diğeri aksiller bölgede hasar oluşturan 2 yorgun mermi yaralanması olgusunun sunulması amaçlandı.

Olgu 1: 28 yaşında erkek hasta ateşli silah kullanılarak yapılan kutlama sonrasında gelişen yaralanma nedeniyle acil servise getirildi. Yapılan değerlendirme sonrasında torakal bölgeden giriş deliği görüldü. Toraks bilgisayar tomografisinde(BT) patolojik bulgu saptanmamasına rağmen batın BT kesitlerinde mermi çekirdeği ile uyumlu yabancı cismin karaciğer segment 4 te olduğu görüldü. Vitalleri unstable olan hasta acil cerrahiye alındı. Laparotomide perihepatik hemorajik mayi, karaciğerin segment 4'te laserasyon, karaciğerin içine sapan mermi dışında batında başka patolojik bulgu saptanmadı. Kolesistektomi sonrası safra kesesi yatağından karaciğer parankimine girildi. Mermi çekirdeğinin lokalizasyonu floroskopi yardımıyla tespit edilerek karaciğerden çıkarıldı. Karaciğerdeki laserasyon alanına hemostatik ürünler yerleştirilerek primer suture edildi. Diyafragmada onarım gerektirecek yaralanma saptanmadı. Postoperatif dönemi cerrahi olarak sorunsuzdu. Hastanın antibiyoterapisine devam edildiği için yatışının 13. gününde şifa ile taburcu edildi.

Olgu 2: 46 yaşında kadın hasta evinde otururken sol aksiller bölgeye yorgun mermi isabet etmesi nedeniyle elektif şartlarda cerrahiye alındı. Sedoanaljezi uygulanarak floroskopi yardımıyla mermiye ulaşıldı. Merminin çevresindeki yoğun pürülan mayi drene edildi. Drenaja izin verecek şekilde cilt katları suture edildi. Postoperatif dönemi sorunsuzdu.

Tartışma - Sonuç: Yorgun mermi ile yaralanma özellikle ateşli silahların kullanıldığı kutlamalarda ve savaş bölgelerinde görülebilen bir durumdur. İlk olguda toraks bölgesinden isabet eden mermi diyafragmada majör bir yaralanma yapmadan karaciğere ulaşmıştı. Yorgun merminin isabet yeri ile etkilenen bölge arasındaki farklılıklarına dikkat edilmelidir. Acil durumlarda karaciğerdeki yabancı cisimlere ulaşmak için floroskopinin önemi akılda tutulmalıdır. Aksiller bölge gibi majör vasküler yapıların olduğu bölgelerde floroskopi ile mermi rahat görüldüğü için yön tayini yapılabilir. Eksplorasyon yapılması gereken travma hastalarında imkanlar dahilinde organ ve dokulardaki hasar değerlendirilmelidir.



SB 19 - Enteroatmosferik Fistülde Yeni İzolasyon Tekniği

Seracettin Eğin¹; Mustafa Ayvazoğlu¹; Metin Mustafa Bildirici¹; Mehmet Sedat Feyizoğlu¹; Semih Hot¹; Berk Gökçek¹

¹ *İstanbul Prof. Dr. Cemil Taşçıoğlu Şehir Hastanesi, Genel Cerrahi Kliniği, İstanbul, Türkiye*

Amaç: Björck 4 açık karın (AK) hastalarında enteroatmosferik fistülü (EAF) kontrol etmek için negatif basınç tedavisi (NBT) ile birlikte kullanılan “penros drenin EAF mukozasına dikilmesiyle fistül izolasyonu” (PDEMFİ) adı verilen yöntemi uyguladığımız ve stoma ile taburcu ettiğimiz 6 hastayı sunmayı amaçladık.

Yöntem: Uygulamaların tamamı anestezisiz, steril koşullarda, sırtüstü pozisyonda yapıldı. EAF'nin getirici ve götürücü ağızları belirlendi ve en proksimalde bulunan, bağırsak sıvısının geldiği EAF ağızı belirlendi. Birden fazla EAF varsa, foley kateter aracılığıyla fistül içerisine salin verilerek EAF'nin bu açıklıkları arasındaki bağlantılar ortaya çıkarıldı. En proksimal yerleşimli EAF'nin ağızı incelendi ve penros dren EAF ağzının mukozasına çepeçevre 6/0 PDS ile dikildi. EAF ağzına penros dren dikerek küçük bir havuz oluşturulduktan sonra havuza salin verilerek sızıntı testi yapıldı. Distaldeki fistüllerin ağızları dokuya zarar vermeden dikişlerle kapatıldı. Havuz hariç AK yarasının her yerine furosos emdirilmiş gazlı bezler yerleştirildi. NPT sünger AK yarasına göre kesildi ve sünger üzerinde havuza uygun bir açıklık oluşturuldu. Sünger AK yarasının üzerine yerleştirildi ve penros drene dikildi. Sünger dreple yapıştırılıp -75mmHg basınçla sürekli formda NBT uygulandı. Havuzun ağızı üzerinden drep kesilerek açıldı. Halka macunu yardımıyla AK yarısından ve süngerinden izole edildi. İşlem sonunda EAF stomaya dönüştürüldü. Geniş ağızlı stoma torbası yapıştırılarak işlem tamamlandı.

Bulgular: Dördü kadın toplam altı hastanın hepsinde EAF'nin PDEMFİ tarafından kontrolü sağlandı. Altısı için PDEMFİ uygulaması 58 kez gerçekleştirildi. Ortalama yaş 65(41-89), ortalama BMI 24(21-28) idi. EAF'nin anatomik yerleşimi hepsinde ince bağırsaklı. Hastanede ortalama kalış 69(37-90) gündü. Yalnız bir hasta yoğun bakımda 2 gün kaldı. PDEMFİ uygulamalarının ortalama sayısı 9.6(3-12) idi. Hastaların tamamı stoma ile hastaneden taburcu edildi. İki sonradan yatırılarak rezeksiyon anastomozla kapatıldı, ikisi ilk ameliyat olduğu merkeze gönderildi, ikisi önceki yandaş hastalıklarından kaynaklı olarak takip periyodunda kaybedildi.

Sonuç: PDEMFİ, karmaşık vakalarda bile Björck 4 AK hastalarında EAF'nin kontrolünde güvenle kullanılabilir.

SB 20 - Oral Alımı Olmayan Hastalarda Rektal Metimazol ile Tiroid Fonksiyon Testlerinin Düzenlenmesi

Atahan Özdemir¹; Leman Damla Ercan²; Ahmet Yalın İscan¹; Mehmet İlhan¹

¹ İstanbul Üniversitesi - İstanbul Tıp Fakültesi, İstanbul, Türkiye

² İstanbul Sultan Abdülhamid Han Eğitim ve Araştırma Hastanesi, İstanbul, Türkiye

Giriş: Ötiroid olmayan hastaların anesteziye uygun hale gelmesi için oral formda ilaçlar kullanılmakta ve tedavi sonrası ameliyatları planlanmaktadır. Oral alımı olmayan ve ya emilim problemi olan hastalarda oral form yerine metimazol'un rektal formu ile hastalar ötiroid duruma getirilebilir.

Amaç: Bu çalışmanın amacı oral alımı olmayan hastaların ameliyat öncesi tiroid fonksiyonlarını düzenlemek için kullanılan rektal metimazolün etkinliğini ortaya koymaktır.

Gereç ve Yöntem: Kurumumuz Travma ve Acil Cerrahi servisinde son 6 ayda oral alım problemi nedeniyle yatan ve cerrahi planlanan iki hastanın kayıtları geriye dönük olarak incelendi. Rektal metimazol sonrası tiroid fonksiyon testlerinin seviyelerindeki değişim değerlendirildi.

Bulgular: Birinci olgu; distal özofagus tümörü nedeni ile neoadjuvan kemoradyoterapi yapılan , tedavi sırasında gelişen darlık nedeni ile oral alımı bozulan 64 yaşında kadın hastaya cerrahi gastrostomi açılması planlandı. Tirotoksikoz nedeni ile 2019 yılından beri thyromazol kullanmakta olan hastanın oral alım bozukluğu nedeni ile hipertiroidi tablosunda olduğu saptanarak rektal metimazol tedavisi başlandı, 5 günlük tedavi sonrası tiroid fonksiyon testleri cerrahi yapılabilecek düzeye gelen hastaya cerrahi gastrostomi açıldı. İkinci olgu; peptik ülser perforasyonu nedeniyle 3 yıl önce ameliyat edilen, tedavi uyumsuzluğu nedeni ile ülserle bağlı mide çıkış obstrüksiyonu saptanan hastaya gastroenterostomi yapılması planlandı. Eş zamanlı Graves tanısı olan hastanın oral alım yetersizliği nedeni ile hipertiroidi tablosunda olduğu saptanarak rektal metimazol tedavisi başlandı. Aferez ve 21 günlük rektal metimazol tedavisi sonrası bilateral total tiroidektomi ile eş zamanlı gastrojejunostomi yapıldı.

Sonuçlar: Oral alımı olmayan hastalarda rektal kullanım ameliyata uygun olmayan tiroid fonksiyon testlerini düzelterek hastaların yatış süresini ve gelişebilecek olası morbiditelerini azaltır.



SB 21 - Açık ve Kapalı Yanık Yara Pansuman Uygulamalarının Doku Kültürü Örneklemesi İle Karşılaştırılması

Salih Tuncal¹; Saygın Altınır¹; Ender Ergüder¹; Ahmet Çağrı Büyükkasap²; Rifat Kuşabbi¹; Yılmaz Ünal¹;
Mevlüt Recep Pekcici¹

¹ Ankara Eğitim ve Araştırma Hastanesi Genel Cerrahi Kliniği, Ankara, Türkiye

² Gazi Üniversitesi Tıp Fakültesi Hastanesi Genel Cerrahi AD., Ankara, Türkiye

Amaç: Sekonder enfeksiyonlar yanık hastalarında önde gelen ölüm nedenlerinden biridir. Bu çalışmanın amacı açık ve kapalı yanık pansumanlarının sekonder enfeksiyon gelişimi üzerine etkilerini değerlendirmektir.

Yöntemler: Aralık 2022 ile Ocak 2023 tarihleri arasında hastanemiz yanık ünitesine başvuran yaşları 18 ile 65 arasında değişen 56 hastanın yanık bölgelerinden başvuru anında, 3. ve 7. günlerde doku kültürü alındı. Hastaların demografik özelliklerinin etkisi, yanık yarasının özellikleri, pansuman şekli ve yara enfeksiyonu gelişimine karşı yanık yarasına uygulanan ilk müdahale stratejileri değerlendirildi.

Bulgular: Açık ve kapalı pansuman yapılan gruplar arasında yara kültüründe üreme açısından istatistiksel olarak anlamlı bir fark yoktu ($P>0,05$). Yanık sonrası ilk müdahalede yaraları ılık su ile temizlenenler ile yarası temizlenmeyenler arasında kültür pozitifliği açısından gruplar arasında istatistiksel olarak anlamlı fark bulundu ($P=0,019$).

Sonuç: Hastaya ait değişkenlerin yara enfeksiyonu gelişimindeki temel etkileri bilinmesine rağmen yanık yarasına uygun ve başarılı ilk müdahalenin de oldukça önemli olduğu görülmüştür.

SB 23 - Yüzün Majör ve Komplike Yumuşak Doku Yaralanmalarına Acil Yaklaşım

Ertuğrul Karanfil¹; Metin Görgü¹; Süleyman Mert Kılıç¹

¹ Abant İzzet Baysal Üniversitesi Tıp Fakültesi Plastik Rekonstrüktif ve Estetik Cerrahi Anabilim Dalı, Bolu, Türkiye

Acil servise başvuran majör yüz yaralanmaları; genellikle yüzün farklı bölgelerini etkileyen, yüzdeki yumuşak dokuların yaralanması ve bazen yüz kemiklerinin kırıklarının eşlik ettiği, derin ve komşu yüz yapılarında zedelemeye sebep olan travmalardır. Yüzün majör yumuşak doku yaralanmaları acil servislerde karşılaşıldığında önemli bir problemdir. Etiyolojide; trafik kazaları, iş kazaları, düşmeler, şiddet olayları, ateşli silah yaralanmaları, doğal afetler, tarım ve hayvancılık kazaları, hayvan saldırıları sayılabilir. Bu yaralanmalar, yaş, cinsiyet ve coğrafi bölgelere bağlı olarak değişkenlik göstermekle birlikte, tıbbi acil servislere başvuran travma hastalarının önemli bir bölümünü oluşturur.

Acil servise başvuran yüzün majör yumuşak doku yaralanmaları abrazyonlar, laserasyonlar, avülsiyonlar, doku kaybının eşlik ettiği yaralanmaların dışında kompleks yaralanmalarda yüzün önemli damar, sinir, kas yapıları, tükürük bezi ve kanalları, dil, hatta göz ve kulak gibi organ yaralanmaları ile karşılaşılmaktadır. Kompleks yaralanmalarda multidisipliner acil yaklaşım gereklidir. Yüzün zengin kanlanması acil müdahale gerektiren ciddi kanamalara neden olabilir. Tam kat kesilerde mukozaya, deri ve aradaki yapıların ayrı ayrı tamir edilmesi gerekir. Yüz yaralanmalarının fiziksel problemleri psikolojik ve sosyal etkilere neden olabilmektedir. Hastalar, yüzlerindeki değişiklikler nedeniyle özgüven kaybı yaşayabilirler ve bu durum, sosyal ilişkileri ve ruh sağlığını olumsuz etkileyebilir. Ayrıca tedavi süreci uzun ve zorlu olabilir, hastaların yaşam kalitesini önemli ölçüde etkileyebilir.

Plastik ve Rekonstrüktif Cerrahi'nin acil girişimini gerektiren, yüzde majör yumuşak doku yaralanması olan hastalara Acil Servislerde yapılacak ilk yaklaşım, tanı ve tedavi yöntemleri, potansiyel komplikasyonlar ve bunların önlenmesi için dikkat edilmesi gereken noktaları ve fasyal sinirin komplike yaralanmalarını içeren hastalara cerrahi yaklaşımı ve klinik serimizi sunuyoruz.



SB 25 - Acil Ameliyat Edilen Evre II ve III Kolon Kanseri Hastalarının Tedavi Sonuçlarının Değerlendirilmesi: Tek Merkez Deneyimi

Murat Akalin¹; K. Erdiñç Kamer²; Ozan Barış Namdarođlu²; Gülberk Uslu²

¹ Göle Devlet Hastanesi, Ardahan, Türkiye

² Tepecik S.U.A.M, İzmir, Türkiye

Giriş: Kolorektal kanserler, gastrointestinal kanserler içinde 3. sıklıktaki kanser tipidir. Metastatik kolorektal kanserli hastaların öncesinde hiçbir semptom saptanmadan, obstrüksiyon, perforasyon ya da kanama gibi bulgular ile acil servislere başvuruđu bilinmektedir. Bu durumda ameliyat edilen hastalarda mortalite ve morbidite oranları oldukça yüksek olabilmektedir. Bu çalışmada, acil ameliyat edilen metastatik olmayan kolon kanserli hastaların, ameliyat öncesi bulguları ile ameliyat sonrası sonuçlarını irdelemeyi amaçladık.

Gereç - Yöntem: Kliniğimizde 2011-2017 yılları arasında kolon kanseri nedeniyle acil ameliyat edilen metastatik olmayan kolon kanserli 78 hasta retrospektif olarak değerlendirildi. Hastaların yaş, cinsiyet, vücut kitle endeks değeri, prognostik nutrisyon endeks değeri, tümör yerleşim yerleri, hastalık evreleri, stoma oranları, reoperasyon oranları, yara yeri enfeksiyon gelişme oranları, yoğun bakım yatış süreleri, toplam hastane yatış süreleri ve 5 yıllık sağkalım süreleri irdelendi.

Bulgular: Belirtilen kriterlere uygun 78 hastamızın 53'ü erkek (%68), 25'i kadın (%32) olup yaş ortalaması 64,2 (28-96) yıl olarak hesaplandı. VKİ median değeri 25,39 (17-36) olarak normal aralıkta bulundu. PNI median değeri 45 (22-54,6) olarak saptandı. Tümör yerleşim yerleri incelendiğinde 21'i (%27) sağ kolon yerleşimli, 46'sı (%59) sol kolon ve 11'i (%14) sigmoid-rektosigmoid bölgedeydi. Tümör evreleri evre II ve evre III olarak 39'ar hasta ile %50 oranda benzerdi. Acil opere edilen hastaların 47'sine (%60) stoma açılmıştı. Postoperatif dönemde hastaların 26'sında (%34) yara yeri enfeksiyonu gelişmişti. Postoperatif yoğun bakım yatış süreleri incelendiğinde yoğun bakım yatış süresi ortalama 2,43 gün (0-16) olarak, yatış süresi ortalama 11,39 gün (1-40) olarak hesaplandı. Postoperatif erken dönemde 8 hastada exitus gerçekleşmiş olup %10 mortalite oranıyla literatüre göre yüksek bulundu. Hastaların 5 yıllık sağkalımları incelendiğinde ortalama yaşam süresi 39 ay olarak bulundu.

Sonuç: Kolon kanserinde hastalığın evresi prognozun belirlenmesinde en önemli faktörlerden olmakla birlikte operasyonun acil olarak yapılması bu hastalarda postoperatif süreci ve prognozu olumsuz etkilemektedir. Çalışmamızda metastatik olmayan hastalarda acil operasyonun postoperatif mortalite, komplikasyonlar ve sağkalım üzerinde olumsuz etkileri gösterilmiştir.

SB 26 - Tıkayıcı Kolon Tümörü Nedeniyle Acil Rezeksiyon veya Diversiyon Yapılan Hastalarda Mortalite ve Morbiditenin Değerlendirilmesi -Tek Merkez Deneyimi

Kadir Çorbacı^{1,2}; Doğan Erdoğan¹; Aytaç Selman¹; Emre Berat Akçay¹

¹ Sbü Haydarpaşa Numune Eah, İstanbul, Türkiye

² Osmaneli Mustafa Selahattin Çetintaş Devlet Hastanesi, Bilecik, Türkiye

Amaç: Kliniğimizde tıkayıcı kolon tümörü nedeniyle opere edilen hastaların yönetimini ve mortalite, morbidite ve hastanede yatış sürelerimizi literatür ile kıyaslayarak klinik deneyimimizi görüşlerinize sunmayı amaçladık.

Yöntem: Ocak 2017 -Mart 2023 tarihleri arasında Haydarpaşa Numune EAH acil cerrahi kliniğine başvurup opere edilen hastalar çalışmaya eklendi. Obstrüksiyon sebepli operasyon yapılan patoloji sonucu tümör gelmeyen hastalar çalışma dışı bırakıldı. Çalışmaya toplam 174 hasta dahil edildi. Bu hastalar mortalite, yatış süresi, takip süresi değerlendirildi.

Bulgular: Rezeksiyon yapılan hasta sayısı 156, diversiyon yapılan hasta sayısı 18 idi. Rezeksiyon yapılan grupta 14 hasta, diversiyon yapılan grupta 2 hasta mortal seyretmiş idi. İki grubun mortalite oranları arasında anlamlı fark saptanmadı. ($p>0,05$) Toplam mortalite oranımız % 9.2 idi. Hastaların yatış süreleri arasında anlamlı bir fark saptanmadı. ($p>0,05$) Clavien Dindo sınıflamasına göre komplikasyonlar değerlendirildiğinde sınıf 3b komplikasyon görülen hasta sayısı rezeksiyon yapılan grupta 2 , diversiyon yapılan grupta 1 hastaydı. Sınıf 4a komplikasyon görülen hasta sayısı rezeksiyon yapılan grupta 27 , diversiyon yapılan grupta 6 idi. Sınıf 4b komplikasyon görülen hasta sayısı rezeksiyon yapılan grupta 18 iken ,diversiyon yapılan grupta hiç sınıf 4b komplikasyon görülmedi.

Sepsis varlığında cerrahi düşünülmelidir. Cerrahide en önemli hususlar; dokunun kıvamı, divertikül bölgesi ve enflamasyondur [Resim 2].

Sonuç: Obstrükte kolon tümörü nedeniyle acile başvuran hastalarda tedavi planlanırken hastanın genel durumu, postoperatif bakım şartları ve cerrahın deneyimi önemlidir. Her genel cerrah kendisini bu hasta grubuna karşı en doğru yöntemi seçecek şekilde hazırlamalıdır.



SB 27 - Sigmoid Kolon Hastalıklarında Acil Cerrahi Tecrübemiz

Ahmet Ali Aktaş¹; Ercüment Gürlüler¹; Tuncay Yılmazlar¹; Özgen Işık¹

¹ Bursa Uludağ Üniversitesi Tıp Fakültesi, Genel Cerrahi Ana Bilim Dalı, Bursa, Türkiye

Amaç: Sigmoid kolon hastalıklarına bağlı acil cerrahi prosedürler sıklıkla uygulanmaktadır. Hastaya bağlı faktörler ve cerrahin tercihinine göre farklı cerrahi rezeksiyon ve stoma tipleri uygulanabilmektedir. Bu çalışmada kliniğimizin acil sigmoid kolon cerrahisindeki uygulamaları incelenmiş, hastaların stoma varlığı açısından güncel durumları sorgulanmıştır.

Yöntem: Ocak 2018 ile Ocak 2023 tarihleri arasında kliniğimizde sigmoid kolon hastalıkları nedeniyle acil ameliyat edilmiş tüm hastalar çalışmaya dahil edildi. Hastaların karakteristik özellikleri, cerrahi prosedüre ait özellikler, postoperatif döneme dair veriler retrospektif olarak derlendi. Stoma varlığına göre olgular uç stoma ve diğer stomalar olmak üzere iki grup oluşturularak karşılaştırıldı.

Bulgular: Ortalama yaşı $71,07 \pm 15,51$ olan 70 hasta çalışmaya dahil edildi. Olguların çoğunluğu (%51,42) erkekti. Hastaların %47,14'ü tümör nedeniyle ameliyat edilirken bunu %17,14 ile divertikülit izlemekteydi. Acil operasyon endikasyonu hastaların yarısında perforasyon, %48,57'sinde obstrüksiyon ve %1,43'ünde kanamaydı. En çok tercih edilen yöntem rezeksiyon ve uç stoma oluşturulması (%72,85) en az tercih edilen yöntem rezeksiyon anastomozdu (%2,85). Stoma kapatılma oranı uç stomalı hastalarda (ileostomi/ kolostomi) %15,69, diğer stoma tiplerindeyse (saptırıcı/ çifte tüfek namlulu stoma) %60 olarak saptandı ($p=0,0006$).

Sonuç: Kliniğimizde acil sigmoid kolon hastalıklarının cerrahi tedavisinde rezeksiyon sonrası uç stoma oluşturulmasının sıkça tercih edildiği görülmektedir. Beklendiği gibi, uç stomalı hastalarda stoma kapatılmama sıklığı saptırıcı ve çifte tüfek namlulu stomalara göre oldukça fazladır. Uygun hastalarda rezeksiyon ve anastomoz ile saptırıcı stoma veya rezeksiyon ve çifte tüfek namlulu stoma oluşturulması kalıcı stoma sıklığını azaltmak açısından faydalı olabilir.

SB 28 - Sleeve Gastrektomide Anaztomoz Kaçaklarının Tespit ve Yönetiminde Farklı Parametreler

Umut Tüysüz¹

¹ Hamidiye Etfal Eğitim Ve Araştırma Hastanesi, İstanbul, Türkiye

Amaç: Bariatrik cerrahi dünyada son zamanlarda hızlı şekilde artan bir cerrahi prosedürdür. Postoperatif periyotta en ciddi ve sık komplikasyon anaztomoz kaçağıdır.

Gereç ve Yöntem: Merkezimizde 2007-2020 arasında 1505 hastaya sleeve gastrektomi prosedürü uygulandı. Demografik karakterler ile crp ,prokalsitonin,hastane kalış süresi,operasyon süresi,hastaneye tekrar başvuru parametreleri incelendi.

Bulgular: 31 hastada kaçak tespit edildi. 21k ,10e idi. %87 BMI<50 idi. 25 hastada kaçak ilk 10 günde gözle-nirken hepsine bariatrik stant uygulandı. 6 hastada geç periyotta kaçak tespit edildi. stent+perkütan drenaj uygulandı. Bunlardan 4 hastaya sonradan laparoskopik drenaj yapıldı. 2 hastaya ise açık cerrahi+drenaj uygulandı.

Sonuç: Çalışmamızda kaçak olanların %20 de kaçak Antrum bölgesinde idi.%5 i kaçaktan sonra hastaneye başvurdu. Erken tanı ve müdahale çok önemli. Tanısal metodlar yetersiz ise tanısal laparaskopi yapılmalı.erken dönemde(3 gün) yüksek crp ve prokalsitonin değerleri önemli.



SB 32 - Kolorektal Yaralanmalarda Cerrahi Tedavi Seçenekleri: Tek Merkezli Retrospektif Çalışmamız

Tarık Emre Yılmaz¹; Ahmet Başkent¹; Koray Şen¹; Hasan Fehmi Küçük¹

¹ İstanbul Dr. Lütfi Kırdar Kartal Şehir Hastanesi, İstanbul, Türkiye

Amaç: Kolorektal yaralanmalar, intraabdominal yaralanmalar arasında tedavi yönetimi tartışmalı olan yaralanmalardandır. Yara yeri enfeksiyonu, intrabdominal abse, anastomoz ayrışması gibi komplikasyonları nedeniyle yönetimi zordur. Hastanın yaşı, yaralanmanın tipi, yaralanmanın üzerinden geçen zaman ve kan kaybı miktarı ile hastanın hemodinamisi tedavi planımızı etkilemektedir. Bu nedenlerle penetran ve künt batın travması geçirmiş olan ve operasyona alınan kolorektal yaralanması nedeniyle işlem uygulanan hastalardaki deneyimlerimizi sunmayı planladık.

Yöntem: Ocak 2018 ve Ocak 2022 tarihleri arasında acil servis başvurusu olan künt batın travması (KBT) ve batın bölgesine yönelik delici - kesici alet yaralanması (DKAY), ateşli silah yaralanması (ASY) olan hastalar retrospektif olarak değerlendirildi. Yaş, cinsiyet, yaralanma tipi, hastanın genel durumu, operasyon öncesi görüntüleme yapılıp yapılmadığı, operasyonun süresi, ek organ yaralanması olup olmadığı, hastanede yatış süresi ve morbidite - mortalite değerlendirildi. Çalışmamız hastanemiz etik kurulundan 2022/514/219/4 karar numarası ile 09.02.2022 tarihinde onay almıştır.

Bulgular: Toplam 25 hasta tespit edildi. 12 hasta DKAY nedenli, 8 hasta ASY nedenli 5 hasta KBT nedenli opere edildi. 1 hastada çekum, 2 hastada çıkan kolon, 11 hastada transvers kolon, 1 hastada inen kolon, 3 hastada sigmoid kolon, 2 hastada sigmoid kolon + üst rektum, 5 hastada rektum yaralanması mevcuttu. 13 hastaya primer onarım yapıldı. 5 hastaya rezeksiyon + anastomoz yapıldı. 5 hastaya primer onarım + sapıtıcı ostomi veya rezeksiyon + anastomoz + sapıtıcı ostomi uygulandı. 2 hastaya ise ostomi (+/- rezeksiyon) uygulandı. Hastalar için 'colon injury severity score' ve 'penetrating abdominal trauma index' hesaplaması yapıldı.

Sonuç: Kolorektal yaralanmanın tedavi yöntemi birçok farklı duruma göre değişiklik gösterebilir. Primer onarım / rezeksiyon anastomoz hastalarda düşük morbidite ve mortalite ile uygulanabilir ancak bazı hastalar fekal diversiyondan fayda görecektir bu nedenle ostominin de akılda tutulması gerekmektedir. Hastanın genel durumu göz önünde bulundurularak cerrahi planı hasta bazlı değerlendirilmelidir.

SB 33 - Acil Genel Cerrahi ve Travma Birimi

Uğur Duman¹; Mert Adalı¹; Ulaş Karabay¹; Melih Yüksel²

¹ SBÜ, Bursa Tıp Fakültesi, Bursa Y. İhtisas SUAM, Genel Cerrahi Kliniği, Bursa, Türkiye

² SBÜ, Bursa Tıp Fakültesi, Bursa Y. İhtisas SUAM, Acil Tıp Kliniği, Bursa, Türkiye

Amaç: Acil Genel Cerrahi ve Travma Birimi (ACTB)' nin özelleşmiş olarak çalışmadığı kliniklerde standart algoritmalara uyum, hasta bakımında standardizasyon ve devamlılığın daha düşük izlendiği bildirilmiştir. İççe geçmiş süreçler olarak olarak, hastanın Acil Servis başvurusu ile başlayıp yatış süreci ile definitif tedavi basamaklarına kadar ulaşan bir dizi zincirleme sonucun tetiklenmesi ile mortalite ve morbiditeyi de etkilemekte olduğu öne sürülmüştür.

Kliniğimiz bünyesinde ACTB oluşturulmuştur ve 1 Nisan 2022 gününden itibaren faal durumdadır. Bu araştırmanın amacı ACTB'nin faaliyetlerinin Acil Servis başvuruları üzerindeki erken dönem etkilerini değerlendirmektir.

Materyal ve Metod: 1 Nisan 2021 - 31 Mart 2022 tarihleri arasında Acil Servis'e başvurmuş ve Genel Cerrahi ile konsülte edilmiş hasta popülasyonu ile ACTB kurulumu sonrası 1 Nisan 2022 - 31 Mart 2023 tarihleri arasında Acil Servis'e başvurmuş ve Genel Cerrahi kliniği ACTB ile konsülte edilmiş hasta popülasyonun verileri bu analize retrospektif olarak dahil edildi. ACTB öncesi 1 yıllık dönem ve ACTB sonrası 1 yıllık dönem verileri karşılaştırmalı olarak analiz edildi. Hastaların demografik özelliklerinin dışında konsültasyon istem süresi, konsültasyona icabet süresi, yatış oranları ve yatışa kadar geçen bekleme süreleri her iki popülasyon arasında istatistiksel olarak karşılaştırıldı.

Sonuçlar: Hastaların yatış durumları ile başvuru dönemleri arasındaki ilişkiyi belirlemek için yapılan istatistiksel analizde yatış durumları ile başvuru dönemleri arasında anlamlı bir ilişki saptandı. ACTB sonrası dönemde yatış oranlarının anlamlı olarak daha fazla olduğu saptandı ($p<0,001$).

Hastaların, konsültasyon istem, konsültasyona icabet ve yatış süreleri arasında bir farklılık olup olmadığını araştırmak için yapılan analizde, ACTB öncesi ve sonrası dönemde konsültasyona icabet sürelerinin anlamlı derecede farklı olduğu görüldü, ACTB sonrası dönemde konsültasyona icabet süresi anlamlı olarak daha kısaydı ($p=0,001$).

Tartışma ve Sonuç: ACTB faaliyetlerinin hastane kaynaklarının iyi kullanımında, hastalar için optimum cerrahi bakım standartlarının sağlanmasında, daha iyi sonuçlar elde edilmesindeki katkıları bildirilmiştir. Hastanemizde ACTB'nin faaliyete geçmesinin Acil Servis başvurularına erken dönemde yansımaları konsültasyon icabet sürelerinin kısalması ve hastaların daha erken cerrahi takibe alınabilmesidir.



SB 34 - Cerrahide Ekip Ruhu: Uzmanın Arkasındaki Büyük Güç

Erhan Eröz^{1,2}; Oğuzhan Çöğürlü²; Leman Damla Ercan³

¹ Sakarya Eğitim ve Araştırma Hastanesi, Sakarya, Türkiye

² Sakarya Sadıka Sabancı Devlet Hastanesi, Sakarya, Türkiye

³ İstanbul Üniversitesi İstanbul Tıp Fakültesi, Genel Cerrahi Anabilim Dalı, İstanbul, Türkiye

Amaç: Apendektomilerin açık yöntemle yapıldığı 2. Basamak devlet hastanesine atanan genel cerrahi uzmanı ile başlayan laparoskopik apendektominin, ameliyat ekibinin öğrenme eğrisini tamamlamasıyla birlikte süresinin kısalacağını göstermek.

Bulgular: Ağustos 2019- Mart 2023 tarihleri arasında akut apandisit tanısıyla ameliyata alınan 536 hastanın verileri retrospektif olarak incelendi. İnsüflor arızası nedeni ile açığa dönülmek zorunda kalan iki hasta çalışma dışı bırakıldı. Cerrahin hastaneye atandığı ilk altı ay ve çalışmanın sonlandırıldığı 6 aydaki 87 vaka karşılaştırma amaçlı çalışmaya alındı. İlk 6 ayda ameliyat edilen 41 hasta vardı. Bunlardan 13'ü kadın 28'i erkekti. Ortanca yaş 33.5 (18-69) idi. Bu hastaların ortanca ameliyat süresi 60 dk(25-155dk) idi. Ameliyat süresi 100 dk'nın üzerinde olan 4 hasta incelendiğinde bir hastada iyatrojenik kolon yaralanmasına primer tamir yapıldığı, bir hastada geç dönem perforasyon olduğu, 2 hastada ise apendeksin retroçekal yerleşimli olduğu görüldü. Son 6 ayda ameliyat edilen 46 hastanın ise 19'u kadın 27'si erkekti. Bu hastaların ortanca yaşı ise 32.5(18-75) idi. Ortanca ameliyat süresi ise 35 dk idi(15dk-80dk). Bu grupta ameliyat süresi uzun olan 2 hastanın gecikmiş perforasyon bulgularına sahip olduğu görüldü. İlk 6 ayda yapılan laparoskopik apendektomilerin ameliyat süreleri ile son 6 ayda yapılan laparoskopik apendektomilerin sürelerinin arasındaki fark istatistiksel olarak anlamlı bulundu (p:0.001).

Sonuç: Cerrahi bir ekip işidir. Konvansiyonel ameliyatlarda olduğu gibi laparoskopik ameliyatlarda da cerrah, anestezi ekibi, hemşire ve personelin uyumlu çalışması ameliyatın sorunsuz tamamlanmasına katkı sağladığı gibi ameliyat süresini de kısaltır.

SB 35 - 4. Sınıf Öğrencilerinin Travma ve Acil Cerrahi Stajına Bakış Açıları

Zehranur Şenel¹; Ayşenur Demir¹; Berat Can¹; Atahan Özdemir¹; Leman Damla Ercan²; Ali Fuat Kaan Gök¹

¹ İstanbul Üniversitesi - İstanbul Tıp Fakültesi, İstanbul, Türkiye

² İstanbul Sultan Abdülhamid Han Eğitim ve Araştırma Hastanesi, İstanbul, Türkiye

Amaç: Bu çalışma, “Travma ve Acil Cerrahi” stajının 4.sınıf tıp öğrencilerinin teorik derslerine olan katkılarını, hasta değerlendirmesi ve yönetimini, iletişim becerileri ve hekim adaylarının kariyer hedefleri üzerine olan etkilerini belirlemeyi amaçlamaktadır.

Yöntem: 2022 - 2023 yılları arasında “Travma ve Acil Cerrahi” stajını bitiren hekim adaylarına internet üzerinden 17 soruluk anket yollandı. Anketi cevaplayan 61 hekim adayının sonuçları değerlendirildi.

Bulgular: Anket sonuçları, staj süresince olan iletişim, eğitim ve staj sonunda elde edilen kazanımlar olmak üzere 3 ayrı başlıkta incelendi. İletişim konusunda öğrencilerin %49.2'si kendilerini cerrahi ekibinin bir parçası olarak gördüklerini ve süreçte aktif olarak yer aldıklarını belirtti. Katılımcıların %77.1'i staj süresince sorularını üstlerine çekinmeden sorabildiklerini, tatmin edici cevaplar aldıklarını ve stajın meslek etiği, hekimlik bilinci gibi konulara katkı sağladığını ifade etti. Eğitim başlığındaki sorulara bakıldığında ise staj sonunda 45 öğrencinin (%90.1) teorik dersleri anlamasının kolaylaştığı görüldü. Öğrencilerin %54.1'inin staj sonunda hasta hazırlama becerisi kazandığını belirttiği görüldü. Öğrencilerin %60'tan fazlası hasta-hekim iletişimi, hasta hazırlama ve hasta takibi becerilerini geliştirdiğini vurguladı. Kırk sekiz öğrenci (%78) acil müdahale gerektiren durumları öğrendiğini belirtti. Öğrencilerin %70.5'i stajın mesleki gelişimlerine katkı sağladığını vurgularken %37.7'sinin travma hastasını yönetebilecek düzeyde olduğunu düşündüğü görüldü. Kariyer planı olarak cerrahi düşününen 34 öğrencinin 13'ünün (%38.2) Travma ve Acil Cerrahi ile ilgilenmeyi düşündüğü görüldü.

Sonuç: Travma ve Acil Cerrahi stajının öğrencilerin teorik dersleri anlamaları, hekimlik bilinci ve meslek etiğini kavramaları açısından olumlu etkileri olduğu görüldü. Bu veriler ışığında eksik görülen alanlar düzeltilerek 4. Sınıf Travma ve Acil Cerrahi stajının daha verimli hale getirilmesi sağlanabilir.

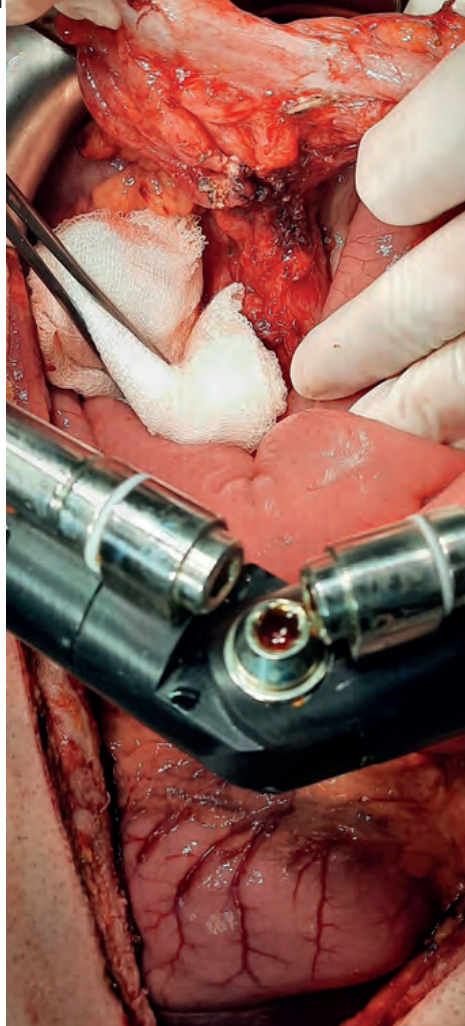
SB 36 - Künt Travmaya Sekonder Geç Gözlenen İntestinal Obstrüksiyon ve Perforasyon : Olgu Sunumu

Alparslan Ertenlice¹; Ahmet Fırat Bozdoğan²

¹ Nizip İlçe Devlet Hastanesi, Gaziantep, Türkiye

² Isparta Şehir Hastanesi, Isparta, Türkiye

26 yaşında erkek hasta, bulantı kusma ve karında distansiyon şikayeti ile acil servise 4 Nisan 2023'te başvurdu. Karın muayenesinde distansiyon ve yaygın hassasiyeti olan, pelvik fraktür nedeni ile eksternal fiksatör mevcut olan hastanın öyküsü sorgulandığında, 6 Şubat 2023 depreminde enkaz altında kaldığı, mevcut pelvik stabilizasyonun burda meydana gelen kırıktan olduğu öğrenildi. Hasta kaşektik görünümde idi. Beyaz küre 11.7, crp 6.2 olup diğer laboratuvar değerlerinde patoloji saptanmadı. Yapılan kontrastlı abdominal tomografide; "İnce barsak anslarından jejunal anslar orta kesimde yaklaşık 4 cm'lik invajinasyon lehine görünüm mevcut olup bu segment proksimalindeki mide dahil ince barsak anslarında 4 cm dilatasyon ve yaygın hava-sıvı seviyelenmeleri izlenmektedir (ileus)" olarak belirtildi. Hasta acil operasyona alındı. Eksplorasyonda treitzdan 260.cm'de ileal düzeyde 40 cm'lik ince barsak ansının loop yaptığı, bu düzeyde geçirilmiş künt travmaya bağlı olduğu düşünülen enteroenterik yapışıklı-fistül ve buna bağlı perforasyon olduğu görüldü. Tomografide belirtilen invajinasyon durumunun bu alanda oluşan inflamatuvar hadiselere sekonder olduğu düşünüldü. İnen kolon düzeyinde bu alana yapışıklık olduğu görüldü. Yaklaşık 40 cm ince barsak segmenter rezeksiyon ve çift namlu ileostomi uygulandı. İnen kolon düzeyindeki yapışıklık açıldı ve seroza onarımı yapıldı. Postoperatif takiplerinde ek patoloji saptanmayan hasta, postop 12. gününde taburcu edildi ve 3 ay sonra ileostomikapatılması operasyonu gerçekleştirildi.



SB 37 - İnguinal Herni ile İlişkili Omentum Torsiyonu: Tomografide Girdap Görüntüsü

Muhammed İkbal Akın¹; Ayşenur Yıldız¹; Şafak Coşkun²; Leyla Semiha Şen²

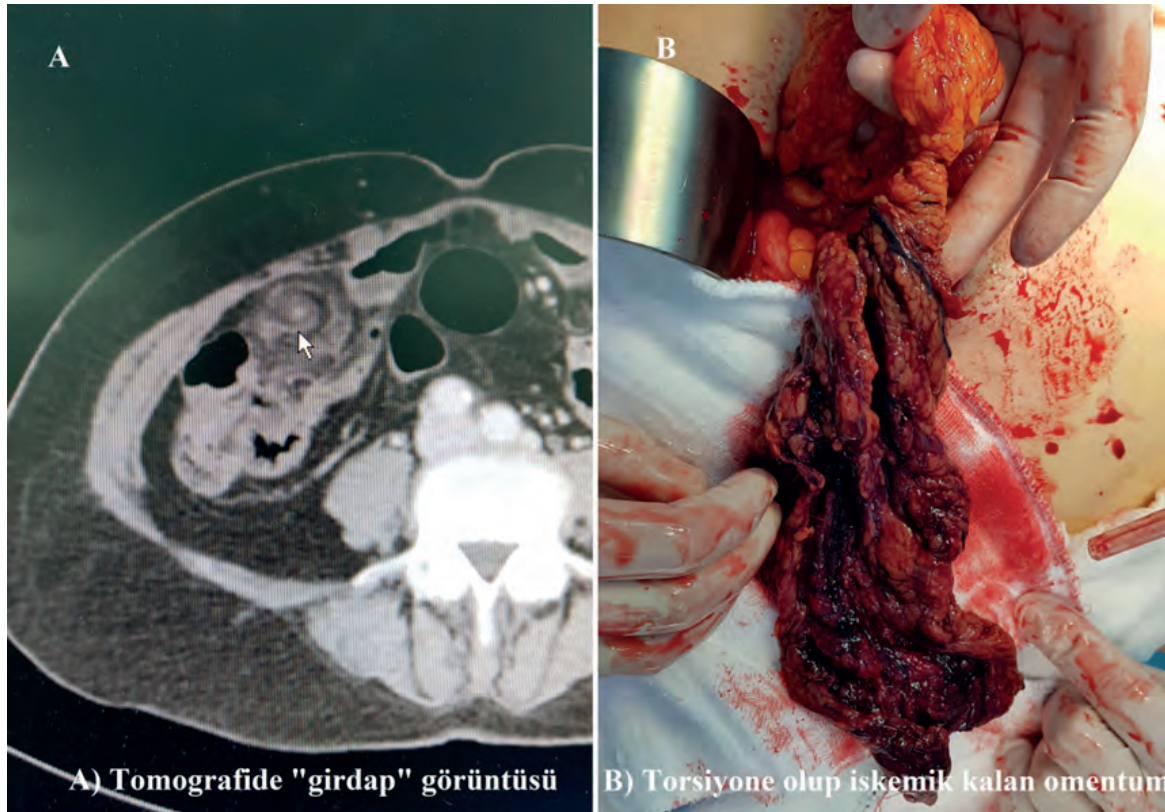
¹ Marmara Üniversitesi Tıp Fakültesi Genel Cerrahi Ana Bilim Dalı, İstanbul, Türkiye

² Marmara Üniversitesi Pendik Eğitim Araştırma Hastanesi, İstanbul, Türkiye

Amaç: Omentum torsiyonu, akut karın vakalarının nadir bir sebebinin oluşturur. Bu durum literatürde genellikle primer omentum torsiyonu olarak sunulmuş olsa da, omentumun vertikal ekseninde dönmeye yol açan patolojilere sekonder olarak görülebileceği de bildirilmiştir. Bu olgu, omentum torsiyonunun gelişiminde inguinal herninin etyolojik faktör olabileceğini vurgulamayı amaçlamıştır.

Olgu: Hipotiroidi dışında ek hastalığı olmayan 58 yaşındaki kadın hasta, 3 gündür olan sağ alt kadranda ağrısının artış göstermesi üzerine hastanemiz acil servisine başvurdu. Hastanın çekilen bilgisayarlı tomografi (BT) görüntülerinde, "girdap belirtisi" tespit edilmesi üzerine intussepsiyon veya bu görüntüye sebep olan diğer potansiyel hastalıklar düşünülerek hastaya tanısal laparotomi uygulandı. Laparotomi sırasında, sağ alt kadranda bölgesinde omentumun kendi ekseninde 6 kez dönerek torsiyone olduğu ve iskemik kaldığı gözlemlendi. İskemik omentum bölümü rezektü edildi. Hastanın sağ inguinal hernisi mevcuttu. Omentumun geniş sağ inguinal kanal defektinden tekrarlayan giriş çıkışlarının torsiyonu kolaylaştırmış olabileceği değerlendirildi. Hastaya preperitoneal yaklaşım ile meshli sağ inguinal herni onarımı yapıldı. Operasyon sonrası dönemde hasta herhangi bir komplikasyon yaşamadan postoperatif 2. günde taburcu edildi. Operasyon sonrası geçen 4 sene boyunca, hastanın abdominal şikayetlerle acil başvurusu olmadı.

Sonuç: Omentum torsiyonu akut karın vakalarının nadir bir nedeni olarak görülmektedir. Özellikle inguinal herninin bu durumun etyolojisinde potansiyel bir faktör olabileceği göz önünde bulundurulmalıdır.



SB 38 - İnkarsere Hernilerde Preoperatif Bulguların Rezeksiyonu Öngörmedeki Yeri

Murtaza Kaan Özdemir¹; İbrahim Kurtoğlu¹; Enes Doğanay¹; Saliha Hazal Altınok¹; Seyit Murat Aydın¹; Saygın Altınır¹; Salih Tuncal¹

¹ Ankara Eğitim ve Araştırma Hastanesi Genel Cerrahi Kliniği, Ankara, Türkiye

Amaç: İnkarsere herni sık karşılaşılan acillerden biridir. Preoperatif dönemde rezeksiyon gereksinimini öngörmek ve uygun hazırlıkları yapmak mortalite ve morbiditenin azaltılmasına katkı sağlayabilir. Bu çalışmanın amacı inkarsere hernilerde preoperatif dönemde rezeksiyonu öngörmede kullanılacak parametreleri araştırmaktır.

Yöntem: Ocak- Aralık 2022 tarihleri arasında hastanemizde inkarsere herni sebebiyle opere edilen hastalar değerlendirildi. Preoperatif dönemde hastaların beyaz küre sayısı, nötrofil/lenfosit oranı, immatür granülosit yüzdesi ve C-reaktif protein değerleri değerlendirilmiştir.

Bulgular: Çalışmaya belirlenen sürede inkarsere herni nedeniyle opere edilen 40 hasta dahil edilmiştir. Hastaların 24(%60,0)'ü kadın ve 16(%40,0)'sı erkektir. Hastaların yaş ortalaması 58,2±18,3'tür. Ameliyatta rezeksiyon yapılmama ve yapılmama durumları arasında beyaz küre sayımı(p<0,001), nötrofil/lenfosit oranı(p<0,001), immatür granülosit yüzdesi(p<0,001) ve C-reaktif protein(p=0,006) değerleri bakımından istatistiksel olarak anlamlı bir fark saptanmıştır. Ameliyatta rezeksiyon yapılmama durumunu ayırt etmede beyaz küre sayımının cut-off değeri 11250/mm³ (AUROC:0.93, duyarlılık %71.4, özgüllük %90.9), nötrofil/lenfosit oranının cut-off değeri 6.80 (AUROC: 0.95, duyarlılık %71.4, özgüllük %90.9), immatür granülosit yüzdesinin cut-off değeri 0,55 mg/dl (AUROC: 0.93, duyarlılık %71.4, özgüllük %97.0), C-reaktif proteinin cut-off değeri 27.00 (AUROC: 0.82, duyarlılık %71.4, özgüllük %97.0) olarak bulunmuştur.

Sonuç: Beyaz küre sayısı, nötrofil/lenfosit oranı, immatür granülosit yüzdesi ve C-reaktif protein değerleri inkarsere hernilerde preoperatif değerlendirmede rezeksiyonu öngörmede kullanılacak parametrelerdir.

SB 39 - Abdominal Koza Sendromu

Bayram Kaymak¹; Coşkun Çakır¹; Hüseyin Bektaşoğlu²; Mert Mahsuni Sevinç¹; Ufuk Oğuz İdiz¹

¹ İstanbul Eğitim ve Araştırma Hastanesi Genel Cerrahi Kliniği, İstanbul, Türkiye

² Özel Medicana Çamlıca Hastanesi Genel Cerrahi Bölümü, İstanbul, Türkiye

Giriş: Akut batın yada intestinal obstrüksiyonun nadir sebeplerinden olan abdominal koza sendromu, literatürde sklerozan peritonit veya sklerozan kapsülleyici peritonit olarak da tanımlanmaktadır. Abdominal koza karın içi organlarının fibröz bir membran tarafından total veya kısmi olarak sarılması ile karakterize bir durumdur. Genellikle genç kadınlarda gözlenmekle birlikte, etyolojisi çoğunlukla bilinmemektedir. Tanı genellikle laparotomi sırasında konulur. Bu vaka serisinde operasyon sırasında abdominal koza tanısı alan 4 hastayı sunmayı amaçladık.

Meteryal ve Metod: İstanbul Eğitim ve Araştırma Hastanesi Genel Cerrahi Kliniğinde ve Özel Medicana Çamlıca Hastanesi, Genel Cerrahi Bölümünde Ocak 2018 ile Ocak 2023 tarihleri arasında karın ağrısı ve/veya intestinal obstrüksiyon nedeniyle laparotomi yapılan ve operasyon esnasında abdominal koza tanısı alan hastaların dosyaları retrospektif olarak incelendi. Hastaların demografik özellikleri, altta yatan etyolojik faktörler, yapılan cerrahi işlemler ve hastaların takiplerinde elde edilen bulgular kaydedildi.

Bulgular: Abdominal koza nedeniyle opere edilen dört hastanın Kadın/Erkek oranı 3/1 olup hastaların yaş ortalaması 40.25 (28-53) yıldır. Hastalardan üçü akut batın yada ileus öntanısı ile acil koşullarda opere edildi, bir hasta ise elektif koşullarda batın içi kitle öntanısı ile opere edildi. Hastalardan ikisinde tüm ince bağırağı saran fibrokollagen bir kapsül ile sarılı iken iki hastada barsakların bir kısmı fibrokollagen bir kapsül ile sarılı idi. Hastaların üçünün hikayelerinde olası altta yatan bir hastalık saptanmış olup, bir hastada Familial Akdeniz Ateşi (FMF), birinde Endometriosis ve birinde de beta bloker kullanımı dikkat çekmektedir. Ortalama 27.75 (8-46) ay takipleri sırasında hastalarda postoperatif komplikasyon veya nüks nedeniyle reoperasyon uygulanmadı.

Sonuç: Abdominal koza çoğunlukla akut batın ya da intestinal obstrüksiyon gibi nedenlerle ameliyat edilen hastalarda operasyon sırasında teşhis edilen bir durumdur. Operasyon öncesi tanıda yüksek klinik şüphe ve uygun radyolojik görüntüleme önemlidir. Tedavisi cerrahi olarak membran eksizyonu ve adhezyolizistir.

SB 40 - 'Katır' Gastrointestinal Sistemde Uyuşturucu Kaçakçılığı

Yasir Keçelioğlu¹; Betül Keskinliç Yağız²; Serdar Gökay Terzioğlu³

¹ Malatya Yeşilyurt Hasan Devlet Hastanesi Genel Cerrahi Kliniği, Malatya, Türkiye

² Samsun Gazi Devlet Hastanesi Genel Cerrahi Kliniği, Samsun, Türkiye

³ Ankara Bilkent Şehir Hastanesi Genel Cerrahi Kliniği, Ankara, Türkiye

GİRİŞ

Uluslararası uyuşturucu kaçakçılığı yöntemlerinden biride uyuşturucu maddenin yutularak, rektal yoldan alınarak teslimat yapılacak ülkeye insan vücudu ile sokulmasıdır. Bu tür taşıyıcılar 'katır' olarak isimlendirilir. Burada 2 adet 'katır' vakasını rapor edeceğiz.

Olgu 1

O.Z.A.D. 25 yaşında yabancı uyruklu hasta ani senkop geçirmesi üzerine ambulans ile acil servise getiriliyor. Acile geldiğinde bilinci yok, oryante ve koopere değil. Yapılan muayenesinde taşikardisi ve hipertansiyonu mevcuttu. Hastaya acil serviste çekilen Bilgisayarlı Tomografide mideden rektuma kadar tüm gastrointestinal segmentlerde uyuşturucu kapsülleri mevcuttu. Acil serviste alınan kan numunelerinde kanda metamfetamin tespit edildi. Hasta savcı onayı ile acil olarak operasyona alındı. Operasyonda gastrotomi ile 28 adet, sigmoidostomi ile 52 adet uyuşturucu kapsülü çıkarıldı. 3 adet kapsülde parçalanma mevcuttu. En son anoskop yardımı ile 1 adet de anal yolla çıkarıldı. Mide ve sigmoid kolon onarıldıktan sonra batın kapatıldı. Operasyon esnasında hipertansiyon nedeniyle hastaya perlinganit infüzyonu başlandı. Postop psikiyatri önerileri alınarak olanzapin başlandı. Postop 2.gününde hastanın orali açıldı. Postop 5.gününde şifa ile taburcu edildi.

Olgu 2

F.A. 43 yaşında erkek hasta emniyet güçleri tarafından uyuşturucu kapsülü yuttuğu saptanması üzerine hastaneye getiriliyor. Alınan anamnez ve muayenede hasta oryante koopere, vitalleri de stabildi. Direkt grafi yaygın kapsüller görülüyordu. Hastanın konservatif olarak takip edildi. Lavman ve laksatif verildi. Gaita ile beraber toplamda 100 adet kapsül toplandı. Kapsüller emniyet güçlerine teslim edildi. Aynı zamanda bağımlı olan hastada yoksunluk belirtileri olması üzerine psikiyatriye danışıldı. Önerileri uygulandı. Hasta yatışının 2.gününde herhangi bir komplikasyon gelişmemesi üzerine taburcu edildi.

TARTIŞMA

Bu tür hastaların yönetimi genellikle konservatiftir. Ama hastada kapsüllerin parçalanmasına bağlı toksisite bulguları ve barsak tıkanıklığı mevcut ise hastaya acil cerrahi müdahale gerekir.

1.olgumuzda olduğu gibi paketin parçalanması toksisite bulguları ortaya çıkarır. Bu durumlarda literatürdede belirtildiği üzere hastaya acil cerrahi müdahale gerekmektedir.

2.olgumuzda ise hasta asemptomatik olup kolluk kuvvetleri ile beraber hastaneye getirilmiştir. Bu durumda literatür bizimde uyguladığımız gibi konservatif tedaviyi önermektedir.

SB 41 - Acil Erken Batın Kapamalarda Anterior Komponent Separasyon Yönteminin Basit Cilt Kapamaya Göre Avantajları

Salih Tosun¹; Selman Cihangir¹

¹ İst.M.Ü.Göztepe S.ŞehirH, İstanbul, Türkiye

Amaç: Acil olgularda açık karın yönetimi sonrası uygulanacak batın kapamalarında basınç düşürücü yöntemlerin etkinliğini morbidite, mortalite, insizyonel herni ve hasta yatış süresiyle ölçmek.

Yöntem: 2019-2023 yılları arasında acil serviste opere olan ve açık karın yönetimi sonrası erken batın kapama olguları retrospektif incelendi. Hastalar yamasız anterior komponent separasyon (AS) yöntemi ile hastaneden taburcu olmadan kapatıldı. İntraabdominal basınç ölçümü mesane basıncı ölçümleriyle yapıldı ve abdominal kompartman sendromu açısından hastalar değerlendirildi. Anesteziye uygun olmayan riskli hastalara ise yatak başında basit cilt kapama uygulandı. Postoperatif hastane yatış süreleri, morbidite, mortalite ve operasyon süresi incelendi. İkincil bakı uygulanan hastalar ve evisserasyon hastaları çalışmaya dahil edilmedi.

Bulgular: Dört yıllık sürede 40 hastaya erken abdominal kapama uygulandı. Hastalardan 22 sine AS(%55), 18 ine basit cilt kapama(%45) uygulandı. AS uygulanan hastalarda ortalama operasyon süresi 75 dk , postoperatif hastane yatış süresi ortalama 5 gündü($p<0.01$). Yara yeri enfeksiyonu 2 hastada(%9) basit drenajlarla kontrol edildi. 4 hastada resorbe olan cilt altı hematoma saptandı(%18). 2 hastada drenaj gerektirmeyen seroma(%9) ortaya çıktı. 1 hastada cilt beslenme bozukluğu sebebiyle gelişen cilt nekrozu lokal olarak debride edildi. Hastalarda henüz insizyonel herni saptanmadı. Basit cilt kapama uygulanan grupta; yatak başı uygulama yapıldığı için operasyon süresi saptanamadı. Postoperatif hastane yatış süresi ortalaması 14 gündü. Yara yeri enfeksiyonu 7 hastada ortaya çıktı(%38.8). 2 hastada Vakumlu drenaj sistemi ile kontrol edilebildi. Seroma ve hematoma sadece cilt kapatıldığı için değerlendirilmedi. Tüm hastalarda yöntem sebebiyle doğal olarak insizyonel herni ortaya çıktı. Her iki grupta mortalite gözükmedi.

Sonuç: Acil olgularda, özellikle açık karın yönetimi sonrasında kapatılacak batınlarda AS uygun, hızlı ve kolay uygulanabilir bir basınç düşürücü relaksasyon yöntemidir. Basit cilt kapamaya göre morbiditesi, hasta yatış süresi düşük ve aynı zamanda ikinci bir operasyona (insizyonel herni) ihtiyaç duymaması sebebiyle avantajlıdır.



SB 42 - Acil Kasık Fıtığı Cerrahisinde Radyolojik Görüntüleme; Kime, Ne Zaman

Salih Tosun¹; Hakan Baysal¹; Selman Cihangir¹

¹ Medeniyet Üni Göztepe S.Ş.Şehir Hast, İstanbul, Türkiye

Amaç: Acil kasık fıtığı cerrahisi uygulanan hastalarda radyolojik tetkiklerin etkinliğini saptamak.

Yöntem: Ocak 2021-Eylül 2023 tarihleri arasında kasık fıtığı onarımı nedeniyle acil olarak opere olan hastalar değerlendirildi. Hastaların demografik özellikleri, radyolojik bulguları, ameliyat süreleri, hastane yatış süreleri hastane veri sisteminden incelendi.

Bulgular: Bu periodda acil olarak kasık fıtığı cerrahisi uygulanan 58 hastanın 10'u kadın(%17.2) ,48'i erkekti. (%82,8). Ortalama hasta yaşı 68,6/yıl olarak hesaplandı. Uzun süreli organ sıkışma bulguları olan hastalarda radyolojik tetkiklere başvurulmuştu. Hastaların %74'üne operasyon öncesi radyolojik yöntemler uygulanmıştı. Hastaların ortalama yatış süresi 3,4 /gün; başvurudan operasyona alınana kadar geçen süre yaklaşık 11 saattti. Hastaların 3 (%5)'üne incebağırsak rezeksiyonu uygulanmıştı. Bu gruptaki bütün hastalar kadındı ve yaş ortalaması 81/yıl'dı. Hastaların yatış süresi 6,6 gün; başvurudan operasyona alınana kadar geçen süre yaklaşık 3 saattti. Bütün hastalarda radyolojik yöntemlerle sıkışan organ görülmüşü. Bütün seride erken mortalite ve morbiditeyle karşılaşılmamıştı.

Sonuç: Hasta grubumuzda ileri yaş , yüksek ko-morbidite, uzun süreli sıkışma durumlarında radyolojik tetkiklere başvurduk ve bu hastaları daha kısa bir anestezi hazırlığından sonra operasyona aldık. Acil kasık fıtığı cerrahisinde tanı için radyolojik yöntemlerin kullanılması gecikmelere yol açabilmekle birlikte obesite, kadın cinsiyet, femoral fıtıklar ve nüks olgularda teşhiste ; sıkışan organ varlığında da organın kanlanması ve hangi organın sıkıştığını saptamada yardımcı olmaktadır. Bu sayede doğru anestezi tipini, doğru onarım tipini ve doğru zamanı planlamak mümkün olmaktadır.

SB 43 - Gebelik Sürecinde Akut Apandisit Nedeni ile Opere Edilen 11 Hastanın Retrospektif Analizi ve Sonuçları

Güzin Bülbüloğlu¹; Burak Uçaner¹; Şebnem Çimen¹; Meltem Hızal¹; İbrahim Burak Bahçecioğlu¹; Oğuz Hançerlioğulları¹

¹ SBÜ Gülhane Eğitim ve Araştırma Hastanesi, Genel Cerrahi Kliniği, Ankara, Türkiye

Amaç: Akut apandisit gebelik esnasında acil müdahale gerektiren en sık non-jinekolojik ve non-obstetrik patolojilerden biridir. Gebelik sürecinde hastalığın tanısı ve operasyon kararı, anne ve bebek açısından önem arz etmektedir. Biz de çalışmamızda son 5 yıldaki gebe akut apandisitlerdeki klinik deneyimlerimizi güncel literatür bilgileri eşliğinde paylaşmayı amaçladık.

Yöntem: Çalışmamızda; Eylül 2019- Eylül 2023 tarihleri arasında Gülhane Eğitim ve Araştırma Hastanesi Genel Cerrahi Kliniği'ne başvuran akut apandisit tanılı gebelerin retrospektif olarak tüm klinik verileri incelendi ve sonuçları analiz edildi.

Bulgular: Çalışmamızda yaş ortalaması 26 olan, 11 hasta retrospektif olarak incelendi. Hastalardan 1'inde Manyetik Rezonans Görüntüleme (MRG), 10'unda ise ultrasonografi (USG) görüntüleme yöntemi olarak tercih edildi. USG yapılan hastalardan 5'inde appendiks vermiformis gözlenemedi; tanı klinik ve laboratuvar korelasyonu ile konuldu. Hastaların tamamı açık appendektomi ile opere edildi. Hastaların 6'sı 1. trimester ve 5'i ise 2. trimesterde idi. Başvuru şikayetleri arasında; 7 hastada sağ alt kadran ağrısı ve 4 hastada ise epigastrik ağrı mevcut idi. Hastalara yapılan fizik muayene neticesinde; 6 hastada batında rebound bulgusu pozitif ve 5 hastada ise palpasyonla batında hassasiyet mevcut idi. Laboratuvar sonuçlarına göre; preoperatif dönemde ölçülen ortalama C-reactive protein (CRP) düzeyi 45,2 mg/dl ve ortalama lökosit (WBC) düzeyi 14,8 10³/µL olarak ölçüldü. Hastaların ortalama hastane yatış süresi 3 gündü. Hastalardan sadece 1'inin ameliyat sonrası gebeliği abort ile sonuçlandı, diğer hastalar şifa ile taburcu edildi.

Sonuç: Normal popülasyonda olduğu gibi; gebe kadınlarda da en sık gözlenen akut batın nedeni olan akut apandisit; tanı ve tedavide gecikilmesi durumunda hem anne hem de bebek açısından mortalite ve morbidite riski barındıran bir patolojidir. Tanı doğrulandıktan sonra tedavinin zaman kaybetmeden multidisipliner bir yaklaşımla uygulanması önem arz etmektedir.

SB 44 - COVID-19'un İlk Yılında ve Öncesinde Apendektomilere Yaklaşımın Karşılaştırılması

Müşerref Beril Dinçer¹; Özlem Polat¹; Leman Damla Ercan²; Atahan Özdemir²; Ali Fuat Kaan Gök²; Ahmet Kemalettin Koltka¹

¹ İstanbul Üniversitesi İstanbul Tıp Fakültesi Anesteziyoloji ve Reanimasyon Anabilim Dalı, İstanbul, Türkiye

² İstanbul Üniversitesi İstanbul Tıp Fakültesi Genel Cerrahi Anabilim Dalı, İstanbul, Türkiye

Amaç: COVID-19 pandemisinin ilk dalgasında, cerrahi teknik ve alınacak önlemleri belirten çeşitli klavuzlar ve makaleler yayınlanmıştır (1,2,3). Anestezi seçimi ile ilgili de öneriler mevcuttur (4). Çalışmamızda COVID-19'un ilk yılında ve öncesi dönemdeki apendektomi olgularına cerrahi ve anestezi yaklaşımımız araştırılmıştır.

Yöntem: Nisan-Aralık 2020 ve Nisan-Aralık 2019'ta alınmış olan apendektomi olguları retrospektif olarak tarandı. Demografik veriler, ASA sınıflaması, crp, beyaz küre sayısı, tanı yöntemi, cerrahi (açık veya laparoskopik) ve anestezi (genel veya spinal) yöntemleri, perforasyon varlığı, operasyon süresi, postoperatif çıktılar ve komplikasyonlar kaydedildi. Her iki dönemde alınan hastalar, birincil olarak anestezi ve cerrahi yöntemleri kıyaslanmak üzere, birbiri ile karşılaştırıldı. COVID-19 döneminde alınan hastalar ayrıca analiz edildi.

Bulgular: COVID-19 öncesi 151, COVID-19 döneminde 123 hasta olmak üzere toplam 274 hasta incelendi. COVID-19 döneminde alınan hastalarda spinal anestezi ve açık cerrahi oranının daha yüksek olduğunu bulduk ($p<0,001$). Ayrıca operasyon ve hastanede kalış süresi COVID-19 döneminde daha uzundu, beyaz küre daha yüksekti. Tanı yöntemi olarak USG kullanımı BT'ye göre daha azdı. Yaş, cinsiyet, vücut kitle indeksi, ASA sınıflaması, CRP düzeyi, perforasyon varlığı ve komplikasyonlar açısından belirgin bir fark yoktu. COVID-19 döneminde alınan hastalar, cerrahi yöntemine göre (açık cerrahi/laparoskopik) karşılaştırıldığında parametrelerde belirgin bir fark görülmedi. Açık cerrahi yapılan hastaların oranı ilk dalgada, ikinci dalgaya ve ara döneme göre daha yüksekti (ilk dalgada 33 (%71,7), ikinci dalgada 4 (%18,2), ara dönemde 3 (%5,5) hasta; $p<0,001$).

Sonuç: COVID-19 döneminde laparoskopik cerrahi için literatür doğrultusunda cerrahi pratiğimizi uyguladığımızı gözledik (2,3). COVID-19 ile birlikte apendektomide açık cerrahi ve spinal anestezi oranlarının, COVID-19 öncesi döneme göre arttığını gördük. Açık cerrahi oranı ilk dalgada en yüksek olup, ilerleyen zamanlarda düşüşe geçmiştir.

1. Ulus Travma Acil Cerrahi Derg 2020;26(3):335-342
2. Surgical Endoscopy 2020;34:2327-2331
3. J Gastrointest Surg 2020;24:1686-1691
4. BJA 2020; 125(3):243-247

SB 45 - Akut Apandisit Hastalarında İnflamatuvar Belirteçlerin Hastanede Yatış Süresini ve İnflamasyon Şiddetini Öngörmede Etkileri

Uğur Duman¹; Karabay Ulaş¹; Adalı Mert¹

¹ SBÜ, Bursa Y. İhtisas SUAM, Genel Cerrahi Kliniği, Bursa, Türkiye

Amaç: En sık acil cerrahi sorunlardan birisi olan akut apandisitlerde tüm tanısal gelişmelere rağmen klinik takip süreci komplike olarak yatış sürecini uzatabilmektedir. Çeşitli inflamatuvar belirteçlerin başvuruda bu komplike hastaları tahmin edebilme yeteneğini araştırmayı amaçladık.

Materyal ve Metod: Ocak 2023 - Haziran 2023 tarihleri arasında kliniğimizde appendektomi uygulanmış 243 hastanın verileri retrospektif olarak incelendi. Bu hastaların 33'ünün verileri immümkompromizasyon, apandisit dışı enfeksiyöz tanı ve eksik veri nedeniyle dışlandı. Toplam 210 hastanın verileri demografik veriler dışında yatış süreleri, patoloji raporlarını standart alan inflamasyon şiddeti, toplam lökosit sayısı, C-Reaktif Protein (CRP), Nötrofil-Lenfosit Oranı (NLR) ve Sola Kayma Oranı (SKO) açısından analize dahil edildi. İki günü geçen yatış süreleri uzamış yatış olarak kabul edildi. İnflamasyon şiddeti ise patoloji raporlarına göre kademeleştirildi (negatif, hafif, orta, ağır şiddetli olarak).

Sonuçlar: Hastaların medyan yaşı 31 (18-80) olarak saptandı, % 41'i (n=86) kadın ve %59'u (n=124) erkekti. Medyan yatış süresi 2 (1-14) gün olarak hesaplandı. Uzamış yatış süresi olan hastalarda CRP ($p<0,001$), NLR ($p=0,021$) ve SKO ($p=0,023$) anlamlı olarak artmıştı. Toplam lökosit sayısı açısından anlamlı farklılık saptanmadı ($p=0,487$). İnflamasyon şiddeti yüksek saptanmış olan hastalarda CRP ($p=0,003$), NLR ($p<0,001$) ve SKO ($p=0,001$) anlamlı olarak artmış saptandı. Uzamış yatış süresi için CRP ve NLR bağımsız değişkenler olarak saptandı. İnflamasyon şiddetini öngörmede ise CRP bağımsız değişken olarak saptandı.

Tartışma ve Sonuç: İnflamatuvar belirteçlerin başvurudaki tanısal değeri hakkında tartışmalı veriler mevcut. Kaynakların daha verimli kullanılması için başvuruda belli kestirim değerlerinin üzerinde, kombine olarak kullanılmalarının komplike hastaların öngörülmesinde katkıları olacaktır.

SB 46 - Perfore Akut Apendisitte Serum Bilirubin Değerinin Tanıda ve Hastalığın Şiddetini Belirlemedeki Önemi

Aslı Alpağan₁; Bakiye Nurdan Tekgül¹; Selen Öztürk²; Erdinç Kamer²

¹ Sağlık Bilimleri Üniversitesi, İzmir Tepecik Eğitim ve Araştırma Hastanesi, Aile Hekimliği Kliniği, İzmir, Türkiye

² Sağlık Bilimleri Üniversitesi, İzmir Tepecik Eğitim ve Araştırma Hastanesi, Genel Cerrahi Kliniği, İzmir, Türkiye

Giriş: Apendisit en sık karşılaşılan acil cerrahi gerektiren bir hastalık olmasına rağmen doğru ve zamanında tanı koymak zaman zaman güç olmaktadır. Akut apandisit tanısında fizik muayene, laboratuvar testleri ve görüntüleme yöntemleri sıklıkla kullanılmaktadır. Özellikle lökosit, C-reaktif protein (CRP) ve bilirubin en sık kullanılan laboratuvar testleridir. Akut apandisit tanısının gecikmesi ile gelişebilecek komplikasyonlar hayatı tehdit edecek boyutlara kadar ilerleyebilir. Bu komplikasyonlardan birisi de akut apandisit hastalarında gözlenen perforasyon durumudur. Bu çalışmada perfore akut apandisitte serum bilirubin değerlerinin tanıda ve hastalığın şiddetini belirlemedeki önemini belirlemeyi amaçladık.

Materyal ve Metod: Bu çalışma S.B.Ü. İzmir Tepecik Eğitim ve Araştırma Hastanesi'nde 1 Ocak 2022-31 Aralık 2022 tarihleri arasında akut apandisit tanısı ile opere edilmiş erişkin hastalar üzerinde retrospektif olarak gerçekleştirildi. Hastaların yaş, cinsiyet, tanı, beyaz kan hücresi, nötrofil, lenfosit, total bilirubin, direkt bilirubin, indirekt bilirubin ve C-reaktif protein düzeyleri kayıt altına alındı.

Bulgular: Bu çalışmaya dahil edilen 121 hastanın %50,4'ü erkek, %49,6'sı kadın ve hastaların yaş ortalaması 36,74±13,96 yıl idi. Çalışmaya dahil edilen hastaların %30,6'sında perfore apandisit gözlemlendi. Perfore olan hastaların ortalama total bilirubin değeri 0,74±0,39 mg/dL, direkt bilirubin ortalama değeri 0,15±0,09 mg/dL, ortalama CRP değeri 68,05±93,18 mg/L olarak saptandı. Perfore olan hastaların total bilirubin (p=0,003), direkt bilirubin (p=0,001), indirekt bilirubin (p=0,013) ve CRP (p=0,018) değerleri perfore olmayan hastalara göre anlamlı ölçüde yüksek gözlemlendi.

Sonuç: Akut apandisit hastalarının değerlendirilmesinde, öykü, fizik muayene, laboratuvar ve görüntüleme yöntemleri önemli bir yer tutmaktadır. Hastaların takip ve tedavilerinde komplikasyon gelişmesini engellemek önemlidir. Serum bilirubin (total, direkt ve indirekt) ve CRP düzeylerindeki artış perforasyon için bir belirteç olarak kullanılabilirliği kanaatindeyiz.

SB 47 - Geriatrik Hastalardaki Akut Apandisit Tanısında Farklı Biyokimyasal Parametrelerin Tanısal Değerleri

Ali Can Candaş¹; Yusuf Adnan Güçlü¹; Selen Öztürk²; Erdinç Kamer²

¹ Sağlık Bilimleri Üniversitesi, İzmir Tepecik Eğitim ve Araştırma Hastanesi, Aile Hekimliği Kliniği, İzmir, Türkiye

² Sağlık Bilimleri Üniversitesi, İzmir Tepecik Eğitim ve Araştırma Hastanesi, Genel Cerrahi Kliniği, İzmir, Türkiye

Giriş: Akut apandisit, dünya çapında %8 prevalans ile görülen bir hastalıktır. Acil servise sık başvuru sebebi olan akut batın hastalarının önemli bir kısmını oluşturmaktadır. Kesin tedavisi apendektomi olan hastalığın geriatrik hastalarda erken tanınması komplikasyon gelişmesini önlemektedir. Bu çalışmada akut apandisit şüphesiyle ameliyat edilen geriatrik yaş grubundaki hastalarda ameliyat öncesi yapılan lökosit sayısı (WBC), nötrofil yüzdesi nötrofil sayısı ve C-reaktif protein (CRP) düzeylerinin akut apandisit tanısı koymadaki değerlerinin araştırılması amaçlandı.

Materyal ve Metod: S.B.Ü İzmir Tıp Fakültesi Tepecik Eğitim ve Araştırma Hastanesi Genel Cerrahi Kliniği'ne 1.Ocak.2016-31.Haziran.2022 tarihleri arasında başvuran ve akut apandisit tanısı alan geriatrik yaş grubundaki (65 yaş ve üzeri) hastalar retrospektif olarak incelendi. Hastaların demografik verileri, patolojik tanısı ve kan parametreleri hastane bilgi yönetim sistemi üzerinden elde edilerek aralarında karşılaştırma yapıldı.

Bulgular: Çalışmada %52,9'u kadın hasta olan 140 hasta takip edildi. Hastaların yaş ortalaması 72,22±6,04 yıl (aralık 65-88 yıl) olarak saptandı. Hastalardan 43'ünde (%30,7) perfore apandisit görüldü. Hastaların patolojik tanıları ile cinsiyetler arasında anlamlı bir ilişki görülmedi ($p=0,36$). Hastaların kan değerleri ile patolojik bulguları arasında yapılan karşılaştırmada, perfore apandisit olarak saptanan hastaların CRP değerleri diğer gruplara göre anlamlı ölçüde yüksek saptandı ($p=0,02$) ve flegmonöz apandisit saptanan hastaların ortalama nötrofil değerleri diğer gruplara göre anlamlı ölçüde yüksek saptandı ($p=0,04$). Hastalar komplike olanlar ve komplike olmayanlar şeklinde gruplara ayrıldı. Hasta grupları arasında yapılan yaş ve biyokimyasal bulguların karşılaştırılmasında anlamlı bir farklılık gözlenmedi. Hastaların tanıları ve WBC, nötrofil değerleri ve % nötrofil oranları arasında regresyon analizi yapıldı. Hastaların WBC, nötrofil değerleri ve % nötrofil oranları arasında anlamlı ilişki saptanmadı (sırasıyla $p=0,91$, $p=0,61$, $p=0,97$).

Sonuç: Yaptığımız çalışmada, geriatrik hastalarda gözlenen akut apandisit vakalarında literatüre göre daha az sıklıkla komplikasyon gözlemlendi. Gelişen teknoloji ve eğitilmiş hasta-hasta yakınları ile daha düşük komplikasyonların görülmesi aynı zamanda kan değerlerindeki etkilenmeleri de daha düşük oranlarda göstermektedir. Her ne kadar bulgular daha düşük olsa da genç hastalara göre geriatrik hasta popülasyonunun kırılğan olması, muayene bulgularının ve takip durumlarının farklılıkları gibi sonuçlar ortaya çıkarmaktadır.

SB 49 - İnce Bağırsak Adenokarsinomunda Postoperatif Mortal Klinik Durum : Akut Aortik Oklüzyon

Derya Alparslan¹; Eyüp Can İşlek¹; Buket Altun Özdemir¹

¹ Ankara Bilkent Şehir Hastanesi, Ankara, Türkiye

Çalışmanın Amacı: Nadir bir klinik durum olan, mortalite ve morbiditesi yüksek izlenen postoperatif akut aortik oklüzyonun klinik önemine dikkat çekmek.

Yöntem: İnce bağırsak kitlesine sekonder ileus tablosu nedeniyle opere edilen ve postoperatif dönemde akut aortik oklüzyon gelişen 55 yaşında erkek hastanın olgu sunumu

Bulgular: İnce bağırsak neoplazmlarının %40'ını adenokarsinomlar oluşturur. Jejunal lezyonların çoğu non spesifik semptomlara neden olduğundan tanıda gecikmeye neden olur ve hastalar sıklıkla obstruktif semptomlar (%40) ve kanama (%24) nedeni ile başvururlar. İnce bağırsak kitlesine sekonder ileus tablosu nedeniyle opere edilen hastanın postoperatif 2. saatte bilateral alt ekstremitelerde ağrı, parestezi, solukluk semptomları başlamış, distal periferik nabızları alınamamıştır. Yapılan tetkiklerde abdominal aortada totale yakın, ana iliak arterde ve eksternal iliak arterde total lümen içi kontrastlanma kaybı oluşturan trombüs olması üzerine hasta kardiyovasküler cerrahi kliniğince opere edilerek revaskülarizasyon sağlandı. İşlem sonrası hastanın alt ekstremiteye ait fizik muayene bulguları normale döndü. Ancak takiplerinde multi organ yetmezliği gelişen hastada postoperatif takibinin 4. gününde eksitus gerçekleşti. Hastanın patoloji sonucu adenokarsinom olarak raporlandı.

Sonuç: Postoperatif akut aortik oklüzyonlar nadir görülen vakalar olup mortalite ve morbiditesi yüksek seyretmektedir. Erken tanı koyulması ve tedavinin erken dönemde başlanabilmesi mortaliteyi ve ekstremitte kaybını azaltmaktadır. Olgumuzun revaskülarizasyon öncesi dönemde böbrek yetmezliği tablosunda olması ve bilateral iliak arter tutulumu olması mortalite açısından kötü prognostik faktörlere işaret etmekteydi. Erken dönemde revaskülarizasyon sonrası olgumuzun alt ekstremitte distal nabızları açılmış, solukluk ve ısı kaybına ait klinikte düzelme izlenmiş ancak olası reperfüzyon sebebiyle uzak organ hasarına bağlı olarak postoperatif multi organ yetmezliği tablosu gelişmiştir.

Hastaların preoperatif dönemde olası tromboembolik olaylara yatkınlık oluşturan risk faktörleri açısından sorgulanması, postoperatif dönemde hastanın semptomlarının ve fizik muayene bulgularının tromboembolik olayları akla getirmesi açısından önem arz etmekte ve hastanın erken tanı almasını kolaylaştırmaktadır. Literatürdeki vaka sunumlarının çoğunu malignite nedeniyle opere edilen hastalar oluşturmakta olup özellikle bu grup hastaların postoperatif dönemde olası klinik semptomlar açısından gözlenmesi önemlidir.

SB 51 - ERCP Sonrası Perforasyon Nedeniyle Konservatif Tedavi Edilen 9 Hastanın Retrospektif Analizi ve Sonuçlarımız

Çilga Ecem Lamba¹; Burak Uçaner¹; Mehmet Zeki Buldanlı¹; Oğuz Hançerlioğulları¹

¹ *Gülhane Eğitim ve Araştırma Hastanesi, Ankara, Türkiye*

Amaç: ERCP (Endoskopik Retrograd Kolanjiopankreatografi) yöntemi, safra yollarında bulunan taş, tümör, darlık gibi anormalliklerin tanı ve tedavisinde kullanılan bir tekniktir. ERCP perforasyonları en korkulan komplikasyonlardan biridir. ERCP sırasında oluşan perforasyonların girişimsel teknikler ve ERCP sırasında stent konularak giderilebileceği fark edildikten sonra konservatif yöntemler cerrahi yöntemler yerine tercih edilmeye başlanmıştır. Biz de çalışmamızda konservatif olarak tedavi edilen ERCP sonrası perforasyon olgularının sonuçlarını paylaşmayı amaçladık.

Yöntem: Çalışmamızda Ocak 2018- Eylül 2023 tarihleri arasında Gülhane Eğitim ve Araştırma Hastanesinde ERCP uygulaması yapılan ve perforasyon gelişmesi üzerine takip edilen olguların retrospektif olarak tüm klinik verileri incelendi ve sonuçları analiz edildi.

Bulgular: Çalışmamızda yaş ortalaması 66 olan, 4(%44,4)'ü kadın, 5(%55,5)'i erkek toplam 9 hasta retrospektif olarak incelendi. ERCP yapıma endikasyonları incelendiğinde; 2(%22,2) hastada malignite, 2(%22,2) hastada pankreatit, 5(%55,5) hastada kolanjit atağı olduğu gözlemlendi. Çalışmamızda; Stapfer sınıflamasına göre, 5(%55,5) hastada Tip 2 perforasyon, 1(%11,1) hastada Tip 3 perforasyon, 3(%33,3) hastada ise Tip 4 perforasyon gözlemlendi. Hastaların 6(%66,6)'sına ERCP ile stent uygulandı, 3(%33,3)'üne ise girişimsel radyoloji tarafından eksternal- internal biliyer drenaj katateri uygulandı. Hastaların ortalama hastane yatış süresi 16,1 gün olup; sadece 3 hasta yoğun bakımda takip edildi. Çalışmamızdaki tüm hastalar şifa ile taburcu edildi ve hiçbir hastanın perforasyona sekonder geç başvurusu olmadı.

Sonuç: ERCP sonrası görülebilen komplikasyonlardan biri olan perforasyon, tanı ve tedavide gecikilmesi durumunda morbidite ve mortalitenin yüksek seyrettiği ve multidisipliner yaklaşımla hasta yönetimini gerektiren bir durumdur. Tedavide konservatif yaklaşımın, uygun hastalarda ve uygun merkezlerde her zaman akılda bulundurulması gerekmektedir.

Anahtar Kelimeler: ERCP perforasyonu, Stapfer Klasifikasyonu, Konservatif tedavi

SB 52 - Endoskopik Retrograd Kolanjiyopankreatografi Sonrası Perforasyonun Tedavisi

Kürşat Yemez¹; Mert Yoldaş²; Arif Atay²; Süleyman Günay²; Örgün Güneş²; Fevzi Cengiz²; Osman Nuri Dilek²

¹ Samsun Eğitim ve Araştırma Hastanesi, Samsun, Türkiye

² Katip Çelebi Üniversitesi, İzmir, Türkiye

Giriş: Endoskopik retrograd kolanjiyopankreatografinin(ERCP) pankreatit, kanama, kolanjit ve duodenal perforasyon gibi önemli komplikasyonlarla ilişkilendirilen bir prosedür olduğu belirtilmektedir. Perforasyon oranının %0.095 ile %1.676 arasında değiştiği ve modern verilere göre mortalite oranının %8'e kadar çıkabildiği vurgulanmıştır.

Çalışmamızda, ERCP sonrası perforasyon gelişen hastalarımız analiz edilmiş ve bu hastaların klinik durumlarını literatür bilgileriyle karşılaştırılmıştır.

Materyal - Metod: 2018-2023 yılları arasında kliniğimize ercp sonrası perforasyon nedenli danışılan hastalar çalışmaya alındı ve hastaların demografik özellikleri, ERCP endikasyonları, perforasyon sonrası takip ve ameliyatları ile mortalite ve morbidite verileri analiz edildi.

Tartışma: Toplam 35 hastanın 22'si kadın, 13'ü erkek olup yaş ortalaması 65,97, yaş aralığı ise 25-90'dı. ERCP prosedürüne ihtiyaç duyan hastaların temel nedenleri şunlardı: 26 hastada koledokolithiazis (%75), 6 hastada distal koledok darlığı (%17), 2 hastada pankreas tümörü (%6) ve 1 hastada kist hidatik (%2). Perforasyonların Stapfer sınıflamasına göre dağılımı şu şekildedir: 7 hasta tip1 (%20), 19 hasta tip2 (%54,2), 4 hasta tip3 (%11,4) ve 5 hasta tip4 (%14,4) perforasyona sahipti (Tablo 1).

ERCP sonrası perforasyon teşhisi konulan hastaların altısı ameliyat edildi. Bu hastaların çoğunluğu tip I ve II perforasyonlara sahipti. Hastaların ameliyata alınma süreleri 3,3 gündü.

Geciken cerrahi müdahalenin morbidite, mortalite ve hastanede kalış süresi üzerinde olumsuz etkileri olduğu; Tip I veya tip II perforasyonlarda primer onarıma T-tüp duodenostomi eklenmesinin, ameliyat sonrası duodenal kaçak ve mortalite oranlarını artırdığı gözlemlendi. Hastaların ortalama hastanede kalış süresi takip edilenler arasında 8,86; ameliyat edilenlerde 24,16 gün olarak bulundu. Mortalite oranları, izlem grubunda %10.34; ameliyat edilen hastalarda %66,6 olarak tespit edildi.

Sonuç: ERCP sonrası görülen perforasyon, nadir bir komplikasyon olmasına rağmen ciddi morbidite ve mortalite riski taşır. Gecikmiş cerrahi müdahale, başarısız cerrahi dışı tedavi sonrası hastanın durumunu olumsuz etkileyebilir ve prognozu kötüleştirir. Dolayısıyla, bu tür durumlarda hızlı kararlar alınmalı ve hastanın gereken en uygun tedaviye mümkün olan en kısa sürede başlanmalıdır.

Tablo 1: ERCP'ye bağlı perforasyonu olan hastaların demografik klinik ve laboratuvar özellikleri

	Tip 1	Tip 2	Tip 3	Tip 4	Toplam
Cinsiyet	2 K 5 E	15 K 4 E	2 K 2 E	3 K 2 E	22 K 13 E
Yaş	61,4	69	56	68,8	65,97
ERCP nedeni (etyoloji)					
Koledokolithiazis	5	14	3	4	26
Distal koledok darlığı	2	3	1	0	6
Pankreas başı tm	0	2	0	0	2
Kist hidatik	0	0	0	1	1
Tanı yöntemi(bt)					
Hava	2	7	3	1	13
Sıvı	0	2	0	0	2
Hava+sıvı	5	10	0	1	16
Negatif	0	0	1	3	4
Takip süresi(gün)	19,1	10,2	8,75	8	12,76
Sağ/Eksitus	5/2	16/3	3/1	4/1	28/7
WBC(işlem günü)	10975	10412	6770	10128	10068
CRP(işlem günü)	49,2	56	32,75	34,4	48,94
Amilaz(işlem günü)	155,4	380,9	54,25	265	281,94
Lipaz(işlem günü)	155,4	410	37,5	717	379,59
Ek Hastalık	1	1	2	1	1
Cerrahi	2	4	0	0	6
Ameliyat günü(izlemin kaçınıcı günü)			-	-	
0	1	0			1
1	0	0			0
2	1	2			3
2+	0	2			2
Yapılan ameliyat			-	-	
Laparotomi+drenaj		1			1
Primer onarım+kolesistektomi		1			1
Kolesistektomi/Koledokotomi+T tüp	1	2			3
Whipple	1	0			1
Ameliyat sonrası taburculuk	51,5	6,75	-	-	21,6
Sağ/Eksitus	0/2	2/2	-	-	2/4

SB 53 - Duodenal Divertikül Perforasyonu: Nadir Bir Olgu Sunumu

Eren Ozan Yıldız¹, Ahmet Serkan İlgün²

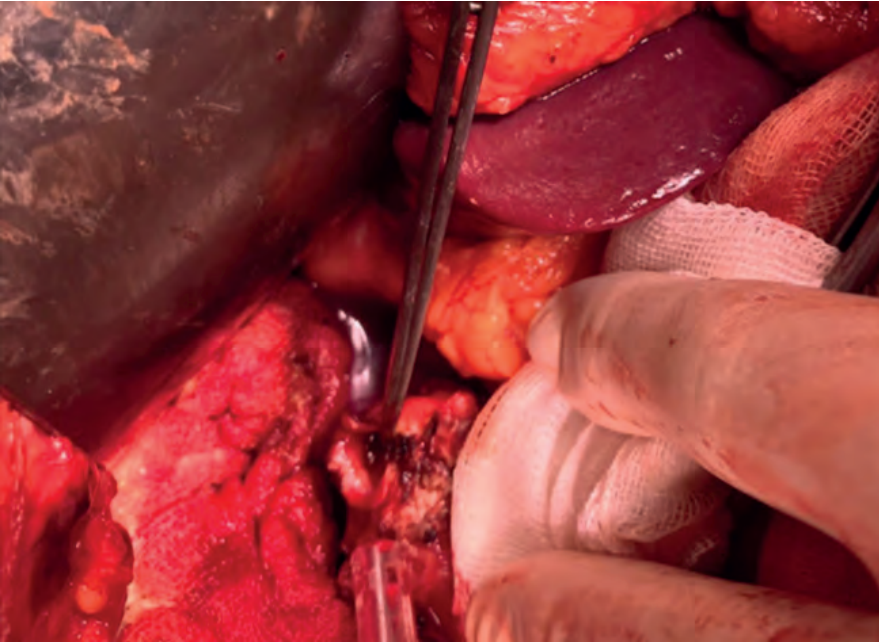
¹ Samandağ Devlet Hastanesi, Hatay, Türkiye

² Mater Dei Hastanesi, St Julians, Malta

Amaç: Duodenal divertikül sık görülür perforasyonu nadirdir [1]. Tedavi çeşitleri; konservatif yaklaşım veya cerrahidir [2].

Amacımız duodenal divertikül perforasyonu tedavi yaklaşımlarını değerlendirmektir.

Yöntem: Nöroşirurji kliniğinde yatan 58 yaşındaki erkek hastanın fizik muayenede akut karın bulguları mevcuttu. İv kontrastlı batın btsinde çıkan kolonun süperoposteriorunda serbest hava saptandı. Laparotomide duodenum 2. kısımda divertiküler perforasyon , jeneralize peritonit görüldü (Resim 1).

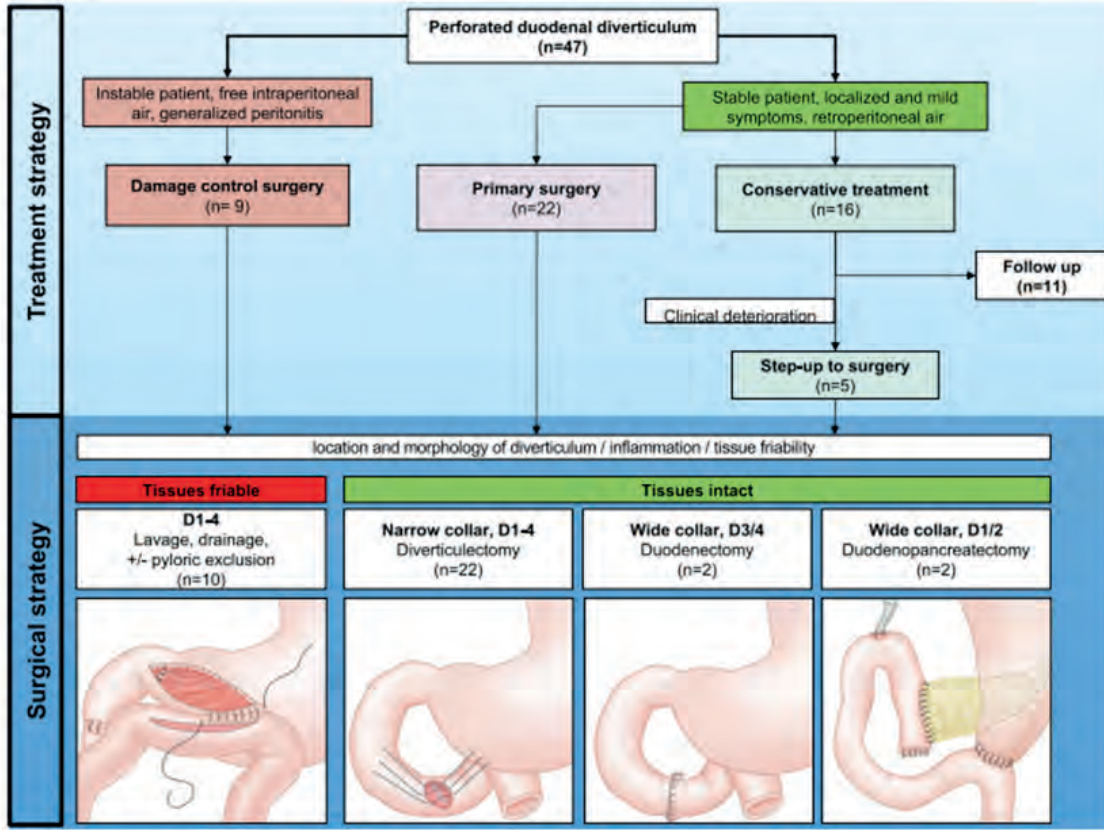


Resim 1. Perfore divertikül

Omental yama, pilor eksklüzyonu ve retrokolik gastrojejunostomi uygulandı. Postoperatif 8. gün drenen safra geldi. Relaparotomide perforasyon yerindeki dikişlerin açılması nedeniyle intraabdominal kontaminasyon görüldü. Hastaya duodenostomi, Witzel jejunostomi uygulandı. Hasta postoperatif 10. günde çoklu organ yetmezliği sonucu ex oldu.

Bulgular: Hastada peritonit bulgularının olmaması, komorbiditenin olmaması durumunda konservatif tedavi kararı verilebilir. Konservatif tedavi; barsak istirahati, nazogastrik aspirasyon, parenteral beslenme, intravenöz antibiyotik tedaviyi içerir [3].

Sepsis varlığında cerrahi düşünülmelidir. Cerrahide en önemli hususlar; dokunun kıvamı, divertikül bölgesi ve enflamasyondur [Resim 2].



Resim 2. Duodenal divertikül perforasyonu cerrahi algoritması

Sepsis varlığında cerrahi düşünülmelidir. Cerrahide en önemli hususlar; dokunun kıvamı, divertikül bölgesi ve enflamasyondur [Resim 2].

Sonuç: Duodenal divertikül perforasyonu ölümcül bir durumdur. Septik olmayan hastalar konservatif tedavi ile tedavi edilebilirken, septik durum gelişirse cerrahi tek seçenek haline gelir.

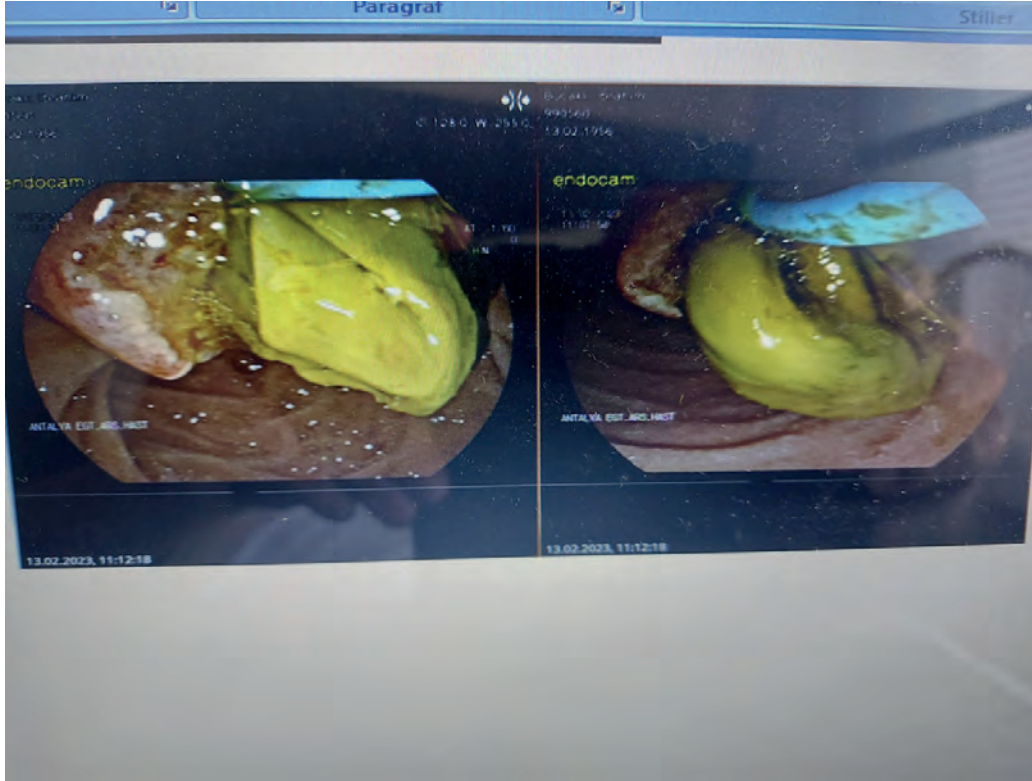
Kaynakça

- 1: Thorson CM, Paz Ruiz PS, Roeder RA, Sleeman D, Casillas VJ. The perforated duodenal diverticulum. Arch Surg 2012; 147: 81-88
- 2: Kapp JR, Müller PC, Gertsch P, Gubler C, Clavien PA, Lehmann K. A systematic review of the perforated duodenal diverticula: lessons learned from the last decade. Langenbecks Arch Surg. 2022 Feb;407(1):25-35. doi: 10.1007/s00423-021-02238-1. Epub 2021 Jun 23.
- 3: Martinez-Cecilia D, Arjona-Sanchez A, Gomez-Alvarez M, Torres-Tordera E, Luque-Molina A, Valenti-Azcarate V, et al. Conservative management of perforated duodenal diverticulum: a case report and review of the literature. World J Gastroenterol 2008;14(March (12)):1949-51.

SB 54 - İleri Yaşta Enfekte Nüks Tip 3 Kist Hidatiğin Cerrahi ve ERCP ile Kombine Tedavisi

Metin Yalçın¹; Yaşar Mert Aydemir¹; Ali Çelik¹

¹ Antalya Eğitim ve Araştırma Hastanesi, Antalya, Türkiye



Giriş: Kist hidatik hastalığı etkeni Echinococcus granulosus olup en sık %50-70'i karaciğerde yerleşir. Sıklıkla semptom vermemekle birlikte künt sağ üst kadranda ağrı en sık görülen yakınmadır. Komplike olmuş hidatik kistlerde ateş ile birlikte, sarılık hatta anafilaktik reaksiyon görülebilir. Kist hidatik tedavisinde bekle ve gör, cerrahi (açık/laparoskopik), PAİR ve medikal tedavi (andazol) yöntemlerinden uygun olanı seçilmektedir. Safra yollarına açılan kistlerde, koledok eksplorasyonu ve T-tüp uygulanmasının yanında koledokoduodenostomi de uygulanabilmektedir. ayrıca ercp ile koledoktaki kız vezikülleri temizlenek ve sfinkterotomi ile safra fistülü tedavisi de yapılmaktadır.

67 yaşında erkek hasta karın ağrısı, laboratuvarında amilaz, lipaz ve GGT yüksekliği nedeniyle dış merkezden acil servisimize yönlendirilmiş. Hastanın 20 sene önce karaciğer kist hidatiği, 1 ay öncede kolesistektomi öyküsü mevcut idi. Akut pankreatit tanısıyla yatırılan hastanın takiplerinde yapılan radyolojik incelemede karaciğer sol lopta segment 3-4 bileşkesinde yaklaşık 5 cm çaplı enfekte tip 3 ve segment 4 b de 1,5 cm çaplı enfekte tip 3 kist hidatik ile uyumlu görünüm izlendi. Hasta acil şartlarda operasyona alındı. Operasyonda parsiyel kistektomi ve dışa drenaj işlemi uygulandı. Post operatif takiplerinde drenajdan günlük 350 cc safravi karakterde gelen olduğu izlendi. Hastaya çekilen mrcp de koledokta kız vezikülü izlendi. Post operatif 7. Gün hastaya ercp yapıldı. Ercep de sfinkterotomi, koledoktan kız vezikülü çıkarılması ve stent konulması işlemi uygulandı. Post operatif hasta 13. Gün şifa ile taburcu edildi.

Sonuç olarak karaciğerde enfekte tip 3 kist hidatik sıklıkla safra yolları ile ilişkili olabilmektedir. Radikal cerrahiler yerine ercp gibi işlemler ile safra fistülü riski en aza indirilebilmektedir.

SB 55 - Fournier Gangreninde Mortaliteyi Belirleyen Faktörler

Seracettin Eğin¹; Metin Mustafa Bildirici¹; Semih Hot¹

¹ İstanbul Prof. Dr. Cemil Taşçıoğlu Şehir Hastanesi, Genel Cerrahi Kliniği, İstanbul, Türkiye

Amaç: Fournier gangreninde (FG) mortaliteyi etkileyen yaş, enfeksiyonun yaygınlığı, eşlik eden yandaş hastalıkların varlığı, yoğun bakım gün sayısı (YBGS) faktörlerini araştırarak, mortalite öngörüsünü doğru şekilde önceden belirlemektir.

Yöntem: Şubat 2012-Ağustos 2023 arasındaki 106 FG hastasının prospektif kaydedilen verileri retrospektif değerlendirildi. Sağkalan (Grup 1 = 80 hasta) ve mortal grup (Grup 2 = 26 hasta) olarak iki gruba ayrılan hastalar cinsiyet, yaş skoru (YS), enfeksiyonun yayılım skoru (EYS), Uludağ Fournier Gangreni Şiddet İndeksi (UFGSI) ve Fournier Gangreni Şiddet İndeksi (FGSI) skorları, serum üre düzeyleri, enfeksiyon kaynağı, diyabet, obezite, diyabet ve obezite dışında yandaş hastalık (DODYH) varlığı, saptırıcı stomanın varlığı, vakum yardımcı kapama tedavisi gün sayısı, hastanede kalma gün sayısı, YBGS ve izole edilen bakteri tipleri açısından karşılaştırıldı. Tüm olguların tedavileri sırasında, mortaliteye belirgin etkilerini gözlemlediğimiz yaş, EYS, DODYH varlığı ve YBGS faktörlerinin mortalite üzerindeki etkileri incelendi.

Bulgular: YS bakımından da iki grup arasında anlamlı fark bulundu (Tablo 1). EYS Grup 2'de Grup 1'den anlamlı olarak daha yüksekti (Tablo 1). Grup 2'deki hastaların tamamında ve Grup 1'dekilerin 49 (%61.3)'ünde DODYH vardı ve iki grup arasında anlamlı fark bulduk (Tablo 2). YBGS Grup 2 hastalarda anlamlı olarak yüksekti (Tablo 2). ROC analizinde, UFGSI'in ≥ 8 eşik değer için %96.2 duyarlılık ve %63.8 özgüllüğe, FGSI'in ≥ 6 eşik değer için %80.8 duyarlılık ve %68.8 özgüllüğe sahip olduğunu saptadık. Lojistik regresyon analizinde, yaş, EYS, DODYH varlığı ve YBGS faktörlerinin mortaliteyle ilgili bağımsız öngörü faktörleri olduğunu bulduk.

Sonuç: Yaş, EYS, DODYH varlığı ve YBGS faktörlerinin gruplar arasında ileri derecede anlamlı farklar göstermesi ve bu faktörlerin mortaliteyle ilgili bağımsız öngörü faktörleri olması, FG'de mortalite öngörülebilirliği konusunda bu faktörlerin belirleyici olduğunu göstermektedir.

Table 1. FGSI ve UFGSI puanlama sistemlerine göre puanların gruplar arası dağılımı ve istatistiksel anlamlılığı.

	Grup 1 (Sağkalan)	Grup 2 (Mortal)	p
Ateş skoru			
0	75	19	0.004
1	4	7	
3	1	0	
Kalp hızı skoru			
0	72	17	0.006
2	8	9	
Solunum hızı skoru			
0	75	19	0.008
1	5	7	
Serum potasyum skoru			
0	22	4	0.197
1	54	18	
2	3	3	
4	1	1	
Serum sodyum skoru			
0	64	18	0.181
2	16	7	
3	0	1	
Serum kreatinin skoru			
0	52	11	0.080
1	1	0	
2	20	8	
3	5	5	
4	2	2	
Hematokrit skoru			
0	65	16	0.023

SB 56 - RDW ve MPV Değerlerinin Komplike Akut Apendisit Öngörücü Rolü

Fatih Öztoprak¹; Enes Sertkaya¹; Adnan Özpek¹; Fikret Ezberci¹

¹ Sağlık Bilimleri Üniversitesi Ümraniye Eğitim ve Araştırma Hastanesi, İstanbul, Türkiye

Amaç: Akut apandisit olgularında RDW(eritrosit dağılım hacmi) ve MPV'nin(ortalama trombosit volümü) hastalığın ciddiyetini öngörücü rolünü ortaya koymayı amaçladık.

Yöntem: Ocak 2022 ile Ağustos 2023 yılları arasında kliniğimizde akut apandisit nedeniyle appendektomi uyguladığımız 574 hasta veri tabanında retrospektif olarak tarandı. Hastalar nonkomplike apandisit(kataral ve flegmonöz) ve komplike apandisit(gangrene, perfore) olarak iki alt gruba ayrıldı. Hastalar yaş, cinsiyet, yatış süreleri, RDW ve MPV değerleri yönünden incelendi.

Bulgular: Kliniğimizde apandisit tanısıyla ameliyat ettiğimiz 574 hastanın 342'si erkek(%59) 232'si kadın (%41), ortalama yaş 31 idi. Grup 1'de nonkomplike apandisit 461 (%80.3), Grup 2'de ise komplike apandisit 113 (%19.7) hasta olduğu belirlendi. Ortalama hastane yatış süresi; Grup 1'de 3.6 gün, Grup 2 'de 5.9 gün bulundu. Ortalama RDW değerleri; Grup 1'de 13.01, Grup 2'de ise 13.6 hesaplandı ve gruplar arasında anlamlı fark bulunmadı(p =0.301). Ortalama MPV değerleri; Grup 1'de 9.8, Grup 2'de 9.55 hesaplandı. İki grup arasında anlamlı fark yoktu (p=1.06).

Sonuç: Akut apandisit tanısında çeşitli akut faz reaktanları günümüzde halen kullanılmakla beraber inflamasyon kaskadının bir göstergesi olarak RDW ve MPV değerlerinin apandisit kliniğinin ciddiyeti açısından değerlendirmeye çalıştığımızda literatürde bu konuda anlamlı sonuç elde eden çalışmalar olmakla beraber merkezimizde elde ettiğimiz verilerin istatistiksel olarak anlamlı olmadığını ama grup 2'nin RDW değerlerinin grup 1'e göre yüksek görüldüğü göze çarpmaktadır. Literatürle uyumlu olarak MPV değerinin anlamsız olduğu da görülmüştür.

SB 59 - Fournier Gangreni ve Malignite İlişkisi

Selen Öztürk¹; Ozan Namdaroğlu¹; Erdiç Kamer¹; Göksever Akpınar¹

¹ TC Sağlık Bilimleri Üniversitesi Tepecik Eğitim ve Araştırma Hastanesi, İzmir, Türkiye

Amaç: Fournier gangreni, dış genital organların, perineal veya perianal bölgelerin nadir görülen bir nekrotizan fasiitidir. Bu hastalık genellikle diyabet, obezite ve malign neoplazmı olan bağışıklık sistemi baskılanmış hastalarda ortaya çıkar. Fournier gangreninin temel tedavisi acil cerrahi debridman ve antibiyotik tedavisidir. Bununla birlikte toplumda ortalama yaşam süresinin uzaması ve ek hastalıklar fournier gangrenine olan klinik farkındalığın artmasını gerektirmektedir. Malignitenin fournier gangrenine yatkınlığı artırmakla birlikte başlı başına etiolojik bir faktör olduğunu irdeleyen sınırlı sayıda yayın olduğundan çalışmamızda fournier gangreni ile prezente olan vakalarımızı sunmayı amaçladık.

Yöntem: 2010-2023 yılları arasında TC Sağlık Bilimleri Üniversitesi İzmir Tepecik Eğitim ve Araştırma Hastanesi'nde fournier gangreni tanısıyla operasyona alınan hastalar retrospektif olarak incelendi. Fournier nedeniyle opere edilen toplam 160 hasta incelendiğinde bu hastaların toplam 12 (%7.5) tanesinde primeri pelvik bölgede bulunan malignite mevcuttu. Bu 12 hastanın 3 (%25) tanesi kadın 9 (%75) tanesi erkekti. Hastaların yaşlarının median değeri 64 (40-85) yaş ortalaması 63,5' du. Başvuru anında malignite tanısı olmayan bu hastaların 8 (% 67) tanesinde düzey ayırt etmeksizin rektum , 2 (%17) tanesinde serviks , 1 (%8) tanesinde mesane ve bir (%8) tanesinde prostat tümörü mevcuttu. 2 (%17) hasta fournier nedeniyle tedavi görüp taburcu edildikten sonra primer tümörü nedeniyle opere edilmiştir. 6 (%50) hasta fournier tedavisi sırasında çeşitli nedenlerle exitus olmuş, kalan 4 (%33) hasta ise tanı anında inoperabl olması nedeniyle fournier tedavisi tamalandıktan sonra onkolojik tedavi için tıbbi onkolojiye yönlendirilmiştir.

Sonuç: Fournier gangreni nadir görülen bir hastalık olmak ile birlikte altta yatan bir maligniteye eşlik ediyor olabilir. Bu nedenle fournier ganreni nedeniyle takip ve tedavi ettiğimiz hastaları mutlaka malignite yönünde değerlendirmeliyiz.



SB 60 - Fournier Gangreni Haricinde Nekrozitan Fasiit Nedeniyle Cerrahi Tedavi Edilen 8 Olgunun Değerlendirilmesi

Seyit Ali Volkan Polatkan¹; Özgen Işık¹; Ercüment Gürlüer¹; Tuncay Yılmazlar¹

¹ Bursa Uludağ Üniversitesi Tıp Fakültesi, Bursa, Türkiye

Amaç: Nekrotizan fasiit nadir görülmesine rağmen, geliştiğinde hayatı tehdit edici olup, agresif tedavisi gerekmektedir. Tedavide multidisipliner ve bütüncül yaklaşım çok önemli olmakla beraber, cerrahi debritleme asli önemini korumaktadır. Bu temelde etiolojinin, cerrahi yaklaşımın ve bunların sonuçlarının iyi anlaşılması esastır.

Gereç ve Yöntem: Bu çalışmada 2018-2023 yılları arasında Bursa Uludağ Üniversitesi Tıp Fakültesi Genel Cerrahi Kliniğinde nekrozitan fasiit tanısı ile cerrahi tedavisi yapılan 8 hasta retrospektif olarak değerlendirildi. Çalışma kapsamında özel bir başlık altında değerlendirilen fournier gangreni tanılı hastalar hariç tutuldu. Etiyolojide yer alan sebepler, yapılan cerrahi ve medikal tedaviler ve elde edilen sonuçlar retrospektif olarak değerlendirildi.

Bulgular: Cerrahi tedavisi yapılan 8 olgunun 4 tanesinde primer olarak nekrozitan fasiit saptanırken (son 1 yılda geçirilmiş cerrahi girişim yoktu), 4 tanesinde son 1 yıl içinde geçirilmiş ameliyatlarına bağlı komplikasyonlar neticesinde geliştiği görüldü. Yaşları 28 ile 72 arasında değişen (ortalama 54) hastaların ASA skorları değerlendirildiğinde üçünün tamamen sağlıklı, üçünün hafif yandaş hastalıkları olduğu görülüp ortalama ASA skoru ikiydi. Bu hastalara en az 3, en fazla 15 olmak üzere ortalama olarak 7,5 defa ameliyathane koşullarında cerrahi debritleme ve vakum yardımcı kapama yapılmıştır. Tedavisi gerçekleştirilen hastaların mortalite oranı 37,5 olarak saptanmıştır.

Sonuç: Bu çalışmada, genç ve sağlıklı hastalarda dahi önemli bir morbidite ve mortaliteye sahip nekrozitan fasiitin mümkün olduğunca öngörülebilmesi, erken tanısı ve cerrahi temelinde etkin tedavisine dair deneyimlerimiz değerlendirilmiştir.

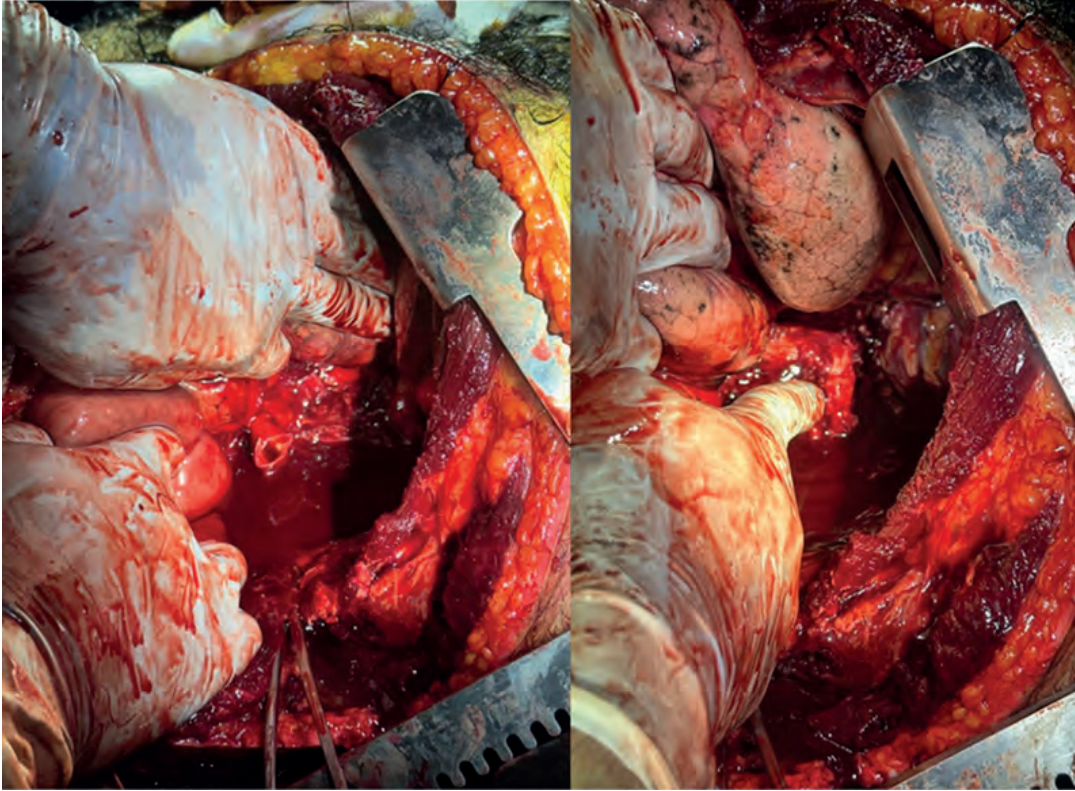
SB 62 - Acil Servise Getirilen Travmatik Arrest Olgularında Yapılan Resüsitatif Torakotomilerdeki Bulgularımız

Tarik Recep Kantarcı¹; Ali Fuat Kaan Gök²; Abdullah Kut³

¹ T.C. Sağlık Bakanlığı Sivas Numune Hastanesi, Genel Cerrahi Kliniği, Sivas, Türkiye

² İstanbul Üniversitesi İstanbul Tıp Fakültesi, Genel Cerrahi Ana Bilim Dalı, İstanbul, Türkiye

³ Bezm-i Alem Vakıf Üniversitesi, Genel Cerrahi Ana Bilim Dalı, İstanbul, Türkiye



Amaç: Resüsitatif torakotomi sonrası sağ kalımı yaralanmanın mekanizması , lokalizasyonu, kalp atımının varlığı, ekibin tecrübesi, müdahelenin zamanlaması gibi birçok parametre etkilemektedir. Nabız alınan penetran yaralanmalarda sağ kalım %20'ye çıkmaktayken; nabız alınamayan künt travmalı hastalarda %1'e düşmektedir. Bu olgu serimizde acil servise künt ve penetran travma sonrası arrest ile getirilen hastalardaki resüsitatif torakotomi bulgularımızı sunmayı amaçladık.

Yöntem: Acil poliklinikte travma cerrahisi eğitimi almış genel cerrahi uzmanı, anestezi uzmanı ve yardımcı sağlık personeli ile oluşan ekip ile birlikte yapılan toplam 3 resüsitatif torakotomi olgusu retrospektif olarak değerlendirildi.

Bulgular:

1. Vaka: 28 yaşında erkek hasta araç dışı trafik kazası ifadesiyle getirildi. Bilinç kapalı, nabızı alınamayan hastanın fizik muayenesinde toraksında kontüzyon ve yaygın deformite ile ciltaltı amfizemi saptandı. Yapılan sol anterolateral torakotomide masif hemotoraks, akciğerde yaygın laserasyonlar izlendi. Kalpte atım ve fibriller hareket yoktu. Desendan aortaya cross klempaj, sağ tüp torakostomi, elle kardiyak masaj uygulandı.
2. Vaka: 46 yaşında erkek hasta yakın mesafeden ateşli silah yaralanmasına bağlı arrest ile getirildi. Batında tüm kadrarlarda çok sayıda kurşun girişi görüldü. Sol anterolateral torakotomi sonrası inen aortaya cross klempaj yapıldı. Elle kardiyak masaj uygulanırken, laparotomi ile packing yapıldı. Batında karaciğerde



yaralanma alanları, retroperitoneal hematoma ve kanama, ince barsaklar ve mezenterde yaralanma alanları saptandı.

3. Vaka: 33 yaşında erkek hasta motosiklet kazası sonrası arrest ile getirildi. Sol anterolateral torakotomiye vertebranın anteriora deplasmanı ile oluşan inen aortada komplet avülsiyon saptandı. Geniş diafragma rüptürü nedeniyle mide ve rüptüre dalağın toraks içinde olduğu görüldü. İnen aorta yaralandığı alanın proksimal ve distalinde klempe edildi, kardiyak resüsitasyon yapıldı.

Sonuç: Travmatik arrest ya da pre-arrest halinde acil servise getirilen hastalarda resüsitatif torakotomi uygun endikasyon ve teknik ile yapıldığında sağ kalımı artırabilir. Yüksek mortalite oranları nedeniyle resüsitatif torakotomiden kaçınılması gerektiği düşünülmektedir.

SB 64 - Göğüs Cerrahisinde Katastrofik Yaralanmalar

Gamze Tanrıkulu¹; Hakan Işık¹; Sema Arslankurt¹; Kuthan Kavaklı¹

¹ *Gülhane Eğitim ve Araştırma Hastanesi Göğüs Cerrahisi, Ankara, Türkiye*

Giriş: Hastaneye ulaşabilen toraks yaralanmalarının büyük çoğunluğu minör cerrahi müdahalelerle tedavi edilebilirken; bazı yaralanmalarda ise katastrofik yaralanma olarak nitelendirilebileceğimiz, hayatı tehdit eden, acil müdahale gerektiren önemli hasarlar da gelişebilmektedir.

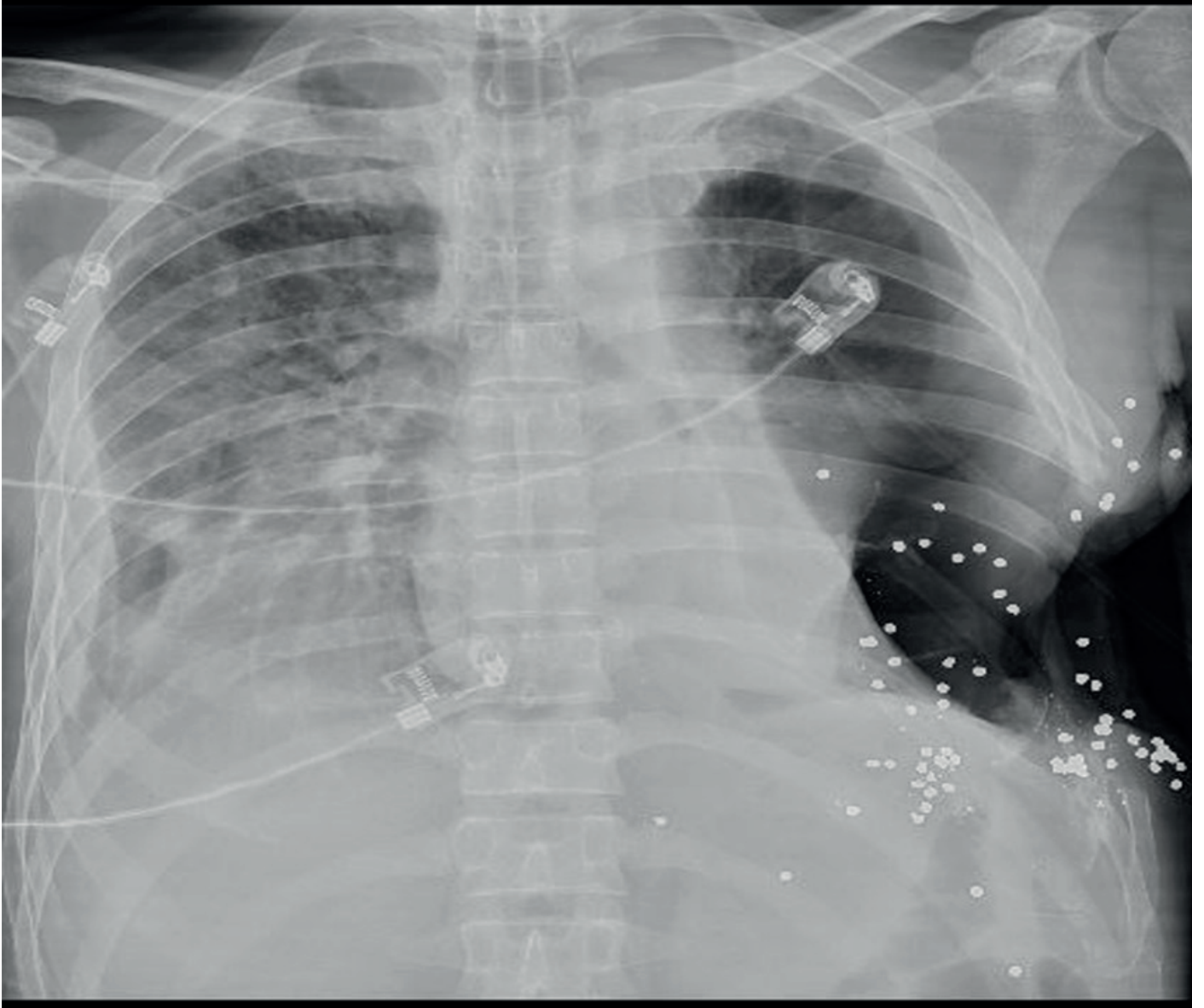
Bu çalışmamızda kliniğimizde tedavi edilen katastrofik yaralanmaları gözden geçirmeyi ve tedavi yöntemlerini tartışmayı amaçladık.

Materyal Metod: Kliniğimizde 2003-2023 yılları arasında toraks yaralanması nedeniyle tedavi altına alınan 562 hastanın dosyası retrospektif olarak incelendi. Lobektomi, pnömonektomi ve göğüs duvarında geniş doku defekti olan hastalar çalışmaya dahil edildi. 18 hasta çalışma grubumuzu oluşturdu. Hastaların demografik özellikleri, uygulanan cerrahi girişimleri, hospitalizasyon süreleri, morbidite ve mortaliteleri kaydedildi. Veriler SPSS 25 ile analiz edildi.

Bulgular: Hastaların 1'i kadın; ortalama yaş $25,22 \pm 7,96$ (10-43). Hastalarımızın beşi (%27,8) sivildi. Dört (%22,2) hastada suikid girişimi mevcuttu. Boyun bölgesinden yaralanan bir hasta hariç tüm hastalara torakotomi uygulandı (%88,9). Tüm hastalarda hemotoraks veya pnömotoraks mevcuttu. On dört hastaya (%77,8) anatomik akciğer rezeksiyonu uygulandı. Bir hastada (%5,6) trakeoözofageal fistül onarımı yapılırken; 3 hastaya göğüs duvarı rezeksiyonu ve rekonstrüksiyonu uygulandı. Postoperatif dönemde 6 hastada (%33,33) herhangi bir komplikasyon görülmezken; en sık görülen komplikasyon (%33,33) uzamış hava kaçağı idi. Ortalama hastanede kalış süresi $20,11 \pm 27,24$ (3-127) gün idi. Hiçbir hastada mortalite gözlenmedi.

Sonuç: Toraksın katastrofik yaralanmaları, hayatı tehdit eden, multidisipliner yaklaşımla acil müdahale gerektiren yaralanmalardır. Deneyimli merkezlerde düşük mortalite oranları ile tedavi mümkündür. Bu nedenle hastaların ilk müdahalelerinin yapılmasının ardından acilen bu merkezlere naklinin gerçekleştirilmesi oldukça önemlidir.

Şekil 1: Göğüs duvarında geniş doku defekti ve açık pnömotoraks olgusu



SB 65 - Dalak Yaralanmasının Eşlik Ettiği Sol Alt Torakal Bölge Penetran Yaralanmalarında Torakoskopinin Güvenirliliği

Meryem Yanık¹; Leman Damla Ercan²; Meryem Tuncak¹; Mehmet İlhan¹; Recep Güloğlu¹; Ali Fuat Kaan Gök¹; Cemalettin Ertekin¹

¹ İstanbul üniversitesi istanbul tıp fakültesi, İstanbul, Türkiye

² Sultan Abdülhamid Han Eğitim Araştırma Hastanesi, İstanbul, Türkiye

Amaç: Penetran sol alt torakal bölge (SATB) yaralanmalı hastalarda olası bir diyafragma yaralanmasını saptamak için tanısal laparoskopi yapılması altın standarttır. Bu çalışmanın amacı, SATB yaralanmalı hastaların eşlik eden dalak yaralanması olması halinde yapılan tanısal laparoskopi ve torakoskopilerin dalakta ek bir travma oluşturup oluşturmadığının karşılaştırılmasıdır.

Metod: Ocak 2013 – Ekim 2023 tarihleri arasında penetran SATB yaralanmalı hastaların verileri retrospektif olarak değerlendirildi.

Bulgular: Çalışma süresi boyunca ameliyat edilen SATB yaralanmalı 231 hastanın 16 (% 7) sında eşlik eden dalak yaralanması olduğu saptandı. Hastaların tamamı erkekti. Ortanca yaş 25.5 (17-47) idi. Altı (% 37) hastaya torakoskopi yapıldığı görüldü. Torakoskopi yapılan hastaların tamamında diyafragmaya primer tamir yapıldığı saptandı. Laparoskopi grubunda (LG) dalak yaralanması ortanca ciddiyeti 2 (1-3) iken torakoskopi grubunda (TG) 3 (2-4) ($p = 0.056$); ortanca yatış süresi LG 6 (4-21) gün iken TG 10 (5-14) gün ($p= 0.073$); ameliyat süresi LG 82 (30-135) dakika iken, TG 62 (40-110) dakika ($p=0.452$) idi. Ameliyat öncesi toraks tüpü olmayan beş hastada ameliyat sonrası toraks tüpü takılması ihtiyacı oldu, bu hastaların dördü TG' da idi. İki grupta da ameliyata bağlı dalak yaralanması ile ilişkili ek komplikasyon oluşmadığı saptandı. Torakoskopi ile direkt ilişkili ek komplikasyon olmadığı görüldü.

Sonuç: Çalışmamızın sonuçlarına göre torakoskopi uygulanan hastalarda dalak yaralanma derecesi laparoskopi yapılanlara göre daha yüksek bulunmuştur. Her iki grupta da dalak yaralanması ile ilgili ek komplikasyon gelişmemesi bu yüzden olabilir. Dalak yaralanma derecesi yüksek olan SATB penetran yaralanmalı hastalarda torakoskopik olarak diyafragma tamiri yapılması güvenilir bir yöntemdir.

SB 67 - Akut Apendisit Olan Gebe Hastalarda Tek Cerrahin Laparoskopik Apendektomi Deneyimleri

Ahmet Aşkar¹; Nurkovic Samir¹; Hatipoğlu Engin¹

¹ Cerrahpaşa Tıp Fakültesi, İstanbul, Türkiye

Akut apandisit, en yaygın akut batın nedenlerindedir. Apendiksin enflamasyonu ile karakterize olan bu durumun etiolojisinde lümeninde tıkanmaya yol açan lenfoid hiperplazi, fekalit, tümörler, yabancı cisimler ve parazitler yer almaktadır. Apendiks lümeninde basınç artışı, mukus birikimi, aşırı bakteri üremesi ve apendiks duvarı boyunca bakterilerin yayılması gibi faktörler, patofizyolojik süreci oluşturmaktadır. Akut apandisit standart tedavisi apendektomidir. Cerrahi kliniklerde sıklıkla uygulanan apendektomi cerrahisi bazı hasta gruplarında daha fazla deneyim ve teknik bilgi gerektirmektedir. Bu hasta grupları arasında en önemli olanı, gebelerdeki akut apandisit olgularıdır. Gebelerde akut apandisit insidansı genellikle 1/1500 olarak tahmin edilmektedir. Gebelerde akut apandisit tanısı koymak zordur çünkü klasik semptomları ve muayene bulguları belirsizdir ve şikayetler sıklıkla yanlış bir şekilde gebelikle ilişkilendirilebilir. Bu nedenle gebelerde akut apandisit tanısı, olası komplikasyonları önlemek için hızlı bir şekilde konmalıdır. Ayrıca, uterusun karın içinde yer kaplaması nedeniyle cerrahi müdahalenin teknik açıdan zor olabileceği göz önünde bulundurulmalı ve tedavi deneyimli cerrahlar tarafından gerçekleştirilmelidir.

Kliniğimize 2010-2023 yılları arasında başvuran ve akut apandisit tanısı konulan 5 gebede uygulanan tedavi deneyimimizi paylaşmaktayız. Hastaların preoperatif tanımlarını belirlemek için fizik muayene, laboratuvar, ultrasonografi, Alvarado skoru ve AIR skoru gibi yöntemler kullanılmıştır. Preoperatif ultrasonografi ile apendiksin lokalizasyonu tayin edilebilen olgularda apendiks lokalizasyonunun cilde denk gelen bölgesine işaretlemeler yapılmıştır.

Hastaların tamamına laparoskopik apendektomi yöntemi uygulanmıştır. Operasyon sırasında pnömoperitoneum, hastanın sol subkostal bölgesinden Veress iğnesi kullanılarak oluşturulmuş, ardından ilk trokar sol üst kadrandan yerleştirilmiş ve diğer trokarlar, kamera rehberliğinde kontrollü bir şekilde yerleştirilmiştir. Hastaların preoperatif ve postoperatif dönemlerinde kadın hastalıkları ve doğum uzmanları tarafından konsültasyonlar talep edilmiştir. Postoperatif dönemde sadece bir hastada erken membran rüptürü gelişmiş ve hasta, postoperatif birinci gününde sezaryen doğum yapılmıştır. Diğer hastalarda herhangi bir komplikasyon meydana gelmemiştir.

Olgu	Yaş	Gebelik haftası	Alvarado skoru	AIR skoru
1	37	34	9	8
2	33	18	6	6
3	33	26	8	9
4	26	24	5	5
5	36	22	8	8

SB 68 - Rektumda Yabancı Cisim (Kabak)

Mahsum Barçın¹; Dilan Yıldız¹; Mervan Kamar¹; Mazlum Gündüz¹; Abdulkadir Akbaş¹; Burak Veli Ülger¹

¹ Dicle Üniversitesi Tıp Fakültesi Genel Cerrahi Abd, Diyarbakır, Türkiye

Giriş: Anal kanaldan kolona ilerletilen yabancı cismin laparotomi yapıp anterograd dekompresyon ile çıkarıldığı bu olgu literatüre katkı amacıyla sunulmuştur.

Olgu: 65 yaş erkek hasta hemoroidal hastalık nedeniyle anal bölgeden tedavi amaçlı organik yabancı cisim (kabak) ilerletmiş. Hasta karın ağrısı şikayeti ve organik yabancı cismin rektuma girmesi sonucu dış merkezde acil servise başvurdu. Hasta yapılan BT görüntülemesinde rektum perforasyonu şüphesi nedeniyle tarafımıza sevk edildi. Fizik muayenesinde karın ağrısı olan hastanın akut batın tablosunda olduğu düşünülmeydi. Rektum perforasyonu dışlanamayan, rektal tuşesi boş olan hasta operasyona alındı.

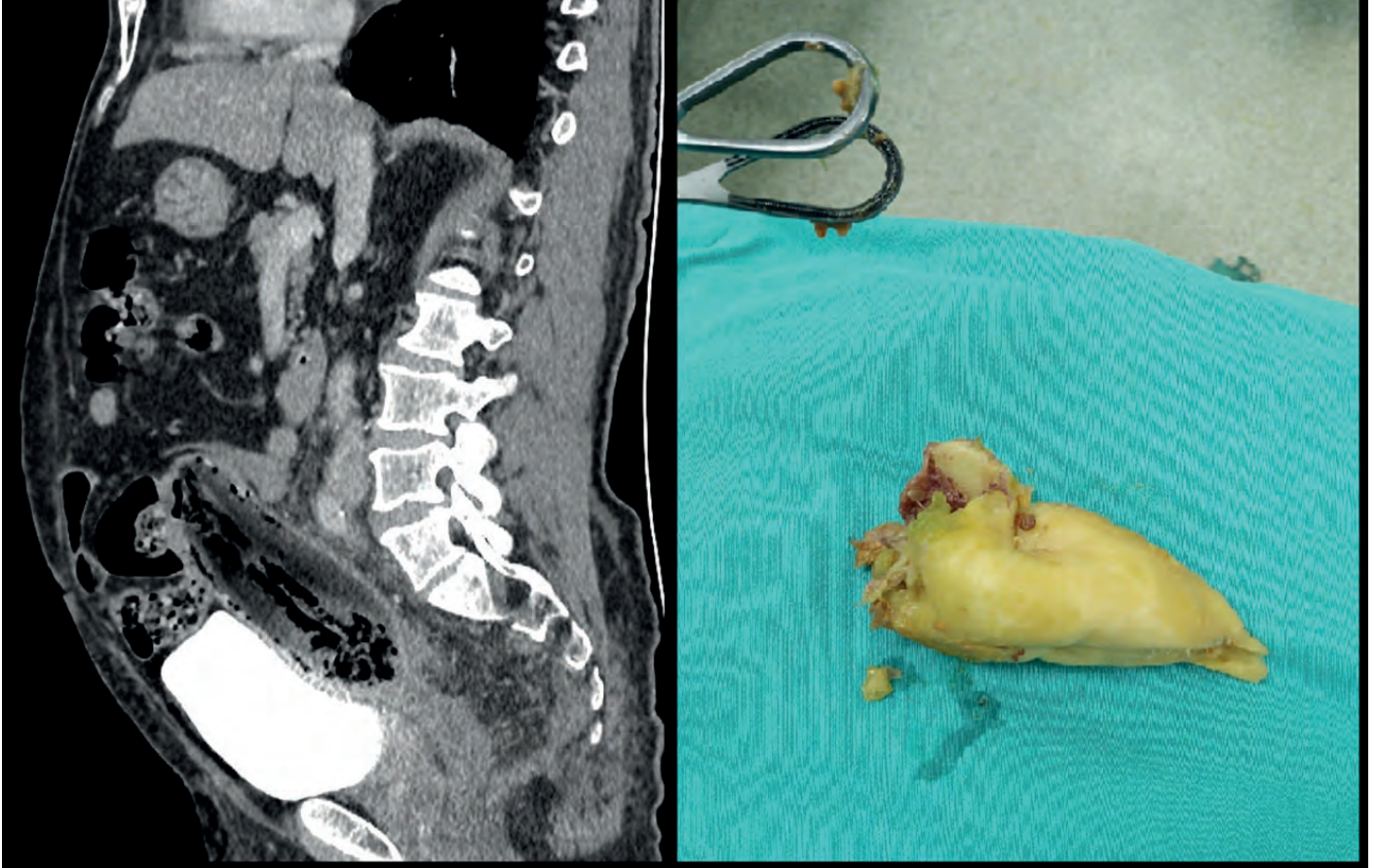
Genel anestezi sonrası litotomi pozisyonunda anaskopla rektum incelendi, yabancı cisim görülemedi. Laparotomi kararı alındı. Göbek altı median insizyonla yapılan operasyonda rektosigmoid bölgedeki organik yabancı cisim anterograd dekompresyonla anal kanaldan çıkarıldı. Yapılan eksplorasyonda rektum perforasyonu görülemedi.

Tartışma: Anorektal hastalıkların tedavisi, cinsel haz, kişiyi aşağılama, kaza sebebiyle gerçekleşen rektum-sigmoid kolonda yabancı cisimler ile ilgili literatürde bir çok olgu sunumuna rastlanmaktadır.

Olgularda; cinsel objeler, yasadışı maddeler, özel şekil verilmiş metal-plastik materyaller, salatalık, patlıcan gibi maddeler sıklıkla görülürken bizim olgumuzda hasta soyulmuş kabağı hemoroid tedavisi amacıyla, rektal yolla kolon içerisine gönderdiğini belirtmektedir.

Benzer olgularda ilk yaklaşım spinal anestezi altında, anaskop ve forseps yardımı ile cismin çıkarılmasıdır. Cismin yerleşimine, büyüklüğüne ve sertliğine bağlı olarak laksatiflerle GİS motilitesini artırarak hastanın cismi defekasyonla çıkarması da beklenebilir. Cismin kendiliğinden çıkamayacağına karar verildiği veya perforasyon şüphesi olan durumlarda laparotomi gerekliliği doğmaktadır. İntraoperatif değerlendirmeye göre cisim transabdominal veya transrektal yolla çıkarılabilir. Perforasyonun durumuna cisim göre primer onarım, rezeksiyon-anastomoz, koruyucu ostomi açılması gibi durumlar gündeme gelebilir.

Sonuç: Çeşitli sebeplerle rektal yolla bilerek veya yanlışlıkla kolona ilerletilen cisimlerin çıkartılması non-invaziv yöntemlerden major cerrahilere kadar çeşitli yöntemlerle olmaktadır. Cerrahiye gerek kalmadan çıkarılması tercih edilse de perforasyon gibi cerrahi gerekliliği olan durumlar gözden kaçırılmamalıdır.



SB 69 - Vaka Sunumu: Fournier Gangreninin Yönetiminde Balın Faydalı Etkileri

Kaan Canal¹; Bahadır Kartal¹; Furkan Uğur¹; Salih Kepez¹; Veysel Barış Turhan¹

¹ Hitit Üniversitesi Erol Olçok Eğitim Ve Araştırma Hastanesi, Çorum, Türkiye

Giriş: Fournier gangreni, perineal, genital ve perianal bölgeleri etkileyen hızlı doku yıkımı ve sistemik katılımla karakterize olan bir nekrotizan fasiit türüdür. Standart tedavi, agresif cerrahi debridman, geniş spektrumlu antibiyotikler ve yoğun bakım desteği içerir. Son yıllarda, yara iyileşmesi özellikleri nedeniyle bal gibi alternatif tedaviler dikkat çekmektedir. Biz, bir hastanın Fournier gangreni tedavisinde yardımcı bir tedavi olarak balın kullanıldığı bir vakayı sunuyoruz.

Vaka Sunumu: Kötü kontrollü diyabetes mellitus bulunan 68 yaşında erkek hasta, şiddetli inguinal ve skrotal ağrı, eritem ve şişlik şikayetleriyle acil servise başvurdu. Muayene sırasında hasta taşikardik ve hipotansifti. Fizik muayene, perineal, inguinal ve skrotal bölgelerde krepitus, nekrotik doku ve kötü kokulu akıntıyı gösterdi. Hastaya Fournier gangreni tanısı kondu ve hemen cerrahi müdahale kararı verildi. Nekrotik dokunun agresif cerrahi debridmanı yapıldı ve geniş spektrumlu antibiyotikler intravenöz olarak uygulandı. Hasta, hemodinamik destek için yoğun bakım ünitesine yatırıldı ve takip edildi. Hastaya multiple VAC tedavisi ve debridman amaçlı multiple cerrahi işlemler uygulandıktan sonra, standart tedaviye ek olarak, yara bakım ekibi yara iyileşmesini teşvik etmek için yardımcı bir tedavi olarak tıbbi sınıf balı (Manuka balı) dahil etmeye karar verdi. Steril bal ile empenye edilmiş pansumanlar, sonraki pansuman değişikliklerinde cerrahi yara yatağına uygulandı. Bal pansumanları her 48 saatte bir değiştirildi. Dört haftalık bir süre boyunca yara önemli ölçüde iyileşti. Nekrotik doku sağlıklı granülasyon dokusu ile değiştirildi ve hastanın klinik durumu stabilize oldu.

Sonuç: Fournier gangreni, hemen cerrahi debridman ve yoğun tıbbi müdahale gerektiren yaşamı tehdit eden bir durumdur. Bu vakada, agresif cerrahi debridman, antibiyotikler ve yara iyileşmesini hızlandırmak için bal tabanlı yara bakımının eklenmesi, yara iyileşme sürecini hızlandırdığı ve olumlu hasta sonuçlarına katkıda bulunduğu görülmektedir.

SB 71 - Gastrik Volvulus: Bir Olgu Raporu

Furkan Uğur¹; Kaan Canal¹; Murat Kendirci¹; İbrahim Tayfun Şahiner¹

¹ Hitit Üniversitesi Erol Olçok Eğitim Ve Araştırma Hastanesi, Çorum, Türkiye

Gastrik volvulus, nadiren görülen bir klinik olaydır, yetişkinlerde ve çoğunlukla pediatrik hastalarda meydana gelebilir. Gastrik volvulus, midesinin ligamentöz bağlantılarının (gastrohepatik, gastrokolik, gastrolial ve gastrofrenik) gevşekliği ve bozulması sonucunda meydana gelir. Vakaların çoğunda ise gastrik volvulus, mide, dalak veya diyafragma anatomik bozukluğundan kaynaklanır, en yaygın nedenler diyafragma hernisi veya mide fonksiyonundaki anormalliklerdir.

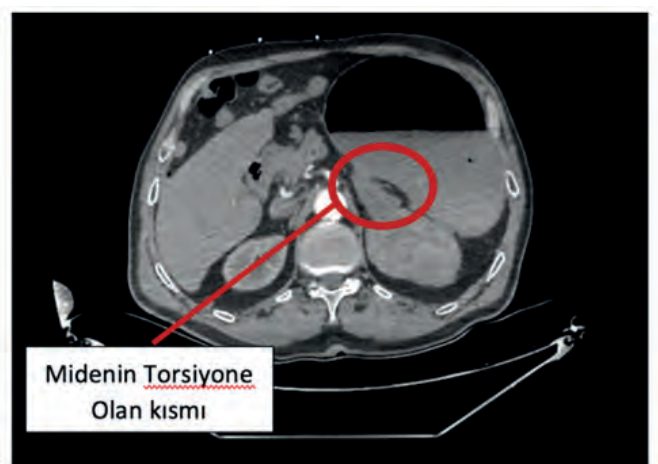
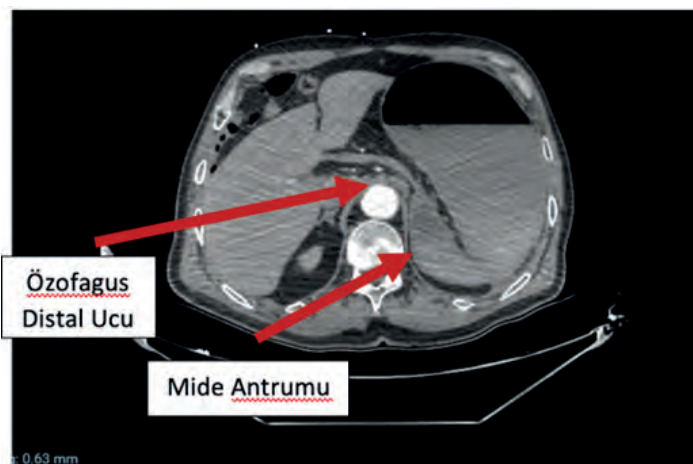
Bu olgu raporu, gastrik volvulusunun tanı ve tedavi sürecini incelemektedir.

67 yaşında erkek hasta acil servise, bulantı, kusma ve şiddetli göğüs ağrısı nedeniyle başvurdu. Acil serviste kardiyak bir durum düşünülerek 2 defa 2 saat arayla troponin sonucunun negatif gelmesi üzerine tarafımıza danışıldı. Fizik muayenesinde batında distansiyon ve yaygın hassasiyet tespit edildi. Bilgisayarlı Tomografi (BT) raporu, hastanın gastrik volvulus olarak raporlandı. Bu nedenle hasta acil bir şekilde cerrahi operasyona alındı ve subtotal gastrektomi işlemi gerçekleştirildi.

Post operatif ekstübasyonu tolere edememesi nedeniyle entübe şekilde ybü de takip edilen hasta genel durumunun iyi olması üzerine post op 4. Günde extübasyon işlemi uygulandı.

Sonrasında ekstübe halde yoğun bakım ünitesinde takip edilen hastanın genel durumunun stabil olmasından dolayı, hasta servise alındı ve post operatif servis takipleri sırasında hastanın durumu stabil kaldı. Post operatif 7. Gününde oral alım başlandı. Post operatif 10.gününde de genel cerrahi servisinden taburcu edildi.

Sonuç olarak; gastrik volvulus organoaksial veya mezoaksial ekseninde dönmesi ile oluşur. Organoaksial ekseninde dönmesi daha sık görülür ve genellikle diyafragma defekti ile birlikte ancak bizim vakamızda organoaksial ekseninde dönme mevcutken diyafragma defekti yoktu. Tedavi doğası gereği cerrahi veya tıbbi olabilir. Konservatif yönetim endoskopik redüksiyon veya perkütan endoskopik gastrostomiden oluşur. Konservatif tedavide gastrik perforasyon riski önemlidir. Bu nedenle hastalar konservatif tedavi için dikkatle düşünülmelidir. Altın standart, detorsiyonlu açık laparotomi ve ön gastropeksi ile önlemedir. Bizim vakamızda; acil serviste görüldüğünde akut batın hali mevcut olduğundan dolayı cerrahi yöntem tercih edilmiştir.



SB 72 - Nadir Bir Olgu: Tüplü Su Altı Dalışı Sonrası Gastrointestinal Barotravma

Tarık Emre Yılmaz¹; Mehmet Gökçeimam¹; Gülşen Yetiş Buluklu²; Gizem Duran¹; Şevki Furkan Demirer¹;
Hasan Fehmi Küçük¹

¹ Dr. Lütfi Kırdar Kartal Şehir Hastanesi, İstanbul, Türkiye

² Kanuni Eğitim ve Araştırma Hastanesi, Trabzon, Türkiye

Amaç: İntrabdominal alandaki içi boşluklu organların perforasyonu mortalitesi ve morbiditesi yüksek olan genel cerrahi acillerindedir. Bu nedenle karın ağrısı şikayeti ile acil servise başvuran hastalarda perforasyondan şüphe ediliyorsa tanının erken konulması ve tedavinin geciktirilmeden uygulanması son derece önemlidir.

Yöntem: Tüplü su altı dalışı esnasında teknik aksaklıklar yaşayan su yüzeyine çıktıktan hemen sonra karın ağrısı gelişen ve bu sebeple hastanemiz acil servisine başvuran hastada barotravmaya bağlı mide perforasyonu tespit edilmiş olup acil cerrahi operasyon gerçekleştirilmiştir. Bu nadir izlenen durum olgu sunumu şeklinde sunulacaktır.

Bulgular: 42 yaş kadın hasta tüplü su altı dalışı sonrası gelişen karın ağrısı nedeniyle hastanemiz acil servisine getirildi. Anamnezinde yaklaşık 30 metre derinlikteyken regülatörüne su kaçtığını bu sırada su ve bol miktarda hava yuttuğunu belirtiyordu. Vital bulguları stabil, yapılan nörolojik muayenesi normaldi. Batın muayenesinde epigastrik bölgede hassasiyet izlenmekte defans ve rebound izlenmemekteydi. Çekilen torakoabdominal BT'sinde batın içi serbest hava imajı mevcuttu. Hasta gözlem altına alındı. Monitorize edilerek IV hidrasyonu ve antibiyoterapisi başlandı. Hastanemiz hiperbarik ve sualtı hekimliğinden konsültasyon istendi. 2. saatte çekilen kontrol oral kontrastlı torakoabdominal BT'de kontrast kaçağı izlenmemekteydi. Hastanın takiplerinin 3. saatinde karın ağrısı şikayetinin artması fizik muayenesinde batında yaygın hassasiyetin ve rebound bulgusunun olması ve taşikardinin olması nedeniyle operasyon planlandı. Yapılan operasyonda mide korpus proksimali küçük kurvatur tarafında yaklaşık 0,5 cm lik perfore alan izlendi. Bu bölgeye primer onarım gerçekleştirildi ve omentopeksi uygulandı. Post op 7. gün hasta şifa ile taburcu edildi. 8. haftada hastanın kontrol üst GIS endoskopisi yapıldı herhangi bir patoloji tespit edilmedi.

Sonuç: Tüplü su altı dalışlarında meydana gelebilecek sorunlardan en önemli iki tanesi dekompresyon hastalığı ve barotravmalardır. Bu vaka ile nadir izlenen bir acile dikkat çekmiş bulunmaktayız. Tüplü sualtı dalışı sonrası karın ağrısı şikayeti ile acil servis başvurusu olan hastada gastrointestinal barotravma akılda tutulması gereken bir tablodur.

SB 73 - Kanamalı Mide Kanserli Hastalarda Acil Cerrahi Onkolojik Yaklaşım Sonuçlarımız

Pırılı Özcan¹; Mesut Kaya²; Özgül Düzgün²

¹ İstanbul Üniversitesi Cerrahpaşa Tıp Fakültesi Genel Cerrahi Kliniği, İstanbul, Türkiye

² SBÜ Ümraniye Eğitim ve Araştırma Hastanesi Cerrahi Onkoloji Kliniği, İstanbul, Türkiye

Amaç: Mide kanseri multidisipliner tumor konseylerinde değerlendirildikten sonra neoadjuvan veya elektif şartlarda hazırlanıp cerrahisi planlanan bir hastalık olmakla birlikte hastalar özellikle obstruksiyon veya kanama ile acil birimine başvurabilmektedir. Biz bu çalışmamızda hastanemiz acil cerrahi birimine başvuran non-stabil acil kanama nedeniyle cerrahi operasyona alınan hastalarımızın sonuçlarını sunmayı amaçladık.

Yöntem: Ağustos 2016-2023 tarihleri arasında kliniğimizde acil gastrik kanama nedeniyle ameliyata alınan 31 verileri retrospektif olarak değerlendirildi. Hastaların demografik özellikleri ,pre op ve per op yapılan kan replasmanları,gastrik kanser yerleşimleri,yapılan cerrahi girişimler ve morbide-mortalite verileri değerlendirildi.

Bulgular: Acil kanama nedeniyle 31 olgu çalışmaya dahil edildi. Bu olgular kan replasmanları ve gastroenterolojik işlemlere rağmen non stabil hastalardı.Olguların 20(% 64,5,) si erkek 11(%34,5,) i kadın idi. Erkek olanların yaş ortalaması 58(43-76), kadın olanların ise 50(41-73) olarak saptandı. Tüm olgulara başvuru anından operasyona alınana kadar ortalama 6(4-9) unite eritrosit süspansiyonu ve 6 (3-8) unite taze donmuş plazma verildi. Etiyolojileri açısından bakıldığında olguların 15(%48,4) i antrum,10 (%32,2) ü korpus ve 6(%19,4) ü de kardiyak kaynaklı tumor nedeniyle opere edilmişlerdi.Olguların 22(%70,9) ine total 9(%29,1) üne ise subtotal gastrektomi yapıldı.Tüm olgulara D2 lenf nodu diseksiyonu yapıldı.Patoloji sonucunda ortalama diseke edilen lenf nodu sayısı 25(18-36) idi. Altı (%19,3) olguda ameliyat sonrası Clavien-Dindo 3a komplikasyon gelişti.

Üç (%9,6) olguda plevral efüzyon,2 (%6,5) olguda eviserasyon, 1 (%3,2) olguda batın içi apse gelişti.Plevral efüzyon ve batın içi apse gelişen dört (%12,9) olguya girişimsel radyoloji birimince perkütan drenaj kateteri ile ,eviserasyon gelişen 2 (%6,5) olguya ise ameliyathanede işlem yapıldı.Ortalama hastanede yatış süresi 8 (7-12) gün olarak tespit edildi.Hiçbir olguda mortalite gelişmedi.

Sonuç: Acil birimlerine gastrik kansere bağlı kanama ile başvuran olgularda öncelikle gerekli replasman tedavisinin yapılması ve endoskopik hemostaz sağlayıcı girişimler yapılmalıdır. Buna rağmen yeterli hemostaz sağlanamayan instabil olgularda cerrahi geciktirilmemelidir. Bu olgular yüksek volümlü, deneyimli tersiyer merkezlerde elektif operasyonlar kadar başarı ile yapılabilir.

SB 76 - Laparoskopik Median Arkuat Ligament Sendromu Ameliyat Sonuçlarımız

Fahri Yetişir^{1,2}

¹ Yüksek İhtisas Üniversitesi Tıp Fakültesi Genel Cerrahi, Ankara, Türkiye

² VM Medical Park Keçiören, Ankara, Türkiye

Median arkuat ligament sendromu (MALS) çölyak arterin median arkuat ligamen (MAL) ve diyafragmatik kuruşlar tarafından sıkıştırılması sonucu meydana gelen çok nadir bir durumdur. Bu çölyak arterde daralma neticesinde özellikle yemekler sonrasında bu arterin beslediği organlarda kan akımının yetersiz olması neticesinde yetersiz kanlanmaya bağlı karın ağrısı, bulantı ve kusma meydana gelmektedir. Yemekler sonrasında meydana gelen bu rahatsızlıklar nedeni ile hastalar yemekten kaçınmaya ve/veya yemekleri azaltmaya başlarlar. Bunun akabinde de hastalar sebepsiz zayıflarlar. MALS tanısı bu yukarıda saydığımız belirti ve bulguların olduğu ve bunlara neden olabilecek bir durumun tespit edilemediği durumda çölyak arterde daralma tespit edilmesi durumunda teşhisi konulmaktadır. Tanı koymak için dopler ultrason, abdominal bilgisayarlı tomografik angio, manyetik rezonans görüntüleme ve angio kullanılabilir. Tedavi amacı ile yapılan balon tedavisi ve stent tedavisinin kendi başına çok da tatmin edici sonuçlarının olmadığı bildirildi. MAL in kesilerek çölyak arterin serbestlenmesi ve çölyak gangliyon eksizyonu günümüzde en çok kabul gören tedavi şeklidir. Bu işlem açık konvansiyonel yöntemle yapılabildiği gibi laparoskopik veya robotik olarak da yapılabilmektedir.

Şubat 2017 ile mart 2023 tarihleri arasında yapmış olduğumuz ve kontrollerini tamamlamış olduğumuz 59 laparoskopik MALS ameliyat olgunun demografik özelliklerini, ameliyat öncesi bize geliş kliniklerini, ameliyat yapış tekniğimizi, ameliyat esnasında dikkat edilmesi gereken hususları, ameliyat sonrası 10. gün, birinci ve altıncı ay sonunda şikayetlerinde ne oranda düzelme olduğunu sorguladık.

Elli dokuz MALS ile bize gelen hastanın yapılan abdominal bilgisayarlı tomografisinde hastaların çölyak arterinde MAL sıkıştırmasına bağlı ortalama 71.8 ± 8.6 daralma olduğu görüldü. Laparoskopik olarak ameliyatları tamamlandı ve ameliyat sonrası şikayetlerinde ortalama 85.1 ± 15.3 oranında düzelme olduğunu söylediler.

Laparoskopik cerrahi deneyimi yüksek olan cerrahi merkezlerde MALS tedavisinde laparoskopik MAL eksizyonu, diyafragmatik kuruş serbestlenmesi ve çölyak gangliyon eksizyonu güvenle kullanılabilir.

SB 77 - Laparoskopik Süperior Mezenterik Arter Sendromu Ameliyat Sonuçlarımız

Fahri Yetişir^{1,2}

¹ Yüksek İhtisas Üniversitesi Tıp Fakültesi Genel Cerrahi, Ankara, Türkiye

² VM Medical Park Keçiören, Ankara, Türkiye

Süperior mezenrterik arter(SMA) sendromu aynı zamanda Wilkie's sendromu, cast sendromu veya aorta mezenrterik compas sendromu olarak ta bilinirler. SMA sendromu, SMA ve aorta arasında duodenumun sıkışmasına bağlı gelişen dıştan basıya bağlı pasajın tıkanması sonucu gelişen bir nadir durumdur. SMA sendromu her yaşta görüle bilmekle birlikte daha çok genç erişkinlerde görülen bir durumdur. Daha çok ikinci ve üçüncü dekatlarda daha sık rastlanan bir durumdur. Bayanlarda biraz daha sık görülür. Özellikle yemeklerden sonra artan karın ağrısı, şişkinlik ve hazımsızlık şikayeti mevcuttur. Bu şikayetlerinin sonucunda hasta genellikle kusarak rahatlar. Hasta yemeklerden sonra bu tarz rahatsızlıkları olması neticesinde yemeklerden kaçınmaya başlar ve istemsiz olarak zayıflarlar. Kusmalar sonucunda hastada aspirasyon ve solunum sıkıntıları da olabilir. Bu hastalar bir sürü üst gastrointestinal sistem hastalıkları ve psikiyatrik hastalıklarla dahi karışabilir. Bu nedenle erken teşhis ve tedavi önemli. Günümüzde en çok kullanılan tanı yöntemi abdominal bilgisayarlı tomografi ve ultrasonografidir. SMA sendromunda ilk tedavi yaklaşımı yemekler esnasında ve sonrasında pozisyon değişikliği, gastroduodenal kompresyon ve hastanın beslenmesi şeklinde olan konservatif yöntemlerdir. Bu yöntemler sonrasında başarı sağlanamadı ise cerrahi tedaviye geçilmektedir. Cerrahi tedavide de günümüzde altın standart SMA sendromu tedavisi laparoskopik duodenojejunostomidir.

Şubat 2016 ile Temmuz -2023 tarihleri arasında ameliyatını yapmış olduğumuz 91 SMA sendromlu hastaların demografik verilerini, ameliyat öncesi belirtilerini, yapılan ameliyat detaylarını, ameliyat sonrası şikayetlerinde düzelme oranlarını kaydettik.

Hastalarımızın tamamı laparoskopik olarak ameliyatı tamamlandı. Ortalama hastanede 6 gün yattığı ve erken dönme takip sonucunda %93.4 oranında şikayetlerinde düzelme olduğu görüldü.

Yemeklerden sonra karın ağrısı, hazımsızlık, bulantı ve kusma şikayeti olan hastalarda, şikayetlerin nedeni endoskopi ve diğer tetkiklerle konulamadı ise ultrason ve bilgisayarlı tomografi ile bir an önce SMA sendromu için tetkik edilmelidir. Tanı konulduktan sonra konservatif tedavi yöntemlere hemen başlanmalı. Konservatif yöntemler başarısız olur ise gecikmeden cerrahiye geçilmelidir. SMA sendromunun tedavisinde, laparoskopik konusunda deneyimli merkezlerde laparoskopik duodenojejunostomi güvenli ve başarılı bir şekilde uygulanabilir.

SB 78 - Superior Mezenterik Arter (Wilkie's) Sendromu: Olgu Sunumu

Mustafa Satman¹; Yasin Kara¹; Erkan Somuncu¹; Serhan Yılmaz¹; Yusuf Bilgin¹; Osman Sıbiç¹; Ali Kocataş¹

¹ Kanuni Sultan Süleyman Eğitim ve Araştırma Hastanesi Genel Cerrahi Kliniği, İstanbul, Türkiye

Giriş: Superior mezenterik arter sendromu (SMAS), superior mezenterik arter ile posterior yapılar arasında duodenumun üçüncü kısmının dıştan obstrüksiyonuna neden olan nadir bir sendromdur(1). Mide bulantısı, kusma, iştahsızlık, üst karın ağrısı ve şişkinlik, önemli kilo kaybı ile kendini göstermektedir.

Amaç: Literatürde cerrahi tedaviye yönelik farklı teknikler tanımlanmıştır fakat en sık tercih edilen yöntem gastrojejunostomidir. Bu çalışmanın amacı SMAS ile takip edilen iki hastaya ait bulgular, güncel yazın ışığında cerrahi tedavi alternatifi olan gastrojejunostomi ile tedavi süreci tartışmaktır.

Olgu 1: 23 yaşında erkek hasta; 2 gündür olan karın ağrısı şikayeti ile dış merkezden hastanemize yönlendirilen bilinen ek hastalık ve operasyon öyküsü olmayan hastanın anamnezinde uzun süredir kilo alamama, bulantı-kusma şikayetleri üzerine çekilen abdomen BT görüntüsünde mide dilate ve distandü, pilorda darlık lehine görüntüsü mevcut olup radyoloji yorumunda aorta-mezenterik açının daraldığı, duodenumun aort ile superior mezenterik arter arasında sıkıştığı ve proksimalde dilatasyon olduğu gösterilerek SMAS tanısı koyuldu. Ameliyata alınan hastaya jejunum 20.cm de mide ile yan-yanı gastrojejunostomi yapıldı. Hastanın post-op 1 yıllık takiplerinde kilo alamama şikayetlerinin ve dispeptik yakınmalarının gerilediği gözlemlendi.

Olgu 2: 1 yıldır kilo alamama, oral alım bozukluğu, bulantı, kusma, post-prandial epigastrik ağrı şikayetleri ile acile başvuran, gastroskopisinde anlamlı patoloji saptanmayan 21 yaşında erkek hastanın kontrastlı abdominal BT görüntülemesinde aorta-mezenterik açının daraldığı, duodenumun art ve mesenterik arter arasında sıkıştığı ve SMAS olduğu görüldü. Hastaya ameliyatta Laparoskopik Gastrojejunostomi yapıldı. Hastanın post-op 10 aylık takiplerinde post-prandial yakınmalarının, epigastrik ağrı yakınmalarının gerilediği gözlemlendi.

Tartışma: Bu çalışmada sunulan 23 ve 21 yaşındaki hastalarda inatçı kusma ve uzamış kaşeksi olduğundan, ülseratif pilor stenozu ve anoreksiya nervoza gibi ilk tanılar öncelikle gastropareziye odaklanıldı. İlk değerlendirmelerde superior mezenterik arter sendromu ön tanı olarak kabul edilmedi. Hastalara literatüre doğrusal olarak kontrastlı batin tomografisinde aorta-mezenterik açıda daralma ve duodenuma bası gösterilerek kesin tanı konuldu. Hastalara gastrojejunostomi ve Laparoskopik Gastrojejunostomi yöntemleri uygulandı. Hastaların post-op geç dönemde şikayetlerinin gerilediği görülmüştür.

SB 79 - İntrogastrik Balon Uygulaması Sonrası Gelişen Erken Dönem Perforasyon: Nadir Ancak Önemli Bir Komplikasyon

Bahadır Kartal¹; Kaan Canal¹; Fatih Şahin¹; Veysel Barış Turhan¹; İbrahim Tayfun Şahiner¹

¹ Hitit Üniversitesi Erol Olçok Eğitim ve Araştırma Hastanesi Genel Cerrahi Kliniği, Çorum, Türkiye

Giriş: Mide balonları, kilo kaybı amacıyla minimal invaziv bir terapi seçeneği sunar. Genellikle iyi tolere edilirler ve nadiren ciddi yan etkilerle ilişkilendirilirler. Bu makale, Orbera® intragastrik balonla ilişkilendirilen bir mide perforasyonu vakasını sunmaktadır.

Ölgu: Daha önce herhangi bir tıbbi öyküsü veya karın ameliyatı geçirmemiş olan, BMI 34 kg/m² değerine sahip 54 yaşında bir erkek hasta üzerinden Orbera® intragastrik balon tedavisi sonrası gelişen mide perforasyonu vakasını ele almaktayız. Bir aylık takip sürecinde, hastaya proton pompa inhibitörü verilmiş, herhangi bir non-steroidal antiinflatuar ajan kullanılmamıştır. Birinci ayın sonunda yoğun karın ağrısı şikayeti ile hastaya tekrarlanan endoskopik müdahalede balon çıkarılmış ve Korpus distali küçük kurvatur tarafında, incisura angulariste ve antrum proksimali küçük kurvatur tarafında 3-4 cm boyutunda derin ve penetran bir ülser tespit edilmiştir. Yapılan objektif muayenede epigastrik bölgede hassasiyet saptanmıştır. Akut karın tablosu oluşması ve çekilen ayakta direkt batın grafide serbest hava izlenmesi üzerine operasyon kararı verilmiştir. Karın boşluğunda 2,5 litre mide suyu ve şiddetli peritonit saptanmıştır. Perforasyon bölgesi sürekli dikişlerle onarılmış, kapatma bölgesine omental yama uygulanmış ve periton lavajı gerçekleştirilmiştir. Perforasyon bölgesine yakın bir yere batın drenajı yerleştirilmiştir. Ayrıca, nazal bir mikroskop yoluyla yerleştirilen bir kombine ventriküler-duodenal sonda kullanılmıştır. Hasta geniş spektrumlu intravenöz antibiyotik tedavisi almış ve 36 saat boyunca yoğun bakım ünitesinde takip edilmiştir. Daha sonra cerrahi servise nakledilmiş ve aşamalı olarak oral beslenmeye başlanmıştır. Postoperatif yedinci gün, ek bir komplikasyon olmadan hasta önerilere uygun olarak taburcu edilmiştir.

Sonuç: Özellikle gastrit gibi mide problemleri varsa, intragastrik balon tedavileri yeniden uygulanmadan önce hastaların titizlikle değerlendirilmesi önerilir. Mide balonu yerleştirildikten sonra abdominal semptomlarla başvuran hastalarda her zaman perforasyon durumundan şüphelenilmelidir.

SB 80 - Travma ve Travma Dışı Nedenlerle Yapılan Splenektomilerin Sonrasında Splenik Lojda Subfrenik Apse Gelişimine Dren Kullanımının Etkisi

S. Altuğ Kesikli¹; Yasin Hatipoğlu¹

¹ T.C. Sağlık Bakanlığı Ankara İl Sağlık Müdürlüğü SBÜ Gülhane Eğitim ve Araştırma Hastanesi, Ankara, Türkiye

Giriş: Splenektomi orak hücreli anemi ve lenfomalar gibi pek çok patolojik duruma ek olarak dalağın hasar gördüğü karın travmalarında terapötik etkinliğe sahip bir prosedürdür. Hemorajik şokta ve hemoperitoneum gösterilmiş bir hastada acil hasar kontrol laparotomisi hayatidir ve kanama nedeni dalak yaralanmasıysa, hemostatik splenektomi yapılmalıdır. Splenektomi sonrasında özellikle kapsüllü bakterilerle enfeksiyon riski artar ve bazı durumlarda bu enfeksiyon ölümlü sonuçlanır. Bu çalışmada travma ve travma dışı nedenlerle yapılan splenektomilerin sonrasında splenik lojda subfrenik apse gelişimine dren kullanımının etkisi araştırılmıştır.

Metod: 01.07.2019-01.07.2023 tarihleri arasında Ankara Gülhane Eğitim ve Araştırma Hastanesi Genel Cerrahi Kliniği'nde travma veya travma dışı nedenle splenektomi yapılan 115 hasta bu çalışmaya dahil edilmiş ve bulgular retrospektif olarak analiz edilmiştir.

Sonuçlar: 46'sı kadın 69'u erkek toplam 115 hastanın 24'ünde splenektomi travmatik nedenlerle acil olarak, 91'inde ise travma dışı patolojik nedenlerle elektif olarak yapılmıştır. Acil splenektomi yapılan hasta grubunda ortalama yaş 41 (19-75), elektif splenektomi yapılan hasta grubunda ortalama yaş 57 (19-90) idi. Yapılan tüm splenektomiler sonrasında splenik lojda kapalı emme dreni konulmuştur. Splenektomi sonrasında toplam 14 hastada subfrenik apse gelişmiştir. Acil splenektomilerin sonrasında 4 hastada (4/24), elektif splenektomilerin sonrasında ise 10 hastada (10/91) subfrenik apse gelişmiştir. Apse gelişimi açısından travmatik ve travma dışı splenektomiler arasında fark görülmemiştir (Pearson Chi Square value 0,573; p= 0,449). Apse gelişimiyle yaş, cinsiyet, dren kullanımı, yapılan splenektominin zamanı ve hastada komorbidite varlığı açısından herhangi bir ilişki gösterilememiştir.

Tartışma: Splenektomiler sonrasında en sık görülen erken postoperatif komplikasyonlar pankreatik fistüller, kanama, subfrenik apse, kaudal pankreatit ve gastrointestinal fistüllerdir. Son yıllarda overwhelming post-splenectomy infection (OPSI) gelişiminin engellenmesi ve uzun dönemde kardiyovasküler komplikasyon riskini azaltmak üzere dalağın mümkün olduğunca korunmasına çalışılmaktadır. Görece düşük dereceli dalak yaralanmalarında hemodinamik olarak stabil hastalarda tedavi seçeneği operasyonsuz tedavi yönetimi olmalıdır. Splenektomiler sonrasında kapalı emme drenlerinin kullanımı enfeksiyöz komplikasyon ve subfrenik apse gelişimi riskini azaltmamaktaysa da fistül gelişimi gibi erken postoperatif komplikasyonların takibinde önemlidir.



SB 81 - Kolonoskopi Esnasında İyatrojenik Kolon Perforasyonu Sonrası Konservatif Yaklaşım - Olgu Sunumu

Emre Berat Akçay¹; Mehmet Ali Özbay¹; Ferdi Cambaztepe¹

¹ Haydarpaşa Numune Eğitim ve Araştırma Hastanesi, İstanbul, Türkiye

Gastrointestinal sistem hastalıklarının tanı ve tedavisi için uygulanan kolonoskopi sırasında , iyatrojenik kolon perforasyonu , kolonoskopinin nadir ancak ciddi bir komplikasyonudur (1,2). Tanısal amaçlı kolonoskopiler için perforasyon oranı %0,016-0,8 ve terapötik kolonoskopiler için %0,02-8 olduğu literatürde belirtilmektedir (3). Kolonoskopiye bağlı perforasyonlar işlem esnasında fark edilebileceği gibi işlem sırasında fark edilmeyenler sonradan ortaya çıkan klinik belirti ve semptomlara dayanarak anlaşılabilir. Perforasyon için hastaya bağlı risk faktörleri arasında ileri yaş , kadın cinsiyet , düşük vücut kitle indeksi , düşük albumin seviyesi , kronik hastalıkların olması , divertikül , enflamatuar barsak hastalığı ve geçirilmiş abdominal cerrahi hikayesi sayılabilir (4,5,6). Ayrıca işlemi yapan endoskopistin deneyimi ve yapılan merkezin volümü de komplikasyon için önemli bir kriterdir (7). Düşük volümlü endoskopi ünitesinde yapılan işlemlerde sonradan fark edilen perforasyon vakalarının morbidite ve mortalite oranları artabilir (4). Tanı ve tedavi arasında geçen süre en önemli prognostik faktördür (8). Tedavi açısından konservatif, endoskopik ve cerrahi yaklaşımlar olmak üzere farklı alternatifler vardır.

SB 82 - Perkütan Kolesistostomi Sonrası Safra Kesesi ve Duodenum Perforasyonu

Candeniz Ertürk¹; Mert Mahsuni Sevinç¹; Selim Doğan¹; Mahmut Emin Çiçek¹

¹ İstanbul Eğitim ve Araştırma Hastanesi Genel Cerrahi Kliniği, İstanbul, Türkiye

Giriş: Perkütan Kolesistostomi yüksek perioperatif riskli hastalarda, Akut Kolesistit, Biliyer Sepsis, Safra Kesesi Perforasyonu gibi durumlarda uygulanabilen girişimsel bir işlemdir.

Çeşitli komplikasyonları olmakla birlikte cerrahi uygulanamayan hastalarda hayat kurtarıcı olarak rol oynar.

Bizim vakamızda Perkütan Kolesistostomi'ye bağlı olarak gelişen komplikasyon ve yönetimi anlatılmaktadır.

Vaka Sunumu: 12 gündür devam eden karın ağrısı şikayetiyle acil servise başvuran 64 yaşında erkek hasta.

Hastanın acil serviste yapılan fizik muayenesinde sağ üst kadranda Murphy belirtisi saptandı. Laboratuvar tetkiklerinde lökositozu (13.450) mevcuttu; biyokimyada anlamlı özellik saptanmadı. Bilgisayarlı Tomografi'de Safra Kesesi duvar kalınlığı artmış, kese distandü görünümdeydi. Akut Kolesistit tanısı ile Genel Cerrahi Servisi'mize interne edildi.

Hastanın bilinen Hipertansiyon, Koroner Arter Hastalığı, Koah öyküsü olması ve Anestezi tarafından ASA 3 saptanması üzerine Perkütan Kolesistostomi kararı alındı.

Perkütan Kolesistostomi takılan hastada 3 saat sonra hipotansiyon, taşikardi gelişti. Fizik muayenede akut karın tablosu oluştu. Ön planda Akut Hemoraji düşünülerek Bilgisayarlı Tomografi çekilmesine karar verildi. Bilgisayarlı Tomografi'de Kolesistostomi kateterinin safra kesesini tam kat geçerek Bulbus'tan Duodenum'a girdiği gözlemlendi.

Hasta acil operasyona alındı. Operasyon esnasında Bilgisayarlı Tomografi görüntülerinin doğru olduğu görülmesi üzerine Laparoskopik Kolesistektomi + Graham Rafi Onarım uygulandı.

Post operatif Yoğun Bakım Ünitesi'ne devredildi. Yaklaşık 24 saat yoğun bakım takibi sonrası servisimize tekrar devredildi. Enfeksiyon Hastalıkları'nın önerisi ile 7 gün İmipenem tedavisi aldı. Hastamız post operatif 8. Günde şifa ile taburcu edildi.

Sonuç: Perkütan Kolesistostomi'nin komplikasyonları göz önüne alındığında; Akut Taşlı Kolesistit tedavisinde uygun vakalarda ilk seçenek olarak cerrahi uygulanması gerektiği her zaman akılda bulundurulmalıdır.

SB 83 - Obezite Cerrahisi Sonrası 3. Ayda Mide Nekrozu Gelişmesi

Emir Nekay¹; M. Alper Öztürk¹

¹ Biruni Üniversitesi Tıp Fakültesi, İstanbul, Türkiye

Giriş: Obezite cerrahisi sıklığı giderek artmakta ve literatüre yeni bildiriler sürekli gelmektedir. Obezite cerrahisi sonrası en korkulan komplikasyon stapler ve anastomoz hattında kaçak görülmesidir. Sıklıkla erken dönemde görülmekte beraber obezite cerrahisi sonrası uzun dönemde anastomoz kaçağı ve perforasyon çok nadir görülmektedir.

Olgu: 22 yaşında bayan hasta ateş ve karın ağrısı şikayetleri ile kliniğimize başvurdu. Hastaya 3 ay önce kliniğimizde laparoskopik sleeve gastrektomi ve nissen fundoplikasyon yapıldı. Fizik muayenede akut batın tablosu mevcuttu. Hastaya akut batın tanısı ile tanısal laparoskopi yapıldı. Yapılan eksplorasyonda mide posteriorunda nekroz alanı görüldü. Laparoskopik lineer stapler ile nekroz alanını içine alacak şekilde rezeksiyon yapıldı. Ameliyat sonrası yoğun bakımda batın içi sepsis ve pnömoni tanılarıyla takip edildi. Yoğun bakım sonrası servise takip edilen hasta şifa ile taburcu edildi.

Tartışma ve Sonuç: Mide nekrozu midenin kanlanması iyi olması sebebiyle nadir görülen bir durumdur. Obezite cerrahisinde anatominin bozulması, hastaların ameliyat sonrası dönemde hızlı kilo vermesi, yeterli protein alamaması, vitamin ve mineral takviyelerinin yeterli temin edilememesi ve bilinçsiz ilaç kullanımı dolaylı yoldan mide kanlanması bozabilmektedir. Hastalar ameliyat sonrası yakın takip edilmeli ilaç kullanımları ve beslenme hakkında yeterli bir şekilde bilgilendirildiğinden emin olunmalıdır.

SB 84 - Künt Batın Travması Sonrası Duodenum Rüptürü

Tarık Recep Kantarcı¹; Abdullah Kut²; Ali Fuat Kaan Gök³

¹ T.C. Sağlık Bakanlığı Sivas Numune Hastanesi, Sivas, Türkiye

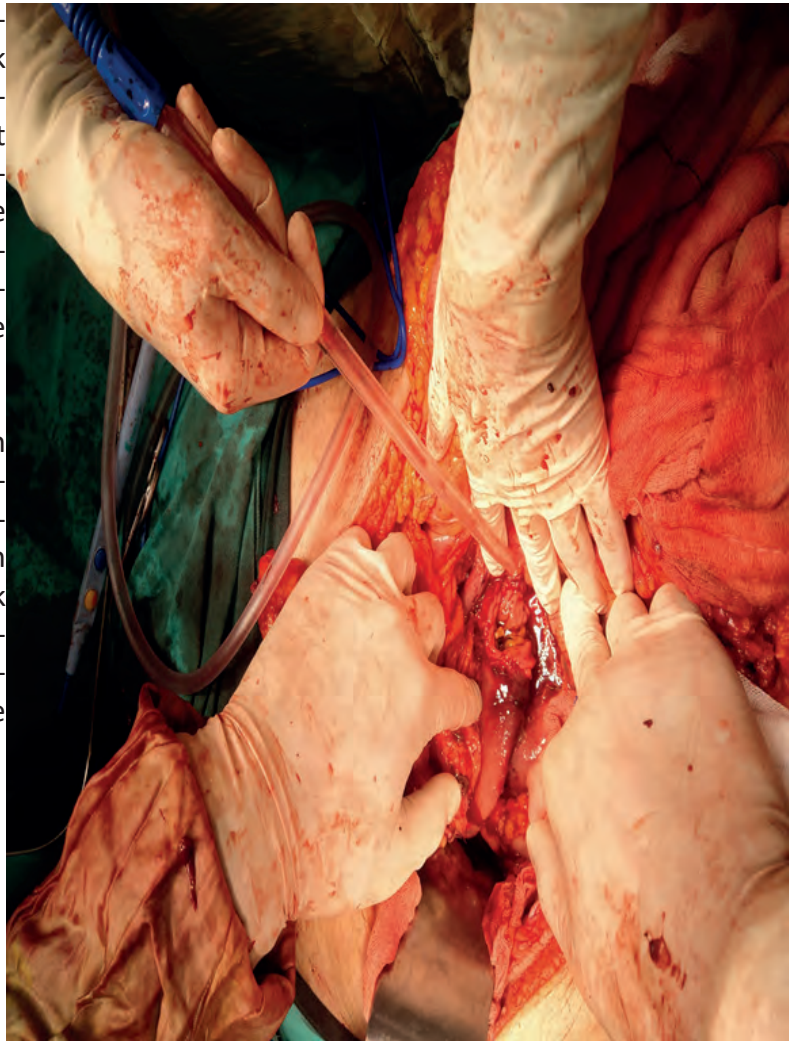
² Bezm-i Alem Tıp Fakültesi Genel Cerrahi ABD, İstanbul, Türkiye

³ İstanbul Üniversitesi İstanbul Tıp Fakültesi Genel Cerrahi ABD, İstanbul, Türkiye

Amaç: Künt travmada karaciğer ve dalak batın içinde en fazla yaralanan organlar olmakla birlikte retroperitoneal olması nedeni ile duodenum yaralanmaları da sıklıkla karşılaşılmaktadır. Çeşitli çalışmalarda künt batın travması nedeni ile yapılan laparatomilerin % 0.2 ile % 3.7' sine neden olduğu gösterilmiştir. Tanı koymanın güçlüğü geç müdahaleye; dolayısıyla yüksek morbidite ve mortaliteye sebebiyet vermektedir. Bu çalışmamızda Acil servise künt batın travma sonrası duodenum rüptürü nedeniyle başvuran hastamızdaki bulguları ve tedavi yaklaşımımızı sunmayı amaçladık.

Bulgular: Akut koroner sendrom nedeni ile 3 ay öncesinde stent anjioplasti işlemi yapılan ikili antiagregan kullanımı olan hasta acil servise araç içi trafik kazası nedeni ile getirildi. Gelişinde hemodinamisi anstabil olan hastaya sıvı resüsitasyonu yapılarak ameliyata alındı. Laparatomide batın içinde çok miktarda kan, safra ve gıda artığı mevcuttu. Gastroepiploik damarlardan kanama olduğu saptanarak hemostaz yapıldı. Duodenum 3. Kitanın tama yakın rüptüre olduğu ve primer tamire uygun olmadığı görüldü. Karaciğer, dalak ve pankreas salimdi. Ayrıca retroperitoneal hematoma görüldü. Treitz ligamanı serbestlenerek jejunum ayrıldı. Kocher manevrası yapılarak duodenum 3. ve 4. kitanın rezeksiyonu yapıldı. Jejunum transmezokolik olarak geçirilerek sirküler stapler ile uç-yant duodeno-jejunostomi yapıldı. Anastomoz hattına bir kat Lambert sütür atılarak desteklendi. Retroperitoneal hematoma büyümediği için eksplere edilmedi. Ameliyat sonrası yoğun bakım ünitesinde 3 gün takip edilen hastanın antiagreganları erken dönemde başlandı. Servis takibinde sorun saptanmayan hasta taburcu edildi.

Sonuç: Duodenum yaralanmaları künt batın travmalarında sıklıkla görülmekte olup tanı konulması zor yaralanmalardır. Ameliyat esnasında duodenum yaralanmasından şüphelenilen durumlarda tam Kocher manevrası yapılarak arka duvar yaralanmalarının atlanmasının önüne geçilebilir. Tamirin hangi yöntemle yapılacağı, yaralanmanın lokalizasyonu ve büyüklüğüne göre belirlenmektedir.



SB 85 - Künt Travma Sonrası Mide Perforasyonu

Dilan Pehlivan¹; Bilal Alkaş¹; Burcu Çanakçı¹; Arif Burak Çekiç¹

¹ *Karadeniz Teknik Üniversitesi, Genel Cerrahi Anabilim Dalı, Trabzon, Türkiye*

Amaç: Künt travmalarda içi boş organ yaralanmalarına dikkat çekmek

Yöntem: Olgu sunumu

Bulgular: 35 yaş kadın hasta, araç içi trafik kazası sonrası acil serviste değerlendirildi. Dış merkezden travma sonrası 14 saatten fazla süre geçtikten sonra hastanemize yönlendirilen multitravma hastasının muayenesinde akut batın olması ve dış merkez görüntülemelerinde batın içi serbest hava ve mayı görülmesi üzerine hastaya laparotomi yapıldı. Laparotomide mide küçük kurvaturdan 4 cm perforasyon alan ve batın içi tüm kadrantlarda yemek artıkları görüldü. Batın içi bol miktarda yıkandıktan sonra mideye çift kat primer tamir yapıldı ve splenektomi uygulandı. Hasta postop entübe şekilde yoğun bakıma devir edildi. Postop 2. günde ekstübe edildi. Postoperatif 7. gününde akut solunum güçlüğü nedeniyle tekrar entübe edilen hastaya çekilien görüntüleme pulmoner emboli ve plevral efüzyon saptandı ve göğüs cerrahisi tarafından torasentez yapıldı. Hasta postoperatif 12.günde ekstübe edildi ve hastaya enteral beslenme başlandı. Postop 14. günde enteral alabilen ve batın drenlerinden anormal geleni olmayan hastanın batın drenleri çekildi. Postop 18. gününde geniş spektrumlu antibiyoterapi tedavisinin tamamlanması, enteral beslenmenin de tam olarak sağlanması sonrası şifa ile taburcu edildi.

Sonuç: Künt travma sonrası mide perforasyonu, görece olarak korunaklı bir anatomik bölgede olmasından dolayı nadir görülmektedir(%0.02-1.7). Genellikle yemek sonrası durumlar gibi gastrik distansiyon durumlarında risk artmaktadır. Gastrointestinal sistem yaralanmalarında mortalite diren olarak geç tanı, intraabdominal sepsis ve multiorgan yetmezliği ile ilişkilidir. Künt travmalardan sonra her ne kadar solid organ yaralanması beklense de içi boş organ yaralanmalarının da olabileceği unutulmamalı ve her travma hastasında eksplorasyonun tam yapılmasına dikkat edilmelidir. Tek bir yerde bulunan perforasyon da cerrah için yeterli olmamalı ve tüm gastrointestinal sistem intraop süreçte değerlendirilmelidir.

SB 86 - Sodyum Düşüklüğü: Apendisit Perforasyonunun Habercisi Olabilir mi?

Bahadır Kartal¹; İbrahim Tayfun Şahiner¹

¹ Hitit Üniversitesi Erol Olçok Eğitim ve Araştırma Hastanesi Genel Cerrahi Kliniği, Çorum, Türkiye

Amaç: Bu çalışmanın amacı, Hitit Üniversitesi Erol Olçok Eğitim ve Araştırma Hastanesi Genel Cerrahi Kliniği tarafından Ağustos 2022 ile Ağustos 2023 tarihleri arasında opere edilen akut apandisit olgularının serum sodyum (Na) seviyeleri ile olguların komplike olma durumu arasındaki ilişkiyi incelemektir.

Materyal ve Metod: Çalışma kapsamında, Ağustos 2022 ile Ağustos 2023 tarihleri arasında Kliniğimizde opere edilen akut apandisit olguları retrospektif olarak incelenmiştir. Toplam 130 hasta bu çalışmaya dahil edilmiştir. Hastalar, yaş, cinsiyet, hastanede kalış süresi, serum sodyum (Na) değeri ve perfore olup olmadıkları gibi demografik ve klinik özelliklere göre iki gruba ayrılmıştır.

Bulgular: Çalışmaya dahil edilen hastaların 26'si perfore apandisit tanısı almışken, 104'ü perfore olmayan akut apandisit olarak sınıflandırılmıştır. Hastaların yaş ortalaması 32.3 olarak bulunmuş olup, yaş grupları arasında anlamlı bir fark saptanmamıştır ($p=0.69$). Perfore apandisit olan grupta kadın hasta sayısı 10 iken, perfore olmayan akut apandisit grubunda bu sayı 43 olarak kaydedilmiştir; ancak gruplardaki cinsiyetler dağılımları arasında anlamlı bir fark tespit edilmemiştir ($p=0.19$). Hastanede kalış süresi açısından değerlendirildiğinde, perfore apandisit tanısı alan hastaların ortalama hastanede kalış süresi 4 gün iken, perfore olmayan grup için bu süre ortalama 1.1 gün olarak belirlenmiştir. Perfore grubunda hastanede kalış süresi daha uzundu ($p<0.001$). Perfore apandisit tanısı alan grupta serum sodyum (Na) değeri ortalama 136.3 mEq/L iken, perfore olmayan grupta ortalama 138.2 mEq/L olarak saptanmıştır. Serum sodyum (Na) değeri açısından iki grup arasında anlamlı bir fark saptanmıştır ve perfore apandisit tanısı alan grupta bu değer anlamlı olarak düşük bulunmuştur ($p<0.001$). Na seviyeleri için ROC eğrisi analizi sonucunda, Na değerlerinin 135 mEq/L'nin üzerinde olduğu durumların perfore apandisit olasılığını düşürdüğü belirlenmiştir.

Sonuç: Akut apandisit tanısı alan hastalarda serum sodyum (Na) değerlerinin düşük olması, perfore apandisit riskini artırabileceği düşünülmelidir. Bu bulgu, klinik pratikte apandisit tanısı alan hastaların değerlendirilmesi ve tedavi planlarının oluşturulmasında dikkate alınmalıdır.

SB 90 - Künt Batın Travmasında Dalak Yaralanmalarına Yaklaşımımız: İstanbul Başakşehir Çam ve Sakura Şehir Hastanesi

Ali Bekraki¹; Ali Levent Işık¹; Feyyaz Güngör¹; Mert Uzunkulaoğlu¹; Şener Şimşek¹

¹ İstanbul Başakşehir Çam ve Sakura Şehir Hastanesi, İstanbul, Türkiye

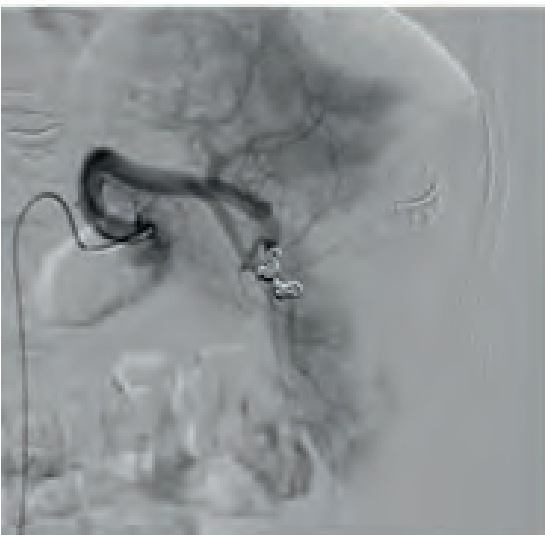
Giriş: Dalak, künt batın travmalarında en sık yaralanan organdır . Günümüzde yapılan birçok çalışma uygun hastalarda dalak travmalarının büyük bir kısmının nonoperatif takibinin yapılabileceğini göstermiştir. Eşlik eden diğer organ yaralanmaları ve komorbiditeler nonoperatif tedavi olasılığını etkilemektedir. Ocak 2022-Eylül 2023 tarihleri arasında kliniğimizde künt dalak travması ile takip ettiğimiz hasta deneyimimizi paylaşmayı amaçladık.

Gereç ve Yöntem: Bu çalışmamızda Başakşehir Çam ve Sakura Şehir Hastanesi Acil Cerrahi Kliniği olarak Ocak 2022-Eylül 2023 tarihleri arasında takip ve tedavisini tamamladığımız 16 hastaya yer verdik.

Bulgular: Hastaların 6'sı araç içi trafik kazası, 7'si düşme, 2'si motosiklet kazası, 1'i darp sonrası künt batın travması ile acil servise başvurdu. Ortalama yaş 36 ve hastalarımızın yüzde 87.5'i erkekti. (Erkek :14, Kadın:2) Başvuru anında 4 hastada grade 1, 3 hastada grade 2, 5 hastada grade 3, 4 hastada grade 4 dalak yaralanması tespit edildi. Ortalama hastane yatış süresi 9 gün idi. 13 hasta non-operatif takip edildi. 2 hastaya selektif splenik arter anjiyoembolizasyon uygulandı (Resim 1). Bu hastalardan birinin eşlik eden pnömotoraks sebebiyle göğüs tüpüyle takibi yapıldı. 3 hastanın eşlik eden karaciğer laserasyonu, 3 hastanın pnömotoraksı, 4 hastanın kosta fraktürü, 1 hastanın klavikula fraktürü vardı. Eşlik eden kosta, femur ve kruris fraktürü; bilateral pnömotoraksı olan, atrial fibrilasyon ve hipertansiyon tanılı hemodinamik olarak stabil olmayan hastaya splenektomi yapıldı. Hastada postoperatif dönemde trakeal stenoz gelişmesi üzerine göğüs cerrahisi tarafından takip ve tedavisi yapıldı.

Sonuç: Künt dalak travmaları; cerrahi girişim gerektirecek ek bir patoloji saptanmaması, hastanın hemodinamik olarak stabil olması durumunda non-operatif takip edilebilir. Non-operatif hasta grubunda yakın takip hayati önem taşımaktadır. Anjiyoembolizasyon bir tedavi seçeneği olarak uygun hasta grubunda organ koruyucu bir seçenek olarak kullanılabilir. Cerrahi eksplorasyon kararı alınırken trasnfüzyona rağmen hemodinamik instabilite, komorbiditeler, ek yaralanmalar, hastane olanakları ele alınmalıdır.

Resim 1: Anjiyoembolizasyon yapılan hastanın anjiyografi görüntüsü



SB 91 - Hartmann Prosedürü Uygulanan Hastalarda Kaçak ve Mortalite ile İlişkili Faktörlerin Analizi

Salih Süer¹; Nezih Akkapulu¹; Timuçin Erol¹; Hilmi Anıl Dinçer¹; Ömer Cennet¹

¹ Hacettepe Üniversitesi Tıp Fakültesi Genel Cerrahi Anabilim Dalı, Ankara, Türkiye

Giriş: Acil ya da elektif anterior ve aşağı anterior rezeksiyon uygulandığında anastomoz kaçağının yüksek riskli durumlarında uç kolostomi Hartmann güdüğü prosedürünün uygulanması güvenli bir cerrahi seçenektir. Ancak bu durumda Hartmann güdüğü kaçağı karşımıza çıkmaktadır.

Hartmann güdük kaçağında ateş karın ağrısı makattan pürülan akıntı görülebilir. Hartmann güdük kaçağı düşünülen olgularda rektal opaklı abdomen BT'de rektum güdüğünden opak kaçağı izlenebilir. Abdomen BT'de kaçak, apse ve koleksiyon görülen olgularda perkütan veya transrektal drenaj uygulanabilir.

Yöntem: 2018 ile 2023 tarihleri arasında Hacettepe Üniversitesi Genel Cerrahi Anabilim Dalı'nda Hartmann prosedürü uygulanan hastalar retrospektif olarak taranmıştır. Hastaların yaş, cinsiyet, ASA skoru, komorbiditeleri (Charlson Comorbidity Index), etiyojisi, rezeksiyonun seviyesi, kan albümin düzeyi, Clavien Dindo skoru, rezeksiyon ve güdüğün kapatılmasında kullanılan yöntemler hastane bilgi yönetim sisteminden toplanmıştır.

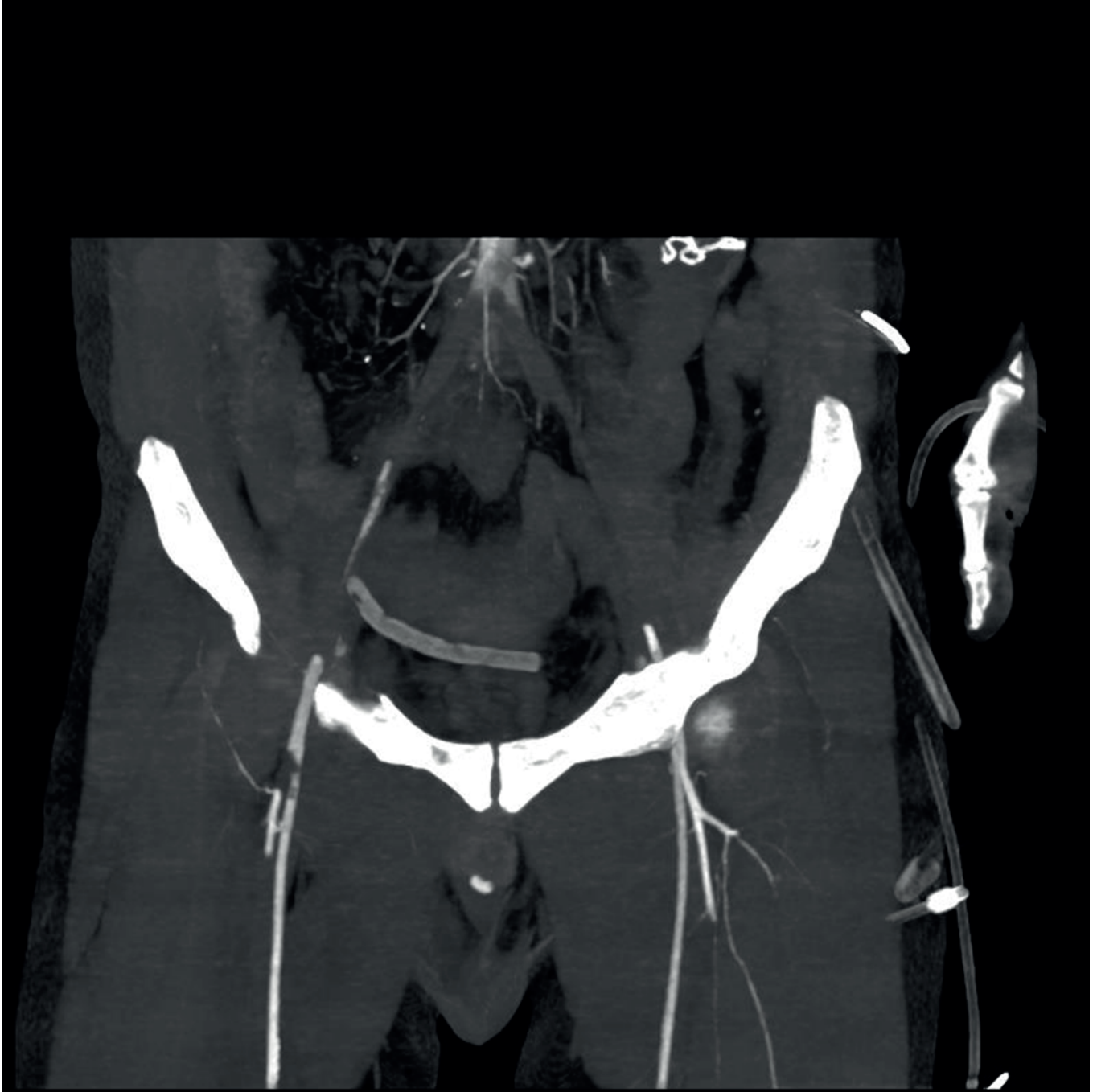
Sonuçların istatistik değerlendirmesi IBM SPSS v.23 programı ile yapılmıştır. Verilerin dağılımının anormal olması nedeniyle non parametrik testler uygulanmıştır. Kullanılan testler Ki-kare, Joncksheere-Terpsera, Mann Whitney U testleridir.

Bulgular: Toplamda 46 hastaya Hartmann proedürü uygulandığı görülmüştür. Bu hastaların ortalama yaşı 59,6 olup 22 ile 83 arasında dağılmaktadır. Hastaların %50'si erkek olup cinsiyetlere göre eşit dağılım göstermiştir. Hastaların 32'sinde malign kitle mevcuttu. 32 hastaya acil 14 hastaya elektif cerrahi uygulandığı görüldü. Rezeksiyon sırasında pelvik refleksiyonun açılarak pelvik peritonun altına inildiği toplam hasta sayısı 21 olduğu görülmüştür. Transeksiyon için Rotikülatör, Gastrointestinal anastomoz stapler (GIA), torakoabdominal stapler(TA), triple stapler (EndoGIA) ve güdüğün elle kapatıldığı görüldü.

5 hastada hartman güdüğünde kaçak olduğu tespit edilmiştir. Kaçak oranı %10,9 olarak saptanmıştır. Yapılan istatistik analizde kaçak ile ilişkili anlamlı bir değişken bulunamamıştır.

46 hasta içerisinde exitus olan hasta sayısı 6 ve oranı ise %13'tür. Mortalite ile Charlson Comorbidite İndeksi(p=0.02), immüsupresyon durumu (p=0.05), ASA skoru(p=0.01) ve yaş (p=0.01) değişkenleri anlamlı olarak ilişkili bulunmuştur.

Sonuç: Hartmann işlemi kabul edilebilir morbidite ve mortalite oranlarına sahiptir. Hartmann işlemi uygulanan immüsupresif, polimorbid ve yaşlı hastalarda mortalite oranları yükselebilir.



SB 92 - Acil Servislerde Tek Seansta Perianal Apse Drenajı ve Perianal Fistülün Kombine Tedavisi Zorlanmalı Mı?

Salih Tosun¹; Hakan Baysal¹; Doğaç Demir¹

¹ İ. Medeniyet Ü. Göztepe Ş.H., İstanbul, Türkiye

Amaç: Perianal fistül etyolojisinde önemli bir rol oynayan perianal apse drenajı uygulamalarında doğru yaklaşımı ve tedavi yöntemlerini belirlemek.

Yöntem: 2021-2023 yılları arasında perianal fistül nedeniyle ameliyat edilen hastalar retrospektif olarak değerlendirildi. Hastaların demografik özellikleri, ameliyat notları, ameliyat yöntemleri, perianal apse nedeniyle drenaj anamnezi ve acil olarak uygulanan kombine perianal apse drenajı ve seton uygulaması varlığı araştırıldı.

Bulgular: Bu süre içinde 136 hasta perianal fistül nedeniyle kliniğimizde opere olmuştu. Hastaların demografik özellikleri incelendiğinde; yaş ortalaması 43,5 (18-77y) idi. Hastalardan 27'si kadın (%19,8), 109'u erkekti (%80,2). Operasyon yöntemlerinin değerlendirilmesinde 36 hastaya (%26,4) seton uygulaması yapılmıştı. İki hastaya ise acil ameliyat esnasında perianal apse drenajını takiben seton uygulanmıştı. (%1,4). Hastaların anamnezinde 56 hastanın (%41) perianal apse drenajına sekonder perianal fistül geliştiği belirlendi. Seton uygulanan 36 hastanın tümünde perianal apse drenajı geçmişi vardı.

Sonuç: Son yıllarda perianal apse drenajının ameliyathanelerde sedasyon altında yapılması, anoskop yardımıyla anal kanalın değerlendirilmesi, anal fistül iç orifis varlığının araştırılması ve varsa tedaviye yönelik müdahale yapılması (seton uygulaması, fistülektomi...) ön plana çıkmaktadır. Bu sayede hastalarda mükerrer operasyonlardan kaçınılabılır ve tedavide başarı şansı artar. Bizim de opere ettiğimiz %41 oranında hasta grubu sedasyon altında yapılmamış, acil servislerde hastabaşı uygulamalar ile tedavi edilmiş apse grubuydu. %1.4 gibi düşük bir oranda hastaya kombine cerrahi uygulanmış ; hem aciliyet ortadan kalkmış , hem de ek olarak perianal fistül tedavi edilmiştir. İmkanlar dahilinde kombine ameliyatların artması bu problemleri cerrahi grupta başarıyı arttıracak ve ek yükü ortadan kaldıracaktır.

SB 93 - İnsidental Apendiks Mukoseli Saptanan Hastalarda Cerrahi Deneyimimiz

Pırılı Özman¹; Mehmet Velidedeoğlu¹; Server Sezgin Uludağ¹

¹ İstanbul Üniversitesi-Cerrahpaşa-Cerrahpaşa Tıp Fakültesi Genel Cerrahi Anabilim Dalı, İstanbul, Türkiye

Amaç: Apendiks müsinöz neoplazmları, anormal müsinöz sekresyonlara bağlı olarak apendiks lümeninin dilatasyonu ile ortaya çıkmaktadır. Genellikle asemptomatik olup operasyon sonrasındaki patolojik incelemeyle tanı alırlar. Çalışmamızda acil cerrahi birimde akut apandisit tanısı ile operasyona alınan perop apendiks müsinöz neoplazmı saptanan hastalarımızın sonuçlarını sunmayı amaçladık.

Yöntem: Haziran 2007-2023 arasında acil cerrahi kliniğimizde akut apandisit nedeniyle ameliyata alınan, rastlantısal olarak makroskopik olarak mukosel görünümüne sahip olguların dataları hastane sisteminden retrospektif olarak incelendi. Demografik özellikler, perop bulgular, operasyon tekniği, patolojik sonuçlar değerlendirildi.

Bulgular: Akut apandisit nedeniyle operasyona alınan apendiks mukoseli saptanan 15 olgu çalışmaya dahil edildi. Olguların 8 (%53.3) i erkek, 7 (%46.7) si kadındı. Erkeklerin yaş ortalaması 56 (39-84), kadınların 51 (19-77) idi. Tüm olgular acil birimine karın ağrısı şikâyetiyle başvurdu. Laboratuvar testlerinde lökosit 7600 ul, (4000-11000) CRP 24,4 mg/dl (44-81) idi. Akut apandisit sebebiyle opere edilen ve patolojik olarak mukosel saptanmayan hastalarda ortalama lökosit değeri 12270 (4000-23000) ul, CRP 49,52 (5-100) mg/dl, ortalama ameliyat süresi 87 dakikaydı. Olguların 2 (%13) tanesine konversiyon appendektomi, 1 (%6) tanesine sağ hemikolektomi, 3 (%20) tanesine laparoskopik appendektomi, 9 (%60) tanesine ise açık appendektomi yapıldı. On üç (%86.6) olguda düşük dereceli apendiks müsinöz neoplazmı, 1 (%6.6) olguda müsinöz diferansiyasyon gösteren adenokarsinom, 1 (%6.6) olguda da müsinöz kistik neoplazi saptandı. Bir vakamızda periapendiküler 2 adet lenf nodu, apendiks ve parsiyel olarak eksize edilen çekum patolojisi frozen olarak gönderildi ve cerrahi sınırlar negatif gelmesi üzerine operasyon sonlandırıldı. Bir diğer olguda daha önce appendektomi yapılmış olan hasta güdük apandisit tanısıyla laparoskopik olarak güdük apendiks eksize edilmiştir. Bir olgumuzda apendiks frozen olarak patolojiye yollanıp sınır pozitifliği gelmesi üzerine sağ hemikolektomi uygulanmıştır. İki olgumuz reopere olmuştur. Bir tanesine cerrahi sınır pozitifliği sebebiyle sağ hemikolektomi, diğerine ise psödomikso-peritonei saptanması üzerine sitoredüktif cerrahi ve HIPEK uygulanmıştır. Hiçbir olgumuzda operasyona bağlı perforasyon gelişmemiştir.

Sonuç: Apendiks müsinöz neoplazmının uygun tedavi yöntemi appendektomi olmakla birlikte mukosel perforasyonu, pozitif cerrahi sınır, pozitif apendiküler lenf nodu veya pozitif sitoloji mevcutsa sağ hemikolektomi uygulanabilir. Per op saptanan apendiks müsinöz neoplazmları deneyimli cerrahi merkezlerde laparoskopik olarak başarı ile yapılabilir.

SB 94 - Kolorektal Kansere Bağlı Gelişen Akut Sol Kolon Obstrüksiyonlarının Retrospektif Analizi

Ali Bekrakı¹; Ali Levent Işık¹; Feyyaz Güngör¹; Berkan Çolakoğlu¹

¹ İstanbul Başakşehir Çam ve Sakura Şehir Hastanesi, İstanbul, Türkiye

Giriş: Kolorektal kanserler gelişmiş ülkelerde gittikçe artan oranda morbidite ve mortaliteye neden olmaktadır. Kolorektal tümörlerin %8-29'u acil cerrahiye obstrüksiyon ile başvurmaktadır. Tıkanıklığa neden olan kolorektal tümörler diğerlerine oranla daha ileri evrede saptanmaktadır.

Gereç ve Yöntem: Bu çalışmamızda Temmuz 2021-Agustos 2023 tarihleri arası akut sol kolon obstrüksiyonu bulguları gösteren kolorektal tümürlü 82 hastanın sonuçlarının retrospektif olarak karşılaştırılması amaçlanmıştır. Barsak perfüzyonu yeterli, perforasyon gelişmeyen ve anastomoz yapılacak kolon çapının ileri derecede dilate olmadığı, hasta genel durumunun iyi olduğu durumlarda rezeksiyon ve primer anastomoz (RPA) tercih edilmiştir. Hastalar barsak temizliği yapılmadan operasyona alınıp, intraoperatif rezeksiyon sonrası tüm hastalara manuel dekompresyon yapıldıktan sonra RPA ya da Hartmann prosedürü (HP) uygulanmıştır.

Bulgular: Akut obstrüktif sol kolon tanısı ile operasyona alınan 82 hastanın 51'i erkek, 31'i kadın idi. HP uygulanan 41 hastada ortalama yaş $65 \pm 12,5$, RPA uygulanan 41 hastada ortalama yaş 61 ± 11 olarak saptandı. HP uygulanan grupta 1 hastada Evre 1, 6 hasta Evre 2, 33 hastada Evre 3 tümör saptandı. RPA uygulanan grupta 2 hastada Evre 1, 10 hastada Evre 2, 29 hastada Evre 3 tümör saptandı. HP uygulanan 41 hastada postoperatif yoğun bakım ihtiyacı olan hasta sayısı 21, ventilatör ihtiyacı olanların sayısı 9, stoma komplikasyonu, ileus ve iskemi nedeniyle reopere edilen hasta sayısı 3, mortalite sayısı 5 olarak saptandı. RPA uygulanan 41 hastada postoperatif yoğun bakım ihtiyacı olan hasta sayısı 17, ventilatör ihtiyacı olanların sayısı 2, anastomoz kaçağı nedeniyle reopere edilen hasta sayısı 2, mortalite sayısı 2 olarak saptandı. Her iki grup arasında postoperatif yoğun bakım ihtiyacı ve reoperasyon açısından anlamlı fark saptanmadı ($p > 0,05$). RPA uygulanan grupta mortalite sayısı az olmasına rağmen, iki grup arasında anlamlı fark saptanmadı ($p > 0,05$). Her iki grup arasında postoperatif ventilatör ihtiyacı açısından anlamlı fark tespit edilmiştir ($p < 0,05$).

Sonuç: Akut sol kolon obstrüksiyonu nedeniyle ameliyat edilecek kolorektal tümürlü hastalarda; postoperatif mortalite ve morbidite açısından HP ve RPA tercihin halen daha tartışmalı olduğunu düşünmekteyiz.



SB 95 - Acil Cerrahide Abondan Hemoroid Kanamalarına Yaklaşım

Salih Tosun¹; Hakan Baysal¹; Doğaç Demir¹

¹ Medeniyet Üni Göztepe S.Ş.Şehir Hast, İstanbul, Türkiye

Amaç: Acil cerrahi servisinde abondan kanamalı hemoroid hastalarına yaklaşımları incelemek.

Yöntem: 2019-2023 yılları arasında abondan hemoroid kanaması nedeniyle opere olan hastalar değerlendirildi. Hastaların demografik özellikleri, fizik muayene bulguları, kan hastalığı öyküsü, antikoagülan kullanımı, operasyon notları, laboratuvar bulguları retrospektif olarak incelendi. Sadece hemoglobin ve hematokrit düşüşü sonucu opere olan hastalar gruba dahil edildi. Tromboze hemoroid drenajı veya anal benign hastalıklara ek olarak yapılan hemoroidektomiler; hemoglobin ve hematokrit seviyesini etkilemeyen , abondan olmayan kanamalar kapsam dışı bırakıldı.

Bulgular: Dört yıllık sürede hemoroid operasyonu olan 140 hastadan sadece 6 hasta acil olarak opere olmuştu. Hastaların 1'i kadın 5' i erkekti. Hastalardan sadece biri antikoagülan kullanmaktaydı. Hastaların yaş ortalaması 50.8 idi (39y-76y). Hastaların preoperatif laboratuvar değerlendirmelerinde hemoglobin düzeyi ortalama 5.9 (4.4Hb-8.3Hb), hematokrit düzeyi ortalama 20.3 idi. (18Hct-24Hct). Hastalara ortalama 5 ünite eritrosit süspansiyonu(2ü-8ü) gereksinim olmuştu. Hastaların anamnezinde sadece birinde daha önce hemoroid kanaması nedeniyle kolonoskopi yapıldığı görüldü. Diğer hastalar ilk kez kanama atağı yaşamıştı. Ameliyat kararları digital fizik muayene ile alınmıştı ve hastalarda grade 4 hemoroid mevcuttu. Yapılan operasyonlarda sadece kanayan hemoroid pakesine damar mühürleyici cihazlarla (harmonic scalpel) yapılan ekizyonu takiben sütür ligasyonu uygulanmıştı.Hastalara postoperatif 3.ayda kolonoskopik kontrol yapılmıştı. Hastaların takiplerinde başka bir operasyon ihtiyacı ve kanama atağı olmamıştı.

Sonuç: Hemoroid cerrahisi proktoloji kliniklerinde yapılan en sık elektif işlemlerdendir. Hemoroidin acil tedavisi ise genellikle tromboze hemoroidlere yönelik yapılmaktadır. Nadir de olsa hemoroid kanamaları abondan alt gastrointestinal kanamalar olarak acil servise gelmekte ve acil hemoroidektomi gereksinimi ortaya çıkmaktadır. Bu hastalara bağırsak temizliği uygulanmadan, kolonoskopik tetkik yapılamadan, gerekli anestezik değerlendirme yapılamadan acil müdahale yapılmaktadır. Abondan kanamalı hemoroidlerde erken cerrahi kararı bu hastalarda hayat kurtarıcı işlemdir.

SB 97 - Akut Kolesistitli Hastalarda Lökosit Sayısının Laparoskopik ve Konversiyon Kolesistektomiye Öngörücü Rolü

Fatih Öztoprak¹; Muhammet Oğuz Çelikkaya¹; Adnan Özpek¹; Hüseyin Kerem Tolan¹

¹ Sağlık Bilimleri Üniversitesi Ümraniye Eğitim ve Araştırma Hastanesi, İstanbul, Türkiye

Amaç: Bu çalışmada akut kolesistit nedeniyle kolesistektomi uygulanan hastalarda lökosit değerinin cerrahi tedavi yöntemini belirlemeye olan etkisini göstermeyi amaçladık.

Yöntem: Temmuz 2022 – Haziran 2023 tarihleri arasında kliniğimizde akut kolesistit nedeniyle ameliyat edilen hastalar dahil edildi. Hastalar yaş, cinsiyet, ameliyat öncesi WBC(beyaz küre sayısı), yatış süresi, ameliyat yöntemi yönünden değerlendirildi.

Bulgular: Kliniğimizde akut kolesistit nedeniyle ameliyat edilen 198 hastanın 106'sı kadın, 92'si erkek, yaş ortalaması 51.9 idi. Hastaların tümü laparoskopik kolesistektomi uygulanmak üzere ameliyata alındı, teknik zorluk nedeniyle laparoskopik devam edilemeyen hastalarda açık kolesistektomiye geçilerek ameliyat tamamlandı. Hastalar; konversiyon kolesistektomi Grup 1 (n=15, %7.6), laparoskopik kolesistektomi Grup 2 (n=183, %92.4) olarak gruplandırıldı. Ameliyatta Grup 1'deki hastaların 3'ünde perfore kolesistit, 2'sinde Mirizzi, 5'inde kolesistoduodenal fistül, 2'sinde gangrene nekrotik kolesistit bulunması nedeniyle konversiyon açık kolesistektomi uygulandı. Grup 1'deki hastaların ortalama WBC değeri 13.804, Grup 2'de ise 11.516 bulundu ve istatistiksel olarak anlamlı fark yoktu (p=0.27). Grup 1'de ortalama yatış süresi 7.8 gün, Grup 2'de ise 5.1 gündü.

Sonuç: Akut kolesistitli hastaların preoperatif ciddiyet değerlendirilmesinde lökosit değerinin belirleyici olduğu bilinmektedir. Fakat çalışmamızda lökosit değerinin konversiyon kolesistektomiye öngörücü rolü gösterilememiştir. Bu konuyla ilgili yapılacak ek laboratuvar ve görüntüleme çalışmaları belirleyici olabilir.

SB 98 - Peptik Ülser Perforasyonunda Açık ve Laparoskopik Cerrahi Tekniğinin Karşılaştırılması

Muhammet Oğuz Çelikkaya¹; Fatih Öztoprak¹; Adnan Özpek¹; Fikret Ezberci¹

¹ Sağlık Bilimleri Üniversitesi Ümraniye Eğitim ve Araştırma Hastanesi, İstanbul, Türkiye

Amaç: Günümüz dünyasında kuvvetli antiasitlerin kullanımının yaygınlaşması ile birlikte peptik ülserle ilgili komplikasyonlar giderek azalmıştır. Fakat halen peptik ülser perforasyonu nedeniyle acil ameliyat edilen hasta sayısı oldukça fazladır. Bu çalışmamızda peptik ülser perforasyonu için açık veya laparoskopik yöntemle opere edilen hastaların sonuçlarını analiz etmeyi amaçladık.

Yöntem: Ocak 2019-Eylül 2023 tarihleri arasında kliniğimizde peptik ülser perforasyonu nedeni ile açık veya laparoskopik girişim uygulanmış olan 18-65 yaş arası, daha önce geçirilmiş abdominal operasyon öyküsü bulunmayan, malignite öyküsü olmayan hastalar çalışmaya dahil edildi. Hastalar yaş, cinsiyet, yatış süresi, komplikasyonlar yönünden retrospektif olarak incelendi.

Bulgular: Ocak 2019-Eylül 2023 tarihleri arasında peptik ülser perforasyonu nedeniyle ameliyat edilen 114 hastanın 92'si dahil edildi. Hastaların 19'u (%20,6) kadın, 73'ü erkek(%79,4), yaş ortalaması 37.5 idi. Hastaların 18'ine(%19.5) (Grup 1) laparoskopik, 74'üne(%80,5)(Grup 2) açık teknikle Graham rafi ameliyatı uygulandı. Laparoskopik ve açık olarak ameliyat edilen hastaların yaş ortalaması sırasıyla $36,5 \pm 5,29$ ve $44,2 \pm 2,55$ yıl idi. Amerikan Anestezi Topluluğu (ASA) anestezi risk sınıflama sistemine göre Grup 1'deki hastaların 17'si ASA 1, 1'i ASA 2; grup 2'deki hastaların 49'u ASA 2, 25'i ASA 3 hastalardı. Grup 1'deki hastaların ortalama yatış süresi 5.3 ± 0.34 gün, Grup 2'deki hastaların ortalama yatış süresi 7.8 ± 0.51 , p değeri=0.055 bulundu. Grup 1 ve Grup 2'deki yara enfeksiyon oranları sırasıyla %5.5(n=1) ve %12.2(n=9) bulundu.

Sonuç: Laparoskopik cerrahinin gelişmesi ve yaygınlaşması ile, peptik ülser perforasyonunda da laparoskopik onarım tercih edilen bir seçenek haline gelmiştir. ASA skoru düşük, gecikmemiş hasta grubunda laparoskopik Graham rafi ön planda tercih edilebilir bir yöntemdir. Çalışmamızda bu hastalarda hastanede kalış süresinin daha kısa, komplikasyon oranlarının daha az olduğu bulunmuştur.

SB 99 - Subtotal Kolesistektomide Geride Kalan Safra Güdüğünün Açık Bırakılması Güvenli Bir Yöntemdir

İnan Güden¹; Leman Damla Ercan²; Sena Bayrakdar¹; Mehmet İlhan¹; Ali Fuat Kaan Gök¹; Recep Güloğlu¹; Cemalettin Ertekin¹

¹ İstanbul Üniversitesi - İstanbul Tıp Fakültesi, İstanbul, Türkiye

² Sağlık Bilimleri Üniversitesi Sultan Abdülhamid Han Eğitim ve Araştırma Hastanesi, İstanbul, Türkiye

Amaç: Subtotal kolesistektomi, safra yolu anatomisinin ortaya koyulmadığı ameliyatlarda yaralanmaları önlemek amacıyla kullanılan güvenli bir yöntemdir. Bu çalışmanın amacı, ameliyat esnasında geride kalan sistik kanal güdüğünün kapatıldığı ya da açık bırakıldığı vakalar arasında fark olup olmadığının karşılaştırılmasıdır.

Metod: Ocak 2014-Temmuz 2023 yılları arasında açık ve laparoskopik subtotal kolesistektomi yapılan hastaların verileri ve ameliyat sonrası takipleri retrospektif olarak incelendi.

Bulgular: Hastaların 24' ü (%60) erkekti ve ortalama yaş 60'tı (25-81). Hastaların ortalama yatış süresi 4 (1-38) gün, ortalama ameliyat süresi 120 (60-240) dakikaydı. İki hastanın ameliyatı laparoskopik olarak başlanıp açığa geçildi. Yirmi hastada (%50) sistik kanal güdüğü kapatıldı, 20 (%50) hastada ise açık bırakıldı. Ameliyat sonrası 4 (%10) hastada safra fistülü gelişti ve konservatif takip ile kapandı. Safra fistülü gelişen hastaların 3'ü (%15) açık bırakılan grupta, 1'i (%5) kapatılan gruptaydı. Sistik kanal güdüğünün kapatıldığı hastalar ile açık bırakıldığı hastalar arasında safra fistülü gelişmesi açısından anlamlı bir fark saptanmadı ($p>0.6$). Kalan safra kesesinin kapatıldığı grupta 6 (%15) hastada tamamlayıcı kolesistektomi, 2 (%5) hastada endoskopik girişim gerektiren biliyer komplikasyon gelişti. Ameliyat süresi, yatış süresi ve ameliyat sonrası komplikasyonlar açısından iki grup arasında fark yoktu.

Sonuç: Çalışmamızın sonuçlarına göre subtotal kolesistektomi yapılan hastalarda geride kalan sistik güdüğün kapatılması veya açık bırakılması ameliyat sonrasında gelişebilecek olan safra fistülünü engellemede bir fark oluşturmamaktadır. Her iki yöntem de zor ameliyatlarda güvenli bir şekilde kullanılsa da kalan safra kesesinin kapatıldığı hastalarda ilerleyen dönemde yeniden biliyer komplikasyonlar gelişebilmektedir.

SB 100 - Akut Kolesistit'te Cerrahi Tedaviye Köprü Olarak Perkütan Kolesistostomi

Egemen Özdemir¹; Aylin Doğan¹; Fadime Kutluk²; Sefa Ergün¹; Salih Pekmezci¹

¹ İstanbul Üniversitesi-Cerrahpaşa, Cerrahpaşa Tıp Fakültesi Hastanesi, İstanbul, Türkiye

² Mengücek Gazi Eğitim Araştırma Hastanesi, Erzincan, Türkiye

Amaç: Perkütan kolesistostomi yerleştirilmesi genel durumu bozuk ve cerrahi riski yüksek hastalarda hayat kurtarıcı olabilmektedir. Bu çalışmada perkütan kolesistostomi yerleştirilmiş hastaların özellikleri ve süreçlerini incelemeyi amaçladık.

Yöntem: Tek bir merkezde Ocak 2017 ve Temmuz 2021 tarihleri arasında perkütan kolesistostomi kateteri yerleştirilmiş vakaların verileri retrospektif olarak incelendi. 18 yaş üstü vakalar çalışmaya dahil edilmiş, verilerinde yeterli bilgi bulunmayan vakalar çalışma dışında bırakılmıştır. Hasta karakteristik özellikleri ve perkütan kolesistostomi yerleştirilmesi sonrası süreçleri tanımlayıcı istatistiklerle ortaya konulmuştur.

Bulgular: Çalışmaya toplam 62 hasta dahil edilmiştir. Hastaların %66.7'si erkek ve medyan yaş 72.5 (21-105)'tir. Hastaların herhangi bir komorbiditeye sahip olma oranları %86.2'dir. Hastaların hastane öncesi medyan semptomatik gün sayısı 3 (1-60)'tür. Perkütan kolesistostomi yerleştirilmiş hastaların %40.4'üne medyan 48 (2-659) gün sonra kolesistektomi yapılmıştır. Kolesistektomilerin %73.9'u laparoskopik, %26.1'i açık olarak yapılmış, açığa konversiyon yapılan laparoskopik vaka olmamıştır. Kolesistektomi yapılmamış hastaların %13.8'si medyan 30.5 (12-331) gün sonra tekrar akut kolesistit ile başvurmuştur. Perkütan kolesistostomiye bağlı hastaların %25'inde komplikasyon yaşanmış, bunların %28.5'i kateter yerinden çıkması ve %71.5'i ise bir enfeksiyon gelişmesi şeklinde olmuştur. Perkütan kolesistostomi yerleştirilmesi sonrası mortalite %8.6 oranında izlenmiştir.

Sonuç: Genel durumu iyi olmayan, cerrahi riski yüksek ve çok sayıda komorbiditeye sahip hastalarda durumu kolesistektomi için elverişli olduğu ilk fırsatta kolesistektomi yapmak üzere öncelikle perkütan kolesistostomi ile acil dekompresyonun sağlanması hastanın septik sürecini atlatabilmesine olanak sağlayacaktır. Kateterlerin yerinden çıkması ve kateter yerleştirilmesine rağmen septik ve enfeksiyöz süreçlerin yaşanması karşılaşılabilecek problemlerdir.

SB 101 - Mirizzi Sendromlu Hastalarda Dört Farklı Laparoskopik Subtotal Kolesistektomi Tekniği ile Ameliyat Ettiğimiz Hastalarımız

Fahri Yetişir^{1,2}

¹ Yüksek İhtisas Üniversitesi Tıp Fakültesi Genel Cerrahi, Ankara, Türkiye

² VM Medical Park Keçiören, Ankara, Türkiye

Mirizzi sendromu (MS); safra kesesi hartmanına veya sistik kanala oturan taşın, buraya yaptığı uzun vadeli bası sonucunda oluşan inflamasyon ve sonrasında fibroz ve ülserasyonlar gelişmektedir. Bu olaylar eksternal safra kanallarından koledok veya ana hepatik kanalda meydana getirdiği dıştan bası sonucunda ana safra kanallarında tekrar eden tıkanmalara neden olmaktadır. Bu taşın oturduğu alanda zamanla ülserasyona bağlı safra kesesi ile ana safra yolu arasında fistüller oluşmasına neden olabilmektedir. Kolesistokoledokal fistülün varlığı ve derecesine göre MS beş farklı tipe ayrılmaktadır. MS hastasının ameliyatı ne kadar zor olsa da ana tedavisi cerrahidir. Günümüzde her ne kadar laparoskopik olarak başarılı bir şekilde sonlanan MS ameliyatlarını bildiren yayınlar olsa da açık cerrahi yöntem ile ameliyatı önerenler daha çoğunluktadır.

Ağustos 2010 ile Mart 2022 tarihleri arasında yirmi bir MS'lu hastayı dört farklı yöntemle laparoskopik subtotal kolesistektomi yaptık. Bu süre zarfında 582 laparoskopik kolesistektomi ameliyatı yaptık. 21 hasta ameliyat öncesi tetkikleri ile birlikte ameliyat içerisinde MS olarak konfirme edildi. Bu hastaların değerleri retrospektif olarak ele alındı. MS'nun beş tipinden de hasta olan 21 hasta laparoskopik olarak ameliyat edildi, %5 oranında açığa geçildi. Bir hastada safra kaçağı görüldü, bir haftada iyileşti. Bu çalışmadaki amacımız hangi tip MS hastada hangi yöntemi tercih ettiğimizi ve yapmış olduğumuz bu 21 hastanın sonuçlarını sizlerle paylaşmak istedik.

Sonuç olarak, laparosopi ve hepatobiliyer cerrahi konusunda deneyimli merkezlerde 5 farklı tipteki MS hastasını burada tanımlanan dört farklı laparoskopik subtotal kolesistektomi yöntemi ile güvenli ve başarılı bir şekilde ameliyat edilebilir.

SB 102 - Peptik Ülser Perforasyonu: 5 Yıllık Cerrahi Deneyim

Sefa Ergün²; Fadime Kutluk¹; Server Sezgin Uludağ²; Engin Hatipoğlu²; Salih Pekmezci²

¹ *Mengücek Gazi Eğitim Araştırma Hastanesi, Erzincan, Türkiye*

² *İstanbul Üniversitesi-Cerrahpaşa, Cerrahpaşa Tıp Fakültesi Hastanesi, İstanbul, Türkiye*

Amaç: Perfore peptik ülser dünya çapında en sık görülen cerrahi acil durumlardan biridir. Peptik ülserlerin tıbbi tedavisindeki gelişmelerle birlikte, elektif cerrahi prosedürlerin sayısı da azalmıştır. Bununla birlikte perfore peptik ülserin görülme sıklığı halen artmaktadır ve ameliyat sonrası önemli düzeyde morbidite ve mortaliteye sahip önemli bir sağlık sorunu olarak varlığını sürdürmektedir. Bu çalışma, peptik ülser perforasyonu nedeniyle ameliyat edilen hastalarda çeşitli preoperatif ve intraoperatif faktörler ile postoperatif mortalite ve morbidite arasındaki ilişki irdelenmesi amaçlandı.

Yöntem: Bu retrospektif gözlemsel çalışmada ocak 2016- ocak 2021 tarihleri arasında peptik ülser perforasyonu ön tanısı konulan ve ameliyata alınan hastalar alındı. Hastalar yaş, cinsiyet, kan grubu başvuru şikayetleri, semptomların başlangıcından ameliyata kadar geçen süre, fizik muayene bulguları, komorbid hastalıklar, laboratuvar ve görüntüleme bulguları, intraoperatif bulgular, uygulanan cerrahi teknik, hastanede kalış süresine ilişkin veriler değerlendirilerek postoperatif morbidite ve mortalite ile ilişkisi irdelendi.

Bulgular: Çalışmaya toplam 51 hasta dahil edilmiştir. Hastaların %72,5 erkek ve medyan yaş 52,9 (21-92)'tir. Hastaların herhangi bir komorbiditeye sahip olma oranları %62,7'dir. Hastaların ameliyat sonrası ortalama yatış süresi 8,8 gün olarak saptanmıştır. Ameliyat tekniği olarak %66,6 sına açık teknik uygulanmıştır. Ameliyat sonrasında hastaların %33,3'ünde yoğun bakımda takip gerekliliği duyulmuş olup bu hastaların%41,1(7 hasta)'si yoğun bakım ünitesinde exitus ile neticelenmiştir. Ameliyat sonrası hastaların %9'inde komplikasyon yaşanmış, bunların %2,2'si kaçak ve %6,8'inde ise batın içi apse gelişmesi şeklinde olmuştur.

Sonuç: Peptik ülser perforasyonu, hastalığın daha iyi anlaşılmasına, etkili resüsitasyona ve modern anestezi teknikleri altında hızlı cerrahi müdahaleye rağmen önemli mortalite ve morbiditeye sahip ciddi bir cerrahi sorun olmaya devam etmektedir. Hastalar değerlendirilirken risk faktörlerin anlaşılması ve risk altındaki hastaların belirlenerek hastaların multidisipliner değerlendirilmesi postoperatif morbidite ve mortalite oranlarının azalmasına yardımcı olacaktır.

SB 103 - Vertebra Cerrahisinde Bispektral İndeks Monitörizasyonu İle İntraoperatif Beyin Hasarı Oluşumunun Tespit Edilmesi

Berna Çalışkan¹; Muhammet Ali Gök¹; Merve Suvarioğulları¹

¹ Haseki Eğitim ve Araştırma Hastanesi, Anesteziyoloji ve Reanimasyon Anabilim Dalı, İstanbul, Türkiye

Giriş: Vertebra cerrahisini takiben iskemik veya hemorajik inme insidansı literatürde %0.06-0.1 oranlarıyla nadir olmakla birlikte yüksek morbidite ve mortalite ile sonuçlanmaktadır (1). Bu cerrahilerde, özellikle intraoperatif inme olguları ise nadir olarak bildirilmiştir (2). Klinik nörolojik bulgular genel anestezi ve yoğun bakım sürecinde gecikeceğinden tanı koymak için erken dönemde yol gösterecek bir klinik takip verisi önemlidir (2). Sıklıkla kullanılan intraoperatif nöromonitörizasyonun tüm olguları tespit edemediği bilinmektedir ve cerrahi takiben kullanımı pratik değildir (2).

Bispektral indeks monitörizasyonu, elektroensefalografi temelli beyin dalgalarını kullanarak beyin fonksiyonu ile ilgili bilgi verir (3). Bu özelliğiyle hipoksik iskemik beyin hasarı olan hastalarda da kullanılmıştır (4). Bu nedenle vertebra cerrahisinde perioperatif BIS kullanılması nadir ama ölümcül serebral hasarı tespit etmekte faydalı olacaktır.

Olgu Sunumu : 73 yaşında kadın, spondilodiskit tanısıyla antibiyoterapi altındayken, alt ekstremitelerde akut gelişen güçsüzlük nedeniyle nöromonitörizasyon olmadan acil T6-7-9 korpektomi cerrahisine alındı. Bilinen kronik böbrek yetersizliği, hipertansiyon, diyabet öyküsü mevcuttu. Genel anestezi uygulanan hastaya total intravenöz anestezi protokolü gereği intraoperatif BIS monitörizasyonu uygulandı. Toplamda yedi saat süren cerrahi süresince 800 ml kanama sonrası 1 Ü eritrosit süspansiyonu ve 2 Ü taze donmuş plazma verilen hastada vakanın altıncı saatinde BIS değeri 40-50 arası değerlerinden ani olarak 3 e düştüğünden noradrenalin ile sistolik tansiyon 140-150 değerlerine getirildi. BIS değeri yükselen hastada 1 saat sonrasında kardiyak arrest gelişti. 15 dakikalık başarılı resüsitasyon sonrası hastanın BIS değeri 2 olarak, yüksek doz noradrenalin ve dopamin desteği ile yoğun bakım takibine alındı. Yoğun bakımda BIS değerinin 1-3 arasında olduğu görüldü. Tanı amaçlı görüntüleme yapılamayan hasta postoperatif 12 saat sonra arrest olarak exitus kabul edildi.

Tartışma: Vertebra cerrahisinde, hastanın preoperatif risk faktörlerinin ve intraoperatif serebrospinal sıvı kaçağının olası olduğu durumlarda intraoperatif inme ihtimali akılda bulundurulmalıdır (2). BIS monitörizasyonunun intraoperatif kullanımı, bu olgularda erken bulgu sağlayacaktır. Böylelikle, olgumuzdaki kadar katastrofik olmayan vakalarda, erken görüntüleme ve tedavi başlangıcı hasta prognozu için kritik önemde olacaktır.

SB 104 - Klinik Pratikte Nadir Görülen Bir Olgu: Rektum Yerleşimli GİST Perforasyonu

Mehmet Rençber¹; Abdulkadir Akbaş²; Ferdi Bayrak²; Hatice Sertakan³; Mehmet Tolga Kafadar²; Ulaş Aday²

¹ Diyarbakır Selahaddin Eyyübi Devlet Hastanesi Genel Cerrahi, Diyarbakır, Türkiye

² Dicle Üniversitesi Tıp Fakültesi Genel Cerrahi Abd, Diyarbakır, Türkiye

³ Diyarbakır Selahaddin Eyyübi Devlet Hastanesi Patoloji, Diyarbakır, Türkiye

Amaç: Rektum yerleşimli gastrointestinal stromal tümör perforasyonu nedeniyle cerrahi rezeksiyon yapılan olgu literatüre katkı amacıyla sunulmuştur.

Giriş: Gastrointestinal stromal tümör (GIST), esas olarak sindirim sistemi duvarında interstisyel hücrelerinden köken alan mezenkimal bir neoplazidir. Gastrointestinal sistem tümörlerinin yaklaşık %3-5'ini oluşturmaktadır. Gastrointestinal sistem içerisinde nadir olarak rektal yerleşimli tümörler ortaya çıkabilmektedir. En sık 40-70 yaş arasında görülür. Küçük milimetrik boyutlardan lümeni tıkayan büyük kitlelere varan boyutlara ulaşabilirler. Semptomlar yerleşim yerine ve tümör boyutuna göre değişkenlik gösterebilmektedir. Semptomlar yerleşim yerine ve tümör boyutuna göre değişkenlik gösterebilmektedir. Sık olarak görülen klinik bulgular; karın ağrısı, kilo kaybı, gastrointestinal kanamadır. Ancak kitlenin boyutuna ve yerleşimine göre nadiren obstrüksiyon, perforasyon gelişebilir. Rektal GİST'ler daha çok endoskopik veya radyolojik görüntülemeler ile saptanırlar ve kesin tanısı patolojik olarak konulabilmektedir. Genellikle agresif seyir göstermeyen rektal gist olguları en sık karaciğer(%65) ve periton(%21) metastazı yaparlar. GİST'lerde altın standart tedavi yöntemi cerrahi rezeksiyondur.

Vaka: Olgumuz komorbiditesi bulunmayan 47 yaşında kadın hasta bir hafta önce başlayan ve son iki gündür artan karın ağrısı şikayeti ile merkezimize başvurdu. Yapılan fizik muayenede batında distansiyon, defans, rebound pozitifliği saptandı, tahta karın hali mevcuttu. Rektal tuşede patoloji saptanmadı. Laboratuvar tetkiklerinde wbc ve crp yüksekliği mevcuttu. İ.V kontrastlı batın bt tetkikinde perforasyon ile uyumlu bulgular vardı. Akut batın hali olan hasta acil operasyona alınarak eksplere edildi. Batın içi gaita bulaşı olduğu görüldü. Proksimal rektum lokalizasyonunda lümen içinde kitle palpe edildi. Ön tanıda tümör perforasyonu düşünüldü. Onkolojik prensiplere uyularak low anterior rezeksiyon-total mezorektal eksizyon ve uç kolostomi açıldı. Takiplerinde komplikasyon görülmeyen hasta postoperatif sekizinci günde eksterne edildi. Ana patoloji sonucu gastrointestinal tümör gelen hasta multidisipliner tümör konseyine alınarak postoperatif tedavisi düzenlendi.

Sonuç: Gastrointestinal sistem tümörleri içerisinde GİST'ler nadir görülmesine rağmen perforasyon ve obstrüksiyonlara neden olarak acil cerrahi girişimlere ihtiyaç duyulabilmektedir. Lokalize GİST'lerde altın standart tedavi yöntemi cerrahi rezeksiyondur. Cerrahinin R0 rezeksiyonla tamamlanması nüks riski açısından önem arz etmekte olup tümörün negatif cerrahi sınırlarla eksizyonu sağkalımı önemli ölçüde arttırdığı ve lokal nüks oranını düşürdüğü akılda tutulmalıdır.

SB 105 - Ventriküloperitoneal (Vp) Şantın Distal Ucun Transoral Migrasyonu

Mahsum Barçın¹; Alper Kızıl¹; Zehra Şekho¹; Murat Sevmiş¹; Mervan Kamar¹

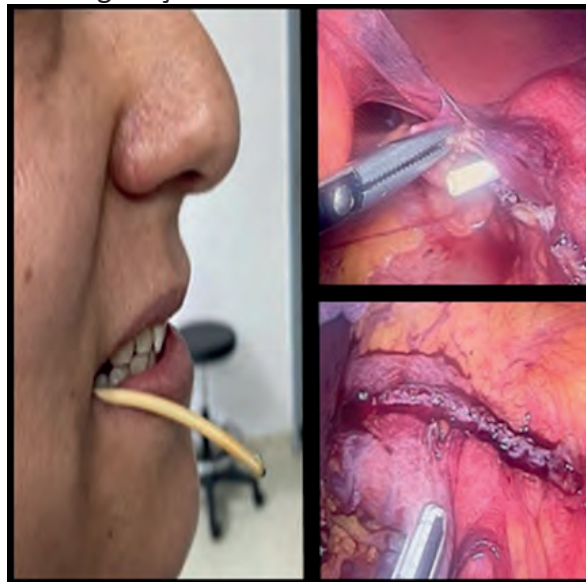
¹ Dicle Üniversitesi Tıp Fakültesi Genel Cerrahi Ad, Diyarbakır, Türkiye

Hidrosefali tedavisinde beyin omurilik sıvısı akımını düzeltmek için en sık uygulanan yöntem ventriküloperitoneal şant vasıtasıyla beyin omurilik sıvısının periton içine yönlendirilmesidir. Ventrikülo-peritoneal (VP) şant uygulaması sıklıkla mekanik komplikasyonlar, enfeksiyon, beyin omurilik sıvısı birikmesi, şant migrasyonu gibi çeşitli problemlere neden olabilmektedir. Şantın genitoüriner sisteme (mesane, vajen, üreter), gastro intestinal sisteme (mide, kolon), diyafragmı aşır toraksa ve hatta kalbe göçmesi, insizyon yerlerinden ve göbekten karın dışına çıkması gibi ilginç komplikasyonlar sık olmakla birlikte görülebilir. Şanta bağlı intestinal perforasyon nadir görülmektedir ve peritonit ve menenjitte birlikte veya enfeksiyon bulguları olmaksızın gelişebilir. Nadiren perforasyon sonrası kateterin transoral migrasyonu da görülebilir.

35 yaşında kadın hasta yaklaşık 4 yıl önce hidrosefali nedeniyle VP şant takılan hasta kusma sonucu intraperitoneal ucunun ağızdan çıkması şikayeti ile acil servise başvurdu. VP şantın ağızdan çıktığı ve aktif boş içeriğinin geldiği görüldü. Çekilen BT de şantın mide antrum anteriorundan mide lümenine migrasyonu görüldü. Batın içi ek patolojik bulgu saptanmadı. Hasta acil operasyona alındı. Laparoskopik eksplorasyon yapılan hastanın şantın mide antrum anterior duvarından mideye girdiği görüldü. Batın ön duvarı ile mide arasından şant kesildi. Ağızdan distal kısım çekilerek çıkarıldı. Laparoskopik stapler yardımıyla mide wedge rezeksiyonu yapıldı. Beyin cerrahisi ekibi tarafından şantın distal ucuna ek yapılarak karaciğer ile sağ diyafram arasına yeni şant yerleştirildi.

Sunulan olguda bu kadar genç bir hastada peritoneal ucun aşırı uzun olması nedeniyle mide perforasyonunun mekanik olduğunu düşünüyoruz. Kateter tamamen ağız boşluğuna doğru çıkıntı yaparsa tanı açık olabilir. Kateterin görülemediği durumlarda, özellikle kusmanın semptomatolojiye hakim olduğu ve muayenede periton irritasyon bulgularının bulunmadığı durumlarda tanı daha zor konabilmektedir. Tedavi genellikle periton boşluğunun kontaminasyonunu önlemek için periton kateterinin valf odasından çıkarılmasını, en az septik bölgelerden en septik bölgelere kadar çıkarılmasını içerir. Zor vakalarda laparoskopik veya açık cerrahi zorunlu olabilir.

Sonuç olarak VP şantlı hastalarda menenjit ve peritonit bulguları olması durumunda şantın gastrointestinal sistem lümenine migrasyonu olabileceği düşünülmelidir.





SB 106 - Santral Venöz Kateterizasyonun Beklenmedik Komplikasyonu: İnterabdominal Migrasyon

Berkcan Demirel¹; Eyup Can Islek¹; Serdar Gokay Terzioğlu¹; Ozer Mehmet¹; Gurer Ahmet¹

¹ Ankara Bilkent Şehir Hastanesi, Ankara, Türkiye

Çalışmanın amacı: Santral venöz kateterizasyonun komplikasyonu olarak, katatere ait guide'nin batın içi migrasyonunun klinik önemine dikkat çekmek

Yöntem: Santral venöz katatere ait guide'nin batın içi migrasyonu nedenli opere edilen 73 yaşında kadın hastanın olgu sunumu

Bulgular: Karın içi yabancı cisimler nadirdir; en sık operasyon sonrası unutulmuş gaz tampon ve beziyle karşılaşılırken, unutulmuş cerrahi aletlere daha az rastlanır. Hastalar karın ağrısı, bulantı, kusma gibi çeşitli klinik yakınmalar ile hekime başvurabilirler. Bulunan yabancı cisimlerden bazıları; cerrahi aletler, RİA, stentler, kateterler, kalp pilleri veya cerrahi klipsler gibi tıbbi nesnelere ilişkilidir. Ek hastalıklar nedenli santral venöz katater açılması sık uygulanan girişimsel işlemlerden biridir. Venöz kateterizasyon komplikasyon riski taşır. 17 yıl önce Gullian Barre Sendromu nedenli kateterizasyon öyküsü bulunan ve asemptomatik olan hasta son 6 aydır olan karında batma hissi ile başvurdu. Çekilen Bilgisayarlı Tomografi sonrası, sağ subhepatik alandan sol subdiyafragmatik alana uzanan herhangi bir organ ile bağlantısı bulunmayan katater görünümü izlendi. Laparoskopik explorasyonda operasyonda mide ile dalak arasında majör omentuma gömülü olan katatere ait muhtemel guide wire görüldü. Grasper yardımı ile guide wire batın dışına alındı. Postoperatif hasta komplikasyon gelişmeden taburcu edildi.

Sonuç: Santral venöz kateterin batın içi migrasyonu, literatürde pek sık rastlanmayan bir olgudur. Karın içi radyopak yabancı cisimleri teşhis etmede direk grafi yeterlidir. Ancak; biz bu olguda abdominal Bilgisayarlı Tomografi çektik. Keskin metal nesnelere de komplikasyonlara neden olması muhtemeldir. Bu tür nesnelere yer değiştirdiği, abdominal semptomlara, enfeksiyonlara ve ayrıca perforasyonlara neden olduğu bildirilmiştir. Bu nedenle bu vakalara da müdahale edilmesi önerilmektedir. Batın içi yabancı cisim sıklıkla batınla ilişkili girişimsel işlem sonrası daha sık görülse de batın ile ilişkisiz girişimler sonrası da görülebileceği akılda tutulmalıdır. Nadir görülen bir komplikasyon olan vasküler kateterin yerleştirilmesi sırasında kılavuzun kaybolması, prosedürlere sıkı sıkıya bağlı kalınması, dikkatli olunması, iş hijyeni ve uzmanların genç doktorlar üzerinde uygun gözetimi ile önlenir.

SB 107 - Mide Çıkış Obstrüksiyonunun Nadir Bir Nedeni: Bouveret Sendromu

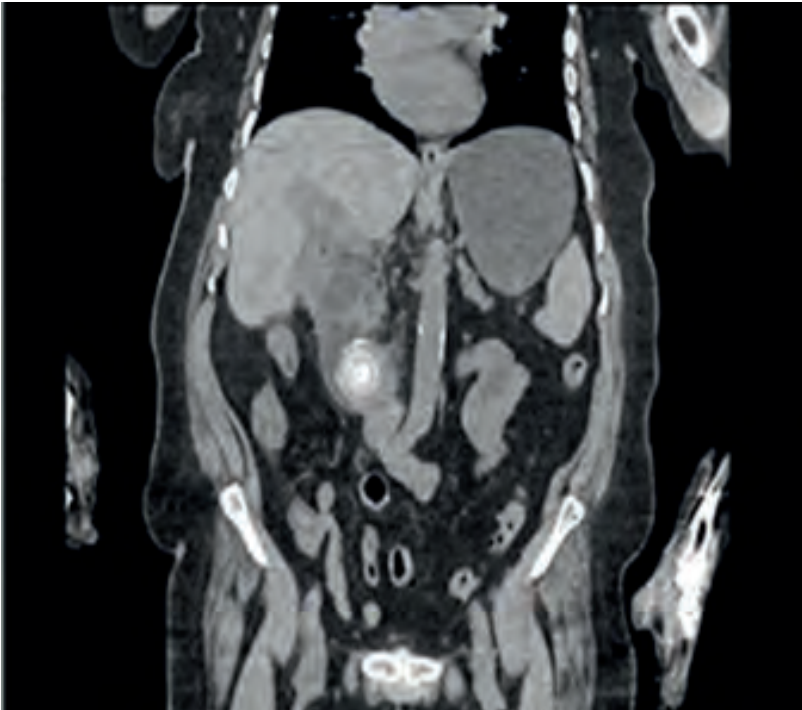
Göksever Akpınar¹; Gülberk Uslu¹; Fatma Dikişer¹; Sezer Sel¹; Kemal Erdiñç Kamer¹

¹ Sağlık Bilimleri Üniversitesi, İzmir Tepecik Eğitim ve Araştırma Hastanesi, Genel Cerrahi Kliniği, İzmir, Türkiye

Giriş: İlk olarak 1896 yılında Leon Bouveret tarafından tanımlanan Bouveret sendromu, safra taşının bilioenterik fistül yoluyla distal mide veya duodenuma geçmesiyle oluşan nadir görülen mide çıkış obstrüksiyonudur (%0.3-0.5). Bouveret sendromunun, ileri yaş hasta popülasyonuna sahip olması, spesifik olmayan tanı ve tedavi yöntemlerinin olması ve buna bağlı olarak geç tanı konulması nedeniyle ölüm oranı yüksektir. Biz bu çalışmamızda Bouveret Sendromu olarak adlandırılan mide çıkış obstrüksiyonlu bir hastamızı sunmayı amaçladık.

Olgu: 74 yaş kadın bilinen epilepsi tanılı, koledokolitiazis nedeniyle yaklaşık bir yıl önce ERCP öyküsü olan hasta iki gündür olan bulantı ve kusma şikayetiyle acil servise başvurdu. Fizik muayenede sağ üst kadranda hassasiyet ve courvoisier terrier bulgusu saptandı. Laboratuvar değerlerinde ılımlı lökositoz ve elektrolit imbalansı mevcuttu. Hastaya çekilen batın bilgisayarlı tomografisinde safra kesesi değerlendirilememiş olup (kontrakte?), duodenum 2.ve 3. kıta arasında yaklaşık olarak 3.5cm boyutta safra taşına ait olabilecek dansite artımı raporlanmıştır (Resim 1). Kolesistoduodenal fistül olabileceği düşünülen hasta operasyona alındı. Ameliyatta kolesistektomi, duodenumdan taş ekstirpasyonu ve duodenuma primer onarım uygulandı (Resim 2-3). Postoperatif 12. günde şifa ile taburcu edildi.

Sonuç: Bouveret sendromu nadir görülmesine rağmen yüksek bir morbidite ve mortalite riski taşır. Bu nedenle hekimler hızlı bir şekilde tanı koyabilmeli ve tedavi yöntemi belirlemelidir. Bouveret sendromunda cerrahi gastrotomi veya enterotomi ile sadece obstrüksiyon yapan taşların çıkarılması sorunu büyük oranda çözebilmektedir; bu bağlamda cerrahiye uygun olmayan hastalarda alternatif olarak endoskopik seçenekler bulunmaktadır.



SB 108 - Travmatik Kol Amputasyonu Sonrası Pnömoşefali

Özlem Polat¹; İlkay Anaklı¹; Leman Damla Ercan²; Müşerref Beril Dinçer¹; Ahmet Kemallettin Koltka¹

¹ *İstanbul Tıp Fakültesi Anesteziyoloji ve Reanimasyon Anabilim Dalı, İstanbul, Türkiye*

² *İstanbul Tıp Fakültesi Genel Cerrahi Anabilim Dalı, İstanbul, Türkiye*

Pnömoşefali birçok farklı nedenden kaynaklanabilir, ancak kraniyal travmatik yaralanma olmadan spontan pnömoşefali nadirdir. Lomber ponksiyonlar, göğüs cerrahisi ve boyundan delici kesici alet yaralanması sonucu pnömoşefali tanımlayan olgular bildirilmiştir. Biz, iş kazası sonrası travmatik omuz seviyesinden kol amputasyonu sonrası görülen pnömoşefali olgusunu sunacağız.

43 yaşında bilinen sistemik hastalığı olmayan erkek hasta acil cerrahi servisimize iş makinasına kolunu kap-tırması sonrası sağ omuz seviyesinden kol amputasyonu nedeniyle getirildi. Hastanın gelişinde şuuru açık koopere, nörolojik herhangi bulgu saptanmadı. Tüm vücut muayenesinde sağ omuz seviyesinden kol amputasyonu ve bukkal alanda dermaabrazyon haricinde bulgu saptanmadı. Yapılan görüntülemelerinde sağ minimal pnömotoraks, 2.,3.,4.,5.,6.,7.,8. kotlarda fraktür, brakial pleksus ve perinöral alanda, spinal kanal, intrakraniyal alanda, subaraknoid mesafede hava imajı, yaygın pnömoşefali izlendi. Hastada kafatası, yüz veya spinal fraktür saptanmadı.

Omuz kavşağından güdük tamiri yapılan hastanın pnömotoraks minimal olduğundan yakın solunumsal takip ve kot fraktürleri için analjezi tedavisi sağlandı. Hastanın pnömoşefalisi düz yatak istirahati ve oksijen tedavisi olarak yapıldı. Tekrarlayan nörolojik muayenelerde herhangi bir değişiklik saptanmadı. Yirmidördüncü saat kontrol kraniyal görüntülemelerde pnömoşefalinin rezorbe olduğu izlendi. Yoğun bakım ünitesinden yatışının 4. gününde servise, 11. gününde evine normal nörolojik muayene ile taburcu edildi.

Travma olgularında, kraniyal kemik kırığı olmadan pnömoşefali ve subaraknoid mesafede hava görülmesi nadir saptanan bir durumdur. Pnömoşefali'nin en sık görülen semptomu baş ağrısıdır, ancak klinik bulgular, intrakraniyal havanın kitle etkisi ile doğrudan orantılı olarak değişebilir. Pnömoşefali'nin en ciddi komplikasyonu, tansiyon pnömoşefalinin potansiyel gelişimidir. Subaraknoid mesafede giderek artan miktarda hava birikmesi, nörolojik defisitlerle sonuçlanabilir. Bilinç seviyesinde genel bir değişiklik, fokal nörolojik anormallikler ve hatta fitiklaşma olabilir. Tedavide %100 oksijen verilmesine ve hastanın sırtüstü pozisyonda takip edilmesine ek olarak doğrudan iğneyle hava aspirasyonu veya cerrahi dekompresyon gerekebilir. Hastaların yakın nörolojik muayene ile takip edilmesi oluşabilecek komplikasyonların önüne geçilebilmesini sağlayacağından büyük önem taşımaktadır.

Fig.1: Brakialpleksusve perinöral alanda hava imajları

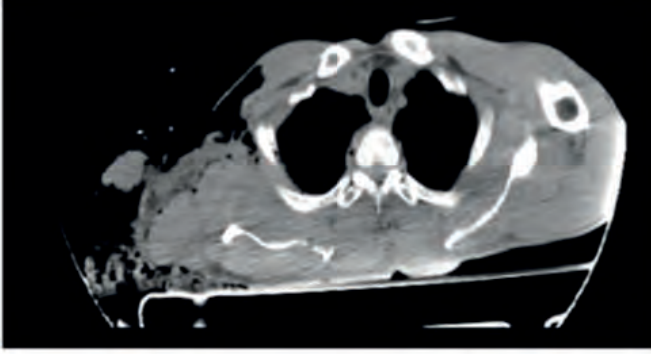


Fig.2: Pnömosefali

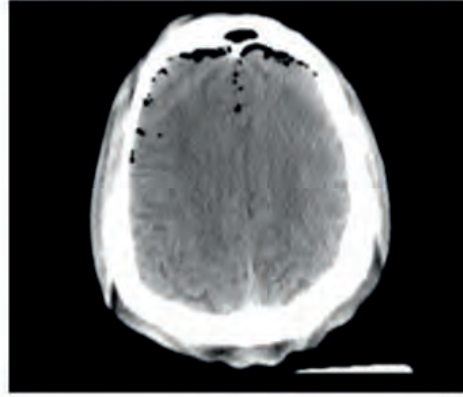


Fig.3: Spinal kanalda hava imajları

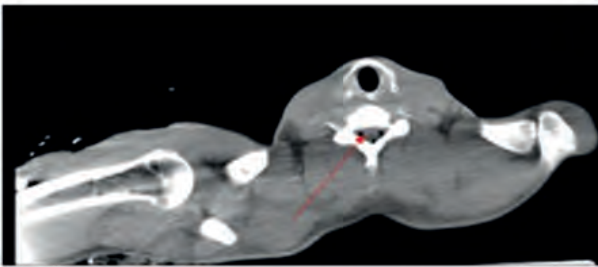
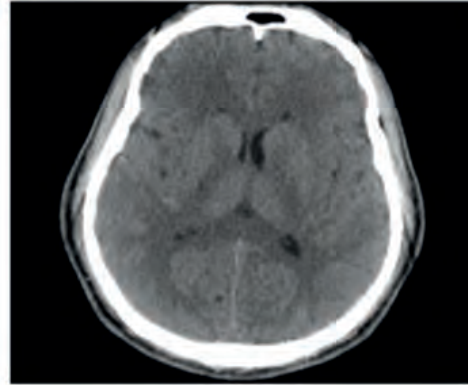


Fig.4: Bir gün sonra kontrol görüntüleme





POSTER BİLDİRİLER

PB 01 - 2017-2018-2019 -2020 Yılları Sağlık Kurulu Diabetik Ayak Amputasyon Olguları

Günay Uluç¹

¹ Prof. Dr. Süleyman Yalçın Göztepe Şehir Hastanesi, İstanbul, Türkiye

Amaç: 2017-2018-2019-2020 yılları arasında Genel Cerrahi Heyet Polikliniğine sağlık kurulu raporu almak için başvuran alt ekstremitte amputasyonlu hastaların amputasyon nedenleri ve kaçınının istediği raporunu aldığına incelemektir.

Gereç ve Yöntem: Genel Cerrahi heyet polikliniğine başvuran tüm hastalara hem genel cerrahi ile ilgili hemde diğer sistemlerle ilgili herhangi bir ameliyat olup olmadıkları soruldu. Alt ekstremitte amputasyonu olan 18 hastanın amputasyon seviyeleri ve neden olan hastalık kaydedildi.

Bulgular: Diabetes mellitusa bağlı dört kadın hastanın ikisi diz altı amputasyonlu, ikisi ayak parmak amputasyonlu idi. 14 erkek hastanın 12'sinin amputasyon sebebi diabetes mellitus, ikisinin Buerger hastalığına bağlı amputasyon olup seviye dağılımları ise üçü ayak parmak amputasyonu, sekizi diz altı amputasyonu, üçü ise diz üstü amputasyonu idi. Hastaların durum bildirir rapor , engelli kimlik kartı alma, vergi indrimi, bakım aylığı raporu alma amaçlı başvurdukları görüldü.

Sonuç: Amputasyon sebebinin %88,9 'u Diabetes mellitus, %11,1'i Buerger hastalığına bağlı olduğu görüldü. Hastaların tümü istedikleri raporu aldı.



PB 02 - 2017-2018-2019-2020 Yıllarında Genel Cerrahi Heyet Polikliniğine Başvuran Splenektomili Olgular

Günay Uluç¹

¹ Prof. Dr. Süleyman Yalçın Göztepe Şehir Hastanesi, İstanbul, Türkiye

Amaç: Genel Cerrahi Heyet Polikliniğine başvurup Sağlık Kurulu Raporu almak isteyen Splenektomili hastaların başvuru sebepleri ve kaçının istediği raporu aldığını incelemektir.

Gereç ve Yöntem: Genel Cerrahi Heyet Polikliniğine başvuran tüm hastalara Cerrahi ile ilgili bir ameliyat olup olmadıkları soruldu. Splenektomi olduklarını belirten hastaların epikrizleri alınıp kayıtları yapıldı.

Bulgular: Hastaların durum bildirir rapor, engelli kimlik kartı alma, bakım aylığı alma, vergi indirimi ve askerlikten muaf olma istekleri ile sağlık kuruluna rapor almak için başvurdukları görülmüştür.

İmmün (İdiopatik) trombositopenik, purpura nedeni ile 5 hasta, Beta talasemi nedeni ile 2 hasta, lenfoma nedeni ile 2 hasta, malignite nedeni ile 5 hasta, travma nedenli (trafik kazası) 2 hasta olmak üzere toplam 16 splenektomili hasta sağlık kurulu raporu almak için başvurdu.

Sonuç: Hastalar dalak kaybının getirdiği işlevsel noksanlıklar açısından değerlendirilmiş tümü istedikleri sağlık kurulu raporunu almıştır.

PB 03 - Acil Serviste Anal Yolla Çıkarılamayan Rektal Yabancı Cisime Cerrahi Yaklaşım

Yaşar Mert Aydemir¹; Metin Yalçın¹; Çağatay Demirci^{1,2}; Turan Can Yıldız¹; Yunus Uzmay¹

¹ Antalya Eğitim ve Araştırma Hastanesi, Antalya, Türkiye

² Atatürk Devlet Hastanesi, Antalya, Türkiye

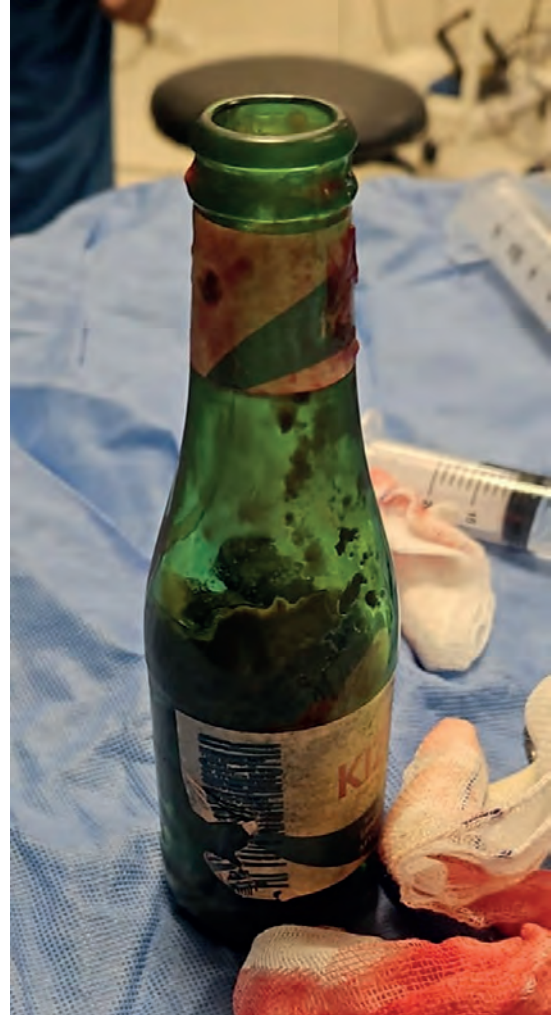
Rektal yabancı cisimlere bağlı hastalarda anal bölgede ve alt karında ağrı, gaz çıkaramama, defekasyon yapamama ve kanama ile başvururlar. Ayrıntılı öykü, fizik muayene, proktoskopi ve radyolojik görüntülemeler tanıda önemlidir. Sıklıkla tuşede rektal ampullada ele gelen cisimlerin acil müdahale odasında hafif bir sedasyon sonrasında anal yoldan çıkartılması denenmelidir. Başarısızlık halinde işlem spinal veya genel anestezi altında ameliyathane şartlarında gerçekleştirilmelidir.

Rektal yabancı cisimlerin transanal yolla çıkarılabilmeleri için sigmoidoskop, kolonoskop, foley kateter, vakum ekstraktör ve endotrakeal tüp gibi aletlerden faydalanılabilir. Yabancı cisim çıkarıldıktan sonra rektosigmoidoskopi yapılarak rektumdaki hasar mutlaka değerlendirilmeli ve hastalar en az 24 saat süreyle gözlem altında tutulmalıdır.

Eğer hasta erken dönemde başvurmuşsa, peritoneal kirlenme yoksa ve perforasyon düzgün kenarlı ve küçük ise laparotomi sırasında primer onarım uygulanabilir. Fekal kontaminasyon var ise perforasyon alanı tamir edilerek proksimal loop kolostomi ya da sigmoid uç kolostomi ve Hartmann prosedürü yapılmalıdır. Peritoneal refleksiyonun altındaki perforasyonlarda, uç kolostomi ve müköz fistül tarzında fekal diversiyon ve gerektiğinde presakral drenaj da uygulanabilir. Belirgin enflamasyon yoksa anal sfinkter yaralanmaları primer olarak tamir edilmelidir.

Olgu sunumu: 65 yaşında erkek hasta 2 gün önce erotizm amaçlı anal yoldan maden suyu şişesini yerleştirmesi sonucu karın ağrısı, gaz ve gaita deşarjı olmaması nedeniyle acil servisimize başvurdu. Hastada Parkinson hastalığı mevcut olup bypass operasyonu öyküsü mevcut. Fizik muayenede batında defans ve rebound yok iken göbek altında hassasiyet mevcut idi. Rektal tuşede yabancı cisim ele gelmekte idi. Acil serviste transanal yolla cismin çıkarılamaması üzerine hasta ameliyathaneye alındı. Spinal anestezi ile transanal yolla rektal yabancı cismin çıkarımı da başarısız olunca genel anestezi verildi. Gam insizyon ile batına girildi. Rektumda ki yabancı cisim barsakların sağılması marifetiyle transanal yolla çıkarıldı. Perforasyona rastlanmadı. 2 günlük takiplerinde komplikasyon gelişmeyen hasta önerilerle taburcu edildi.

Sonuç olarak, yaralanmanın seviyesi (periton refleksiyonunun üstü veya altı), büyüklüğü, yaralanma sonrasında geçen süre, hastanın yaşı, genel durumu ve tercihleri ile yabancı cismin özelliğinin cerrahi tedavi yaklaşımını belirlemede önemlidir.



PB 04 - Atipik Lokalizasyonda Gelişen Duodenum 1. Kıta Perforasyonunda Vaka Deneyimimiz

Tarık Emre Yılmaz¹; Aytaç Emre Kocaoğlu¹; Yasin Tosun¹; Gizem Duran¹; Ayhan Çevik¹; Hasan Fehmi Küçük¹

¹ Dr. Lütfi Kırdar Kartal Şehir Hastanesi, İstanbul, Türkiye

Amaç: Peptik ülser hastalığının komplikasyonları arasında kanama, perforasyon ve obstrüksiyon gelmektedir. Bunların arasında peptik ülser perforasyonu erken tanı ve tedavinin oldukça önemli olduğu genel cerrahi acillerindedir.

Yöntem: Bu olgu sunumu şeklindeki çalışmamızda yaklaşık 3 gündür olan karın ağrısı şikayeti ile tarafımıza başvuran ve yapılan tetkiklerinde pnömoperitoneum tespit edilen hasta akut batın kliniği ile operasyona alınmıştır. Peptik ülser perforasyonu izlenen hastaya omentopeksi uygulanmış olup post op dönemde safra kaçağı izlenmesi üzerine antrektomi + RnY anastomoz uygulanmıştır.

Bulgular: 53 yaş erkek hasta 3 gündür olan karın ağrısı şikayeti ile tarafımıza başvurdu. Yapılan fizik muayenesinde batında yaygın hassasiyet ve defans izlenen hastanın çekilen abdomen BT' sinde batın içi serbest hava imajı mevcut perigastrik alan inflame görünümde izlenmekteydi. Hasta peptik ülser perforasyonu ön tanısı ile acil operasyona alındı. Yapılan eksplorasyonda duodenum 1. Kıta posteriorunda yaklaşık 1,5 cm genişliğinde perforasyon alan izlendi. Batın içi yaygın safra bulaşı mevcuttu. Mevcut defekte omentopeksi uygulandı. Batın içi yıkama yapıldı ve 1 adet Winslowa 1 adet pelvis dren konularak operasyon sonlandırıldı. Post op 12. Saatte Winslowa konulan batın dreninden safra gelen hasta takip altına alındı. Post op 2. Gün dreninden gelen safra miktarının artması nedeniyle hastaya relaparotomi planlandı. Yapılan eksplorasyonda mevcut omentopeksinin ayrılmış olduğu ve operasyon lojuna safra sızıntısı olduğu izlendi. Duodenum 1. Kıta distali ile mide antrumunu rezeke edilerek RnY anastomoz gerçekleştirildi. Post op 3. Günde hastanın operasyon lojundaki dreninde safra izlendi. Duodenum güdük kaçağı düşünülen hasta kontrollü fistül ile takip edildi. Takiplerinde dren debisi azalan ve kesilen hasta Post op 24. Gününde taburcu edilerek poliklinik kontrolüne çağrıldı.

Sonuç: Peptik ülser perforasyonu erken tanı ve tedavi gerektiren bir durum olup gecikmiş dönemde başvuran ve defektin geniş olduğu vakalarda yapılan omentopeksi başarısız olabilir bu vakalarda hastanın genel durumu, vital bulguları, komorbid hastalıkları doğrultusunda antrektomi akla gelmesi gereken tedavi yöntemlerindedir.

PB 05 - Ekstraperitoneal Rektum Yaralanmasında Takip mi Yoksa Cerrahi mi? : Olgu Sunumu

Yasemin Dönmez^{2,1}; Melek Gökova¹; M. Hasan Basri Nergis¹; Örgün Güneş¹; M. Kemal Atahan Atahan¹

¹ İzmir Katip Çelebi Üniversitesi, Genel Cerrahi Kliniği, İzmir, Türkiye

² Hatay Mustafa Kemal Üniversitesi, Genel Cerrahi Kliniği, Hatay, Türkiye

Giriş: Rektum yaralanmaları; ekstraperitoneal (peritoneal refleksiyonun altı) ve intraperitoneal (peritoneal refleksiyonun üstü) olmak üzere 2'ye ayrılır ve tedavi yöntemi tartışmalı bir konudur. Ekstraperitoneal yaralanmalarda bazı yazarlar diversiyon kolostominin açılması gerektiğini savunurken, birçok yazar ise yaraların primer olarak kapatılabileceğini belirtmişlerdir.

Olgumuzda izole rektum yaralanması olan hasta taktim edilecektir.

Olgu: 28 yaşında erkek hasta ateşli silah yaralanması sonrası acil servise başvurdu. Batın muayenesi normaldi. Rektal tuşesi pıhtılı hemorajiydi. Laboratuvarın patolojik değeri yoktu. Beyaz küre, hemoglobin, crp, biyokimya değerleri normal sınırdıydı. İv kontrastlı pelvik tomografisinde; sağ gluteal bölgede yağlı dokuda mermi çekirdeği ile uyumlu yabancı cisim, rektum sağ yan komşuluğunda rektuma dıştan bası oluşturan 5 cm lik hematoma görüldü. Rektum sağ yan duvardaki kuşku defekt ve presakral alandaki küçük hava kabarcığının perforasyona şüphe oluşturması üzerine 2 saat sonra rektuma kontrast verilerek çekilen tomografide, kontrast kaçıışı görülmedi.

Hasta genel cerrahi servisine yatırıldı. Enfeksiyon hastalıklarının önerisi ile piperasilin /tazobaktam 4x4.5 gr iv, metranidazol %0.5 3x1 iv başlandı. Takibinin 5. Gününde çekilen oral-iv kontrastlı batın tomografisinde; sağ mezorektal bölgedeki hematoma alanında regresyon olduğu fakat içinde kontrast madde ve hava lümeni görüldü. Sonuçlar üzerine hastaya yapılan rektosigmoidoskopide; 6.cm de iki adet yan yana 4 mm'lik hiperemik ülser, minimal nekroze alan görüldü. Yıkama ile perforasyon saptanmadı.

Takiplerinde hemodinamisi stabildi, hipotansiyon, ateş, taşikardi olmadı. Akut batın gelişmedi, spontan gaita deşarjı mevcuttu. Laboratuvar takiplerinde beyaz küre ve biyokimya değerlerinde anlamlı bir değişiklik olmadı, hemoglobin de 2 birim düşme, crp de 5 birim yükselme oldu. Oral alımı kademeli olarak arttırıldı ve hasta tolere etti. Pelvik sepsis gelişmedi. Sonuçlar değerlendirilince sınırlanmış perforasyon olarak yorumlandı. Hastaya cerrahi müdahale düşünülmedi.

Uzun dönemde gelişebilecek komplikasyonlar açısından hasta takip edilmektedir.

Sonuç: İzole rektum yaralanmalarında; yaralanmanın şiddetine, lokalizasyonuna ve hastanın genel durumuna göre tedavi değişikliği göstermektedir. Kolostomi, primer onarım gibi cerrahi müdahaleler önerilmesine karşın; kendini sınırlamış, batının kirli olmadığı durumlarda antibiyoterapi ile cerrahisiz takip de düşünülebilir.

PB 06 - Enteroatmosferik Fistül Cerrahisinde Batına Güvenli Giriş

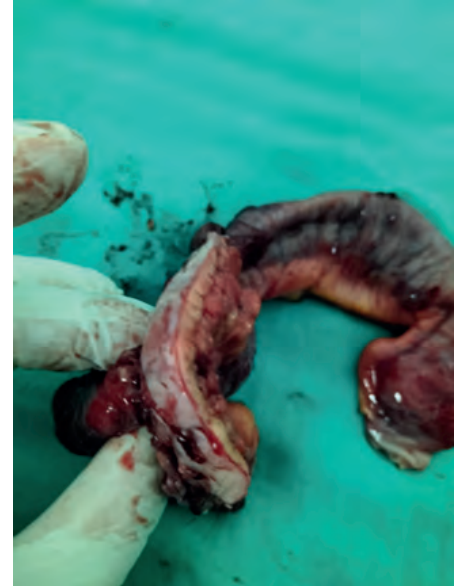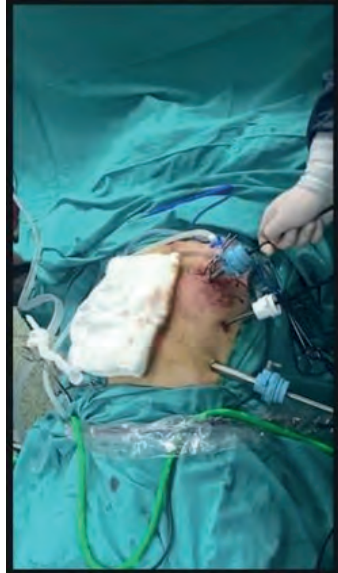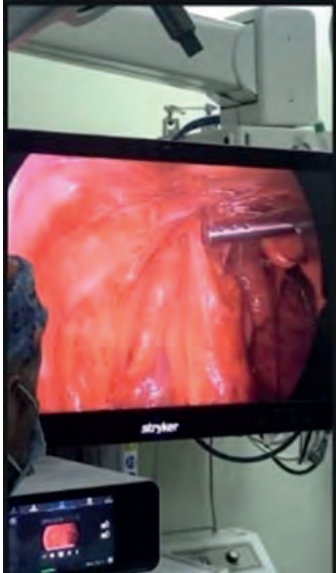Ali Cihat Yıldırım¹; Ayşe Tuğba Soydan¹; İbrahim Üney¹; Sezgin Zeren¹; Ahmet Tekin¹

¹ Kütahya Sağlık Bilimleri Üniversitesi Tıp Fakültesi, Genel Cerrahi Ana Bilim Dalı, Kütahya, Türkiye

Giriş: Olgumuzda safra kaçağına bağlı bilioma ve batın içi apse gelişmesi nedeniyle çoklu laparotomi yapılan ve sonrasında enteroatmosferik fistül (EAF) gelişen 62 yaş erkek hastada güvenli cerrahi alandan batına girilerek batın içi eksplorasyonun laparoskopik teknikle yapılmasını aktaracağız.

Gereç ve Yöntem: 62 yaş erkek hastaya, koledok taşı nedeniyle dış merkezde koledokotomi ve T Tüp drenajı uygulanmış. T Tüp çıkarılması sonrası postoperatif 1. ayda karın ağrısı ile acil servisimize başvurdu. Safra kaçağına bağlı bilioma ve batın içi apse saptandı. Jeneralize peritonite bağlı sepsis tablosunda olan hastaya mü-kerrer laparotomi yapıldı. Takiben spontan enteroatmosferik fistül gelişen 62 yaş erkek hastada 6 aylık tedavi sonrası fistül ağzı olgunlaşarak enterokutanöz fistüle dönüştü. Fistülün kapanması spontan gerçekleşmeyince cerrahiye karar verildi.

Bulgular: „Palmer“ noktasından, „Veress“ iğnesi ile batına girildi ve influasyon sonrası ön aksiller çizgi hizasından yaklaşık 5 er cm aralıkla 3 adet trokar girildi. Barsak ansları ileri derece ödemli ve frajil izlendi. Gözlenen adezyonlar hidrodiseksiyon ve keskin diseksiyon ile düşüldü, batın orta hattındaki fistülüze bağırsak ansı izole edilerek ortaya konuldu. Laparotomiye geçildi. Treitzden itibaren 200-250. cm arasındaki fistülüze alanı içeren 50 cm lik bağırsak ansı rezeke edildi ve anastomoz yapılarak abdomen kapatıldı.



Tartışma: Çoğunlukla açık cerrahiye ihtiyaç duyulan bu olgularda tek bir girişim abdominal sepsisin düzeltilmesi için yeterli olmaz. Çoklu laparotomi geçiren olgumuzda, orta hat laparatomiden, gelişebilecek iyatrojenik multipl perforasyonlar ve kısa barsak sendromu riski nedeniyle kaçınılmıştır.

Sonuç: EAF yönetimi zor ve tecrübe gerektiren dinamik bir süreçtir. Fistülün cerrahi yönetiminde laparoskopik yaklaşımın eşlik ettiği hibrit cerrahi, laparotomiye göre iyatrojenik komplikasyonları azaltabilir.

PB 07 - Erişkinde Nadir Görülen Bir Alt Gastrointestinal Kanama Nedeni: Meckel Divertikülü

Enes Sertkaya¹; Mert Gedik¹; Adnan Özpek¹; Fikret Ezberci¹

¹ Sağlık Bilimleri Üniversitesi Ümraniye Eğitim ve Araştırma Hastanesi, İstanbul, Türkiye

Giriş: Meckel divertikülü, gastrointestinal sistemin konjenital bir anomalisidir ve genellikle asemptomatik seyrederek. Daha çok çocukluk çağında semptom verir. Erişkinde ise en sık Meckel divertikülüne bağlı klinik bulgularla karşımıza çıkar. Erişkinde alt GIS(Gastrointestinal Sistem) kanama klinik bulgularıyla görülmesi oldukça nadirdir. Bu çalışmanın amacı, erişkinde Meckel divertikülüne bağlı alt GIS kanama olgusunu sunmaktır.

Olgu Sunumu: Acil polikliniğe makattan kanama şikayetiyle başvuran 21 yaşında erkek hastanın yapılan muayenesinde nabız:82/dk, TA:110/76 mmHg, saturasyon:99, karın muayenesinde hassasiyet, defans, rebound yok, rektal tuşede hematozezi saptandı. Özgeçmişinde 2014 yılında Çocuk Cerrahisi tarafından appendektomi uygulandığı ve ameliyat notunda Meckel divertikülü görüldüğü not edilmişti. Alt GIS kanama nedeniyle kliniğimize yatırılan hastada ön tanı olarak Meckel divertikülüne bağlı kanama düşünüldü. Tam kan sayımında Hb:9.5 gm, Hct:%22.7, INR(International Normalized Ratio) ve PTT normal, kontrollerinde Hb:7.5 gm, Hct:%22.7 bulundu. Tanının doğrulanması amacıyla yapılan kolonoskopide terminal ileuma kadar geçildi, tüm kolonda patoloji görülmedi, ileum proksimalinden kırmızı renkli taze kanama geldiği görüldü. Üst gastrointestinal endoskopide patoloji görülmedi. Meckel sintigrafisi(Teknesyum-99m perteknat) yapıldı. Sintigrafide ileumun proksimalinden nükleer madde akümüülasyonu izlendi. Tanı işlemleri sırasındaki yatış sürecinde hastaya 4Ü. eritrosit süspansiyonu, 2Ü. taze donmuş plazma verildi. Tanının doğrulanması sonrası hasta ameliyata alınarak laparoskopik Meckel divertikülektomi uygulandı. Postoperatif ikinci gün oral gıda başlandı, herhangi bir komplikasyon gelişmeden beşinci gün taburcu edildi. Postoperatif 8. gün ve 14. gün genel cerrahi polikliniğinde kontrol edilen hastanın fizik muayene ve laboratuvar değerleri normaldi.

Sonuç: Alt GIS kanama ile takip edilen genç erişkin hastalarda Meckel divertikülü kanama nedeni olabilir. Hastalar bu yönden de incelenmelidir. Laparoskopik Meckel divertikülü eksizyonu, minimal invaziv bir yaklaşım sunarak hastanın yatış süresini ve postoperatif morbiditeyi azaltabilir. Semptomatik Meckel divertikülü vakalarında laparoskopik divertikülektomi, güvenli ve etkili bir tedavi yöntemi olarak önerilmektedir.

PB 08 - Geç Tanı Konan İnce Barsak Tıkanıklığının Nadir Nedeni: Meckel Divertikülüne Ait Mezodivertiküler Bant

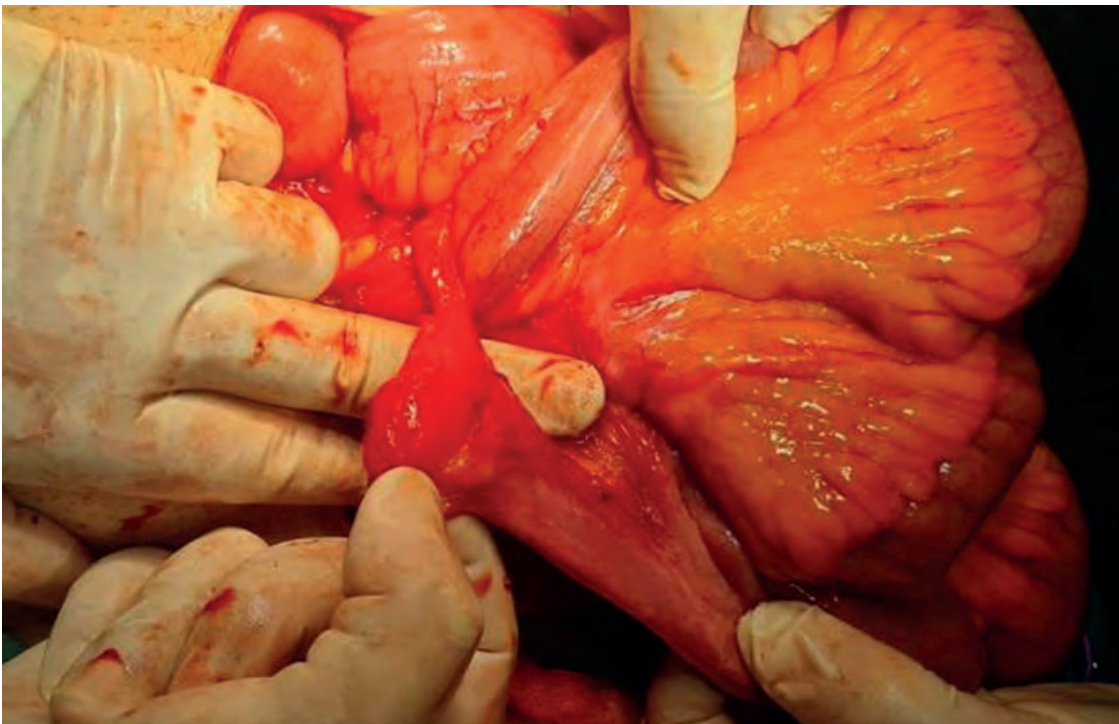
Mehmet Yıldırım¹; Ömer Çağlıyan¹; Ahmet Can Yaşar¹; Yaşar Çağlar Bekki¹

¹ Sağlık Bilimleri Üniversitesi, İzmir Bozyaka Eğitim ve Araştırma Hastanesi, Genel Cerrahi Kliniği, İzmir, Türkiye

Meckel Divertikülü ince barsağın kongenital anomalisi olup, başlıca klinik semptomları kanama, perforasyon ve ileustur. Meckel divertikülüne bağlı ince barsak obstrüksiyonu çocuklarda görülmekle birlikte tanının ge-
çtiği olgulara da rastlanmaktadır.

Olgu: Hasta 55 yaşında erkek olup karın alt kadranslarında gaz ve gayta çıkarınca kaybolan intermittent ağrı, bulantı ve kronik kabızlık(3-4 gün aralıklı)yakınması ile kliniğimize başvurdu. Hastanın özgeçmişinde açık yöntemli kasık fıtığı ameliyatı dışında laparotomi gerektiren karın ameliyatı yoktu. Anamnezinde şikayetlerin 20 yıldır devam ettiği, zaman zaman ağrının arttığı bu durumda ağrı kesici aldığı belirtilmekteydi. Biyokimya profili normal bulundu.Hastanın çekilen direkt karın grafisinde hava-sıvı seviyesi yoktu ancak ince barsak yoğun gazlı idi.Hastanın BT sinde ileuma uyan anlarda divertikül olduğu ve divertikülden çıkan bandın çekuma uzanım gösterdiği, proksimal ince barsak anslarının hafif dilate olduğu bildirildi. Hastaya laparotomi uygulandı. İleumda Meckel divertikülü olduğu ve çekum mezosu ile bağlantı yapan 10 mm çapta mezodivertiküler bandın olduğu saptandı. İnce barsak anslarının bandın altında oluşan internal herni içinde kronik kompresyona uğradığı, proksimal anlarda kronik dilatasyon olduğu ve barsak beslenmesinin normal olduğu görüldü. Mezo ile ilişki gösteren band ve Meckel divertikülü eksize edildi. Hasta postoperatif 4. gün taburcu edildi. Hastanın 2. aydaki kontrolünde tüm yakınmalarının kaybolduğu ve günlük defekasyon yaptığı öğrenildi.

Meckel divertikülünün mezodivertiküler bandına bağlı olarak hastalarda hafif, non spesifik karın ağrısı ve barsak düzeni ile ilgili semptomlar olmaktadır. Tanı konması hastamızdaki gibi uzun yıllar gecikebilmekte olduğundan, silik abdominal semptomu olan hastalarda ayırıcı tanıda akla gelmelidir.



PB 09 - İleri Yaşta İnce Barsakta İzlenen Leiomyom

Metin Yalçın¹; Yaşar Mert Aydemir¹

¹ Antalya Eğitim ve Araştırma Hastanesi, Antalya, Türkiye

Giriş: Leiomyomalar en sık görülen ince barsak tümörleridir. İnce barsağın herhangi bir segmentinde görülebilir ancak sıklıkla jejunum veya ileuma lokalizedir. Genellikle 50-60 yaş arası görülür. Sıklıkla submukozal veya subserozal olduklarından ince barsağa yönelik yapılan incelemelerde saptanamayabilirler. Daha az sıklıkla obstrüksiyon, intüsussepsiyon ve volvulusa sebep olabilir. Nonspesifik intermitan karın ağrıları, obstrüksiyon, kronik anemi, kanama görülebilir semptomlardır. Tanı amaçlı radyolojik incelemeler hastaların yaklaşık yarısında başarılı olmaktadır. Cerrahi eksizyon hemen hemen tüm ince barsak neoplazilerinde kabul gören tedavi seçeneğidir. Benign lezyonlarda basit eksizyon çoğunlukla yeterli iken malign lezyonlarda daha çok çevre mezenter doku ile beraber segmental rezeksiyon yapılmalıdır.

Olgu Sunumu: 72 yaşında erkek hasta 2 gündür olan karın ağrısı, karında şişkinlik, kusma ve gaz-gaita çıkaramama şikayeti ile dış merkezden acil servisimize yönlendirildi. Operasyon öyküsü ve yandaş hastalığı mevcut değildi. Fizik muayenede batın semi distandü, her 2 alt kadranda hassasiyet ve sol alt kadranda defans saptandı. Wbc 11000, Crp 26 idi. Çekilen abdomen bilgisayarlı tomografisinde ince barsak anslarında jejunal segmentlerde yaygın dilatasyon, jejunoileal invajinasyon?, volvulus? İzlendi. Hasta acil şartlarda operasyona alındı. Operasyonda invajinasyon izlenmedi. Treitzdan itibaren yaklaşık 230. Cm de lümeni tıkayan kitle? polip? Palpe edildi. Stapler ile segmenter ince barsak rezeksiyon anastomozu yapıldı. Post operatif servis takiplerinde kolesistit atağı izlendi. İnsizyon yerinden yağ nekrozu saptanan hastaya günlük pansumanlar yapıldı. Post operatif 7. Günde şifa ile taburcu edildi. Patolojik incelemesinde leiomyom saptandı.

Sonuç: İleri yaşta ince barsak düzeyinde invajinasyon saptandığında tümöral kitleler akla gelmelidir.

PB 10 - Situs İversus Totalisli Hastada Çekal Lipom Nedeniyle İleoçekal İnvajinasyon

Abdulkadir Akbaş¹; Faruk Tatlı²; Aydın Bars¹; Baran Demir¹; Mehmet Tolga Kafadar¹

¹ Dicle Üniversitesi Tıp Fakültesi Genel Cerrahi Ana Bilim Dalı, Diyarbakır, Türkiye

² Tatvan Devlet Hastanesi- Genel Cerrahi, Bitlis, Türkiye

Amaç: Nadir görülen situs inversus totalis anomalisiyle birlikte kolonik lipoma bağlı ileoçekal invajinasyon olgusu literatüre katkı amacıyla sunulmuştur.

Giriş: Lipomlar,gastrointestinal trakt boyunca bulunabilen nadir görülen nonepitelyal benign yağ tümörleridir. Görülme sıklığı %0,035-4,4 oranındadır.Bu tümörler sıklıkla sapsız,polipoid kitle olarak ortaya çıkar.Lipomların kesin tanısı için histopatolojik inceleme gereklidir.Semptomlar daha çok lipomun çapına bağlıdır ve 2 cm'nin üzerinde olan vakalar daha çok semptomatiktir.Kolonik lipomlar karın ağrısı, dışkılama alışkanlığında değişiklik,rektal kanama,kolon lümeninin tamamen tıkanmasına, invajinasyonlara ve perforasyona kadar varan semptomlar oluşturabilirler.Situs inversus totalis ise abdominal ve torasik organların ayna görüntüsü transpozisyonuyla karakterize nadir görülen konjenital bir anomalidir.Görülme sıklığı 1:8000-25000'dir.Olguların %20 -25'inin otozomal resesif geçtiği gösterilmiştir.

Vaka: Olgumuz komorbiditesi olmayan 51 yaşında erkek hasta.Yaklaşık 1 aydır aralıklı devam eden karın ağrısı öyküsü mevcut olan ve son 1 gündür şiddetli karın ağrısı,bulantı-kusma,şişkinlik ve gaz gaita çıkaramama şikayetiyle acil servise başvurdu.Fizik muayenede batında distansiyon,defans,rebound pozitifliği mevcuttu. Rektal muayenede melena mevcuttu.Laboratuvar tetkiklerinde wbc ve crp yüksekliği dışında anormallik yoktu.İv kontrastlı batın bt tetkikinde:Tranvers kolon sol hepatic fleksura düzeyinden inen kolona uzanan yaklaşık 12x6cm boyutlarında ölçülen,invajinasyona sebep olan ağırlıklı olarak yağ dansitesinde kitle izlendi.Kite kolo-kolik invajinasyona sebep olmuştur.Tanıda öncelikle lipom ve liposarkom düşünülmüştür,şeklinde raporlanan bt sonucunda akut batın hali olan hasta acil şartlarda operasyona alındı.İntraoperatif batın sol yanda ileoçekal valvden başlayıp hepatic fleksuraya kadar uzanan ve mobil olan kitle palpe edildi.İleoçekal intussepsiyon olduğu görüldü ve buna bağlı ince barsak mezosunun yaklaşık 270°torsiyone olduğu görüldü.Hastaya çıkan kolon rezeksiyonu ve ileokolik anastomoz yapıldı.Takiplerinde komplikasyon görülmeyen hasta postoperatif yedinci günde eksterne edildi.

Sonuç: Büyük ve semptom oluşturan kolon lipomlarının cerrahi olarak çıkarılması hem malign hastalık tanısını dışlamak hem de gelişebilecek komplikasyonları önlemek için gereklidir.Özellikle situs inversus totalis anomalisi gibi nadir görülen olgular radyolojik görüntülemeler eşliğinde dikkatlice incelenmeli,daha düşük morbidite ve mortalite açısından deneyimli cerrahi ekipler tarafından opere edilmelidir.

PB 11 - İleri Yaşta Safra Taşı İleusu

Yaşar Mert Aydemir¹; Metin Yalçın¹

¹ Antalya Eğitim ve Araştırma Hastanesi, Antalya, Türkiye

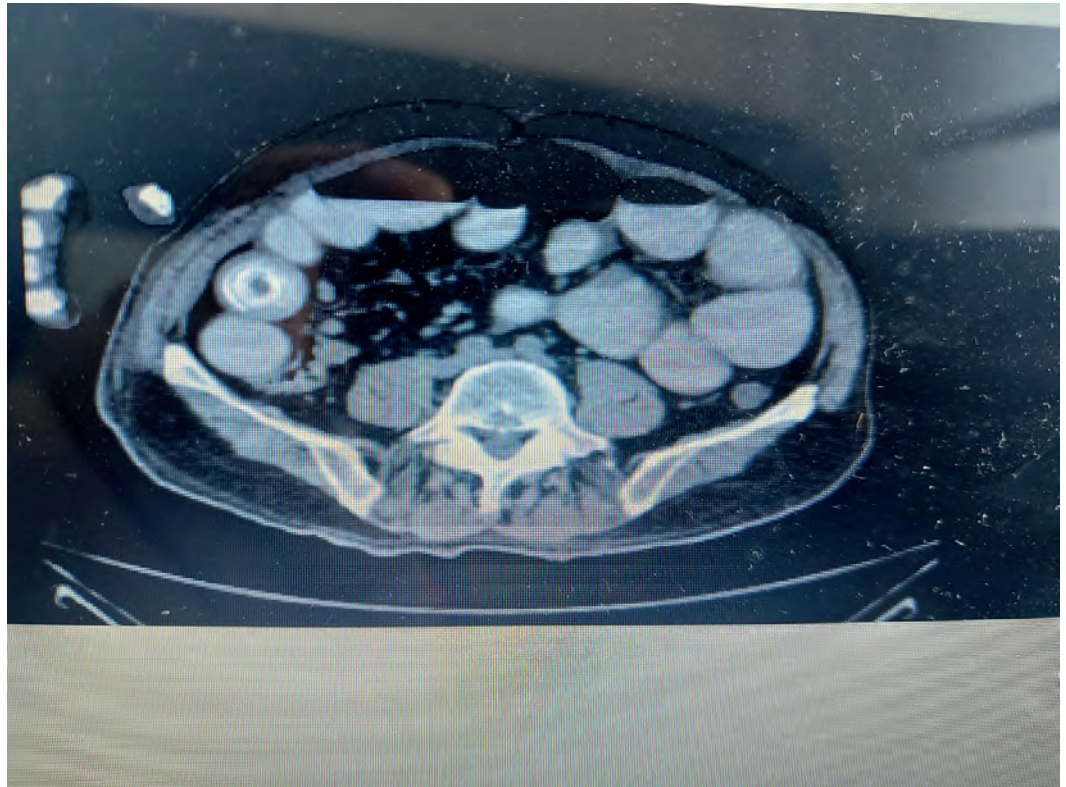Giriş: Safra taşı ileusu, safra kesesi veya safra yolları ile duodenum, mide ya da kolon arasında meydana gelen fistüle bağlı safra taşlarının intestinal sisteme geçmesi ve obstrüksiyona neden olması ile oluşur. Safra taşına bağlı mekanik intestinal obstrüksiyonlar daha çok ileri yaştaki hastalarda görülmektedir. Safra taşı ileusu tüm intestinal obstrüksiyonların sadece %1- 4'ünü oluşturur. Safra taşı ileusu tüm kolelithiyazis olgularının %0,3-0,5'inde görülür. Bilioenterik fistül nedeni ile intestinal sisteme geçen safra taşlarının %80'i sorun oluşturmadan dışarı atılır. Safra taşı ileusu safra taşının çapı 2,5 cm'den büyükse gelişir. Obstrüksiyon genellikle terminal ileumda, daha az sıklıkla proksimal ileum, jejunum, kolon ve duodenumda meydana gelmektedir. Tanıda radyolojik görüntülemeler faydalıdır. Komplet intestinal obstrüksiyon oluşturmuş safra taşı ileusunda tedavi cerrahidir.

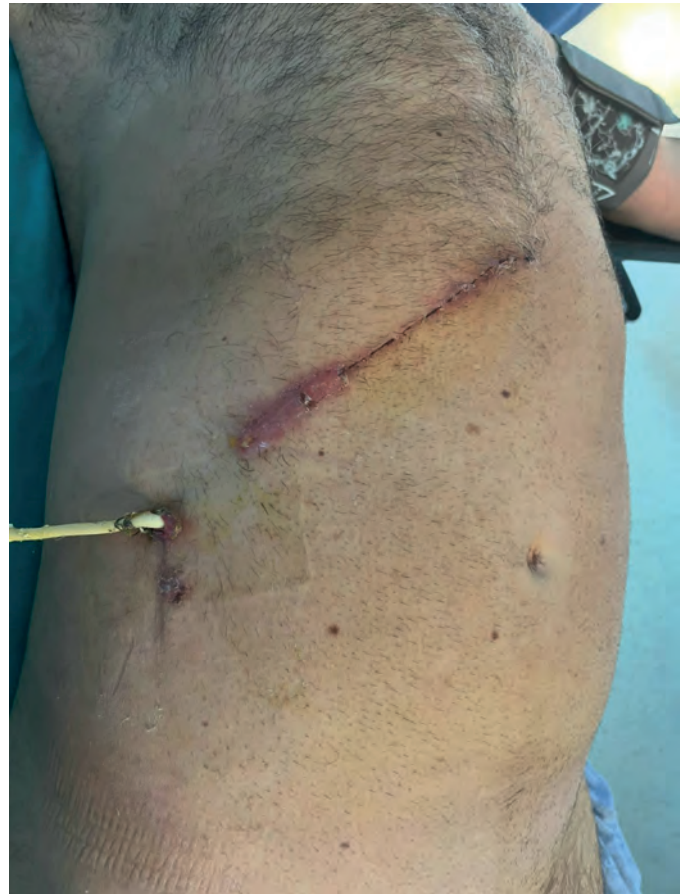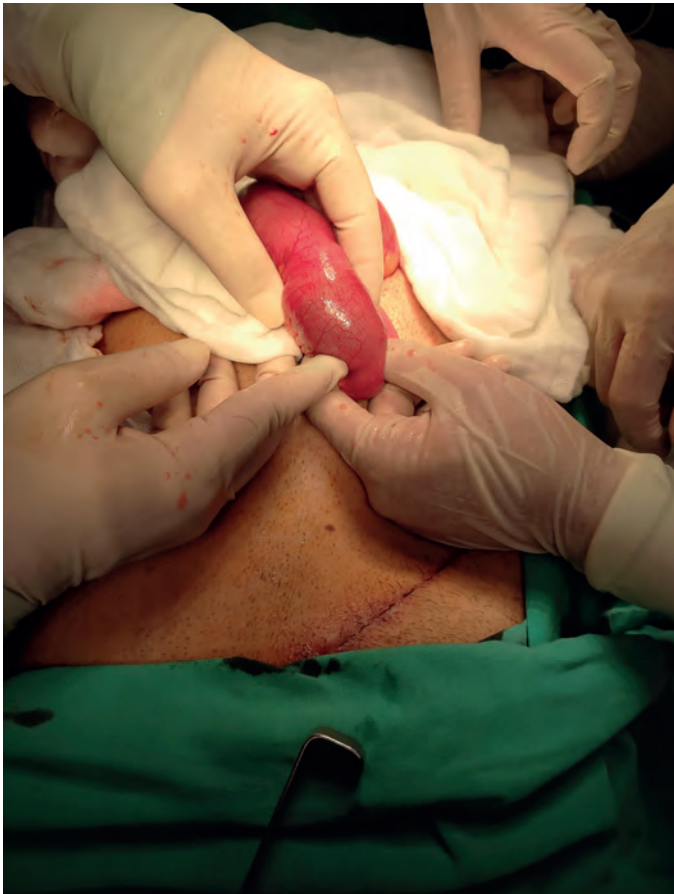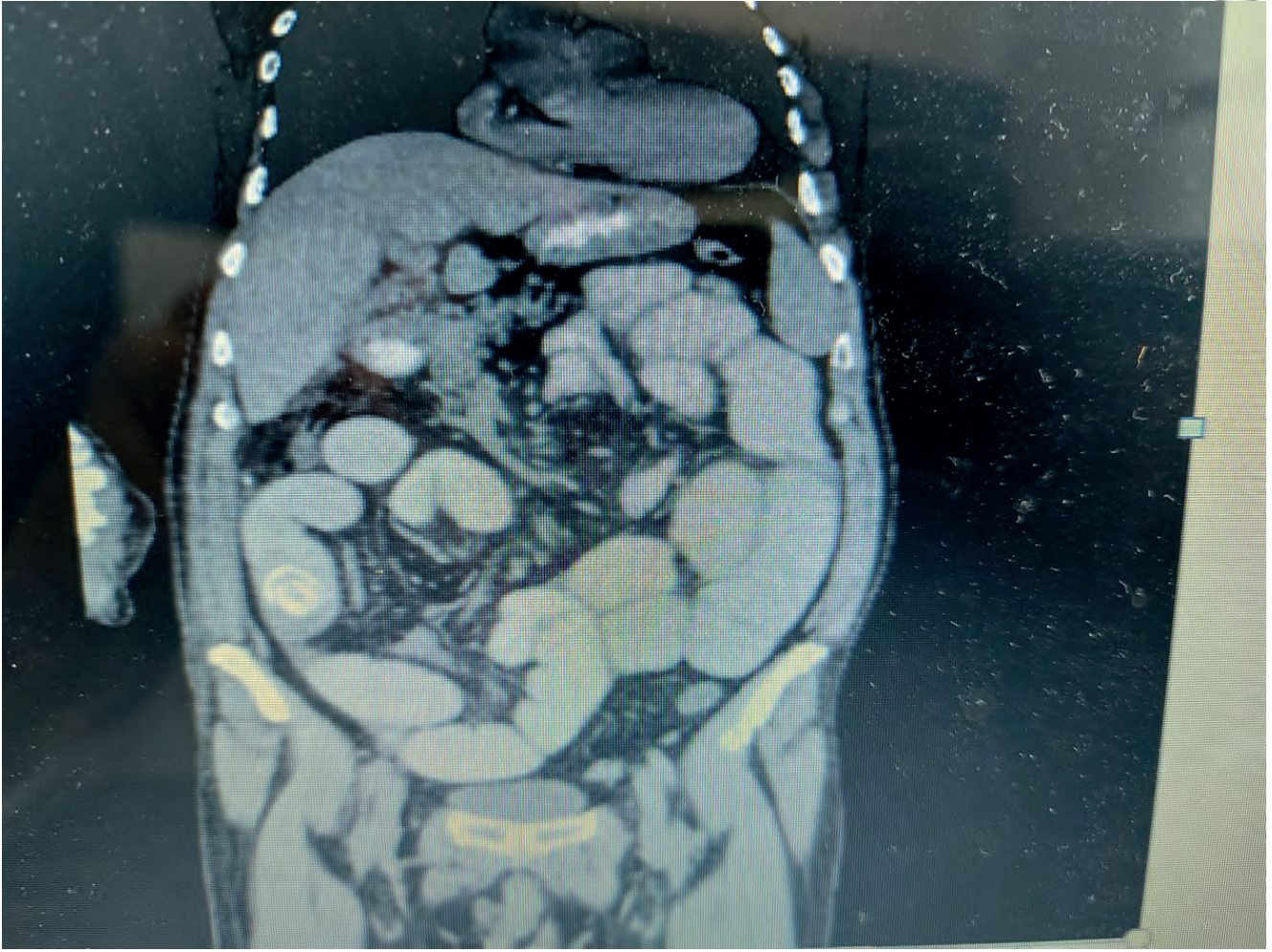Olgu Sunumu: 60 yaşında erkek hasta koledokolitiazis nedeni ile genel cerrahi servisine yatırılmış. Yatış sırasında yapılan usg de koledokta 40 mm boyutlu taş görülmüş ve laboratuvarında total bilirubin 19,5, direk bilirubin 9,19, AST 152, ALT 325, GGT 565, ALP 727 olarak saptandı. Hastaya yapılan ERCP de koledok sıvazlanmış ancak taşın gelmemesi stent konulmuş. Sonrasında dış merkezde hastaya açık kolesistektomi ve T-tüp işlemi uygulanmış. Operasyondan 15 gün sonra kusma ve gaz-gaita deşarjı olmaması üzerine acil servisimize başvurdu. Fizik muayenede batında distansiyon ve hassasiyet mevcut idi. Wbc 22000, crp 5,3, Total bilirubin 1,68, direk bilirubin 0,39, amilaz 226, lipaz 377 olarak saptandı.

Hastaya çekilen batın tomografisinde intestinal anslarda yaygın dilatasyon, distal ileumda yaklaşık 27 mm çapında safra taşına ait olabilecek yuvarla şekilli hiperdens yapı (safra taşı ileusu?) izlendi.

Hasta acil şartlarda operasyona alındı. Göbek altı median insizyon ile batına girildi. Enterotomi yapıldı. Distal ileal anstan yaklaşık 3cm çaplı safra taşı çıkarıldı. Post operatif 10. Günde hasta şifa ile taburcu edildi. Yaklaşık 3 hasta sonrasında T-tüp çekildi.

Sonuç olarak ileri yaşta büyük safra kesesi taşlarına bağlı akut kolesistit ataklarında kolesistoenterik fistüle bağlı olarak safra taşı ileusu izlenebileceği unutulmamalıdır.





PB 12 - İleri Yaşta Travmatik Rektum Yaralanması

Metin Yalçın¹; Yaşar Mert Aydemir¹; Uğur Doğan¹; Osman Zekai Öner¹; Çağatay Demirci²

¹ Antalya Eğitim ve Araştırma Hastanesi, Antalya, Türkiye

² Atatürk Devlet Hastanesi, Antalya, Türkiye

Giriş: Rektum yaralanmalarının nedenleri arasında; künt travmalar, penetran travmalar (en sık düşük ivmeli kurşun yaralanmaları), seksüel saldırı veya otoerotizm amaçlı aletlere sekonder yaralanmalar, lavman işlemi sırasında olan yaralanmalar, obstetrik travmaya bağlı yaralanmalar, endoskopik işlem sırasında iatrojenik yaralanmalar sayılabilir. Travmatik rektum yaralanmaları nadir olmakla birlikte morbidite ve mortalitesi yüksektir. Rektal tuşe ile muayenede ele kan gelmesi ve/veya peritoneal irritasyon bulgularının varlığı tanı koydurucu klinik özelliklerdir. Cerrahisinde primer onarım, hartman kolostomi, loop kolostomi, Presakral drenaj uygulanmaktadır.

Olgu Sunumu: 66 yaşında kadın hasta banyo yapar iken oturduğu plastik taburenin kırılması neticesinde anal bölgeden yaralanma nedeniyle acil servisimize başvurdu. Fizik muayenede multiple anal laserasyon alanları ve saat 2 ve 11 hizasında tam kat rektal yaralanma saptandı. Sfinkter hasarı da düşünülerek hastaya kolostomi açılması kararı alındı. Acil şartlarda hasta operasyona alındı. Operasyonda hastaya hartmann kolostomi açıldı. Perianal bölge yıkanıp temizlendi. Post op 10. Günde hasta taburcu edildi. Takiplerinde 6 ay sonra hastaya yapılan anal manometri ve emg ile sfinkterlerin sağlam olduğunun saptanması üzerine kolostomisi kapatıldı. Post operatif 12. Günde hasta şifa ile taburcu edildi.

Sonuç olarak travmatik rektum yaralanmalarında cerrahi tedavi hastanın yaşına, yaralanmadan ameliyata kadar geçen süreye, yaralanmanın yerine ve şiddetine, fekal kontaminasyon derecesine, eşlik eden yaralanma varlığına, hastanın genel durumuna, cerrah tercih ve tecrübesine göre değişiklikler gösterebilmektedir.



PB 13 - Rüptüre Olmuş İntragastrik Balona Bağlı Gelişen Mekanik İntestinal Obstrüksiyon Olgusunda Deneyimlerimiz

Tarık Emre Yılmaz¹; Cemal Hacıoğlu¹; İsmail Ertuğrul¹; Yunus Emre Altuntaş¹; Nejdett Bildik¹; Hasan Fehmi Küçük¹

¹ İstanbul Dr. Lütü Kırdar Kartal Şehir Hastanesi, İstanbul, Türkiye

Amaç: Obezite nedeniyle yapılan endoskopik ve cerrahi girişimler giderek yaygınlaşmaktadır. İntragastrik balon uygulaması gününbirlik, ayaktan tedavi şeklinde uygulanabilir bir yöntem olması ile günümüzde oldukça popülerdir. İntragastrik balonun nadir bir komplikasyonu rüptüre olmasıdır. Rüptüre olmuş balon gastrointestinal sistem peristaltizmi ile intestinal alana ilerleyebilir ve bu bölgede obstrüksiyona sebep olabilir.

Yöntem: Bu yazımızda acil servise karın ağrısı, bulantı - kusma şikayetleri ile başvuran ve yapılan tetkiklerinde mekanik intestinal obstrüksiyon bulguları izlenen, takipleri neticesinde klinik bulgularında gerileme olmaması nedeniyle operasyona alınan hasta ele alınacaktır.

Bulgular: 30 yaşında erkek hasta acil servise yaklaşık 2 gündür olan karın ağrısı, bulantı - kusma şikayetleri ile başvurdu. Özgeçmişinde yaklaşık 2 yıl önce intragastrik balon uygulaması yapılan hastanın takipsiz kaldığı öğrenildi. Yapılan muayenesinde batın distandü görünümde tespit edildi. Çekilen ayakta direkt batın grafisinde ince barsak tipi tıkanıklık izlenen hastanın abdomen BT' sinde jejunal anslar seviyesinde geçiş zonu izlendi. Hasta müşahade altına alındı ve NG sonda takılarak IV hidrasyon başlandı. Genel cerrahi servisine alınan hasta takiplerinde intestinal obstrüksiyon bulgularında gerileme olmaması neticesinde operasyona alındı. Laparotomi ile yapılan eksplorasyonda distal jejunal - proksimal ileal anslarda lümen içi yabancı cisim izlendi. Bu bölgeden yapılan enterotomi ile rüptüre olmuş intragastrik balon olduğu tespit edilen yabancı cisim çıkarıldı. Mevcut defekt çift kat üzerinden sütüre edildi. Post op erken dönem komplikasyon izlenmeyen hasta ameliyat sonrası 5. Gün şifa ile taburcu edildi.

Sonuç: Obezite nedeniyle yapılan endoskopik girişimler ve ameliyatlara ciddi prosedürlerdir. Bu noktada hasta seçiminin ve hangi hastaya hangi işlemin uygulanacağını iyi tespit edilmesi gerekmektedir. Hasta takibi son derece önemlidir. Yapılan endoskopik işlemler ile ameliyatlara sonrası belirli aralıklarla hastalar kontrole çağrılmalı ve gidişat değerlendirilmelidir. Gelişebilecek erken ve geç dönem komplikasyonlar açısından dikkatli olunmalı ve şüpheli bir durumla karşılaşılması halinde erken tetkik ile tanıya varılmalı tedavi muntazam planlanmalıdır.

PB 14 - Kolonoskopi Sırasında Gelişen Barsak Perforasyonu Nedeniyle Laparoskopik Primer Onarım Uyguladığımız Hastada Deneyimlerimiz

Tarık Emre Yılmaz¹; Volkan Çalık¹; Mehmet Karahan¹; Noyan İlhan¹; Selçuk Kaya¹; Önder Altın¹; Hasan Fehmi Küçük¹

¹ İstanbul Dr. Lütfi Kırdar Kartal Şehir Hastanesi, İstanbul, Türkiye

Amaç: Endoskopik işlemler günümüzde farklı klinik alanlarda yaygın olarak tanı ve tedavi amacıyla uygulanmaktadır. Kolonoskopi günlük pratiğimizde tarama, tanı ve tedavi amacıyla sık uyguladığımız endoskopik işlemlerdendir. Kişinin hiçbir şikayeti olmasa dahi 50 yaşın üzerinde rutin kolonoskopik tarama önerilmektedir. Kolonoskopi esnasında gelişebilecek barsak perforasyonu işlemin belki de en korkulan komplikasyonları arasındadır.

Yöntem: Hastanemiz endoskopi ünitesinde yapılan kolonoskopi işlemi sırasında barsak perforasyonu gelişmiş ve hasta operasyona alınmıştır. Operasyon sonrası yoğun bakım ve servis takipleri olan hasta post op 11. Gününde şifa ile taburcu edilmiştir. Bu vaka sunumumuzda kolonoskopide gelişen bir komplikasyona yaklaşımımız ele alınmıştır.

Bulgular: 69 yaşında kadın hastanın kabızlık şikayeti nedeniyle yapılan kolonoskopisinde anal vergeden itibaren yaklaşık 25. Cm'de muhtemel divertikül orifisinin bulunduğu bölgeden perforasyon gelişti. Bunun üzerine öncelikle endoskopik olarak mevcut perfore alana klips konulmaya çalışıldı ancak başarılı olmaması üzerine hasta oerasyona alındı. Laparoskopik olarak sigmoid kolonda mevcut perfore alan tespit edilerek çift kat üzerinden primer onarım gerçekleştirildi. Enfeksiyon hastalıkları görüşü de alınan hastaya antibiyoterapi başlandı. Hasta ameliyat sonrası yoğun bakımda izleme alınmış olup post op 5. Gününde servise alındı. Servisteki takiplerinde ek patoloji izlenmeyen hasta antibiyoterapisinin sonlandırılmasını takiben post op 11. gününde taburcu edildi.

Sonuç: Kolonoskopi sırasında gelişen barsak perforasyonları erken tanınması ve tedavi edilmesi gereken komplikasyonlardır. Bu vakada olduğu gibi perfore alanın endoluminal olarak kapatılması denenebilir ancak başarılı olunmadığı halde cerrahi müdahale gerekmektedir ve bu minimal invaziv olarak gerçekleştirilebilir.

PB 15 - Suisid Amaçlı Korozif Madde İçimi ile Katastrofik Yaralanmada Hasar Kontrol Cerrahisi: Olgu Sunumu

Furkan Uğur¹; İbrahim Tayfun Şahiner¹; Murat Kendirci¹; Kaan Canal¹

¹ Hitit Üniversitesi Erol Olçok Eğitim ve Araştırma Hastanesi, Çorum, Türkiye

Korozif maddelere bağlı intoksikasyonlar gastrointestinal sistem kanaması, özefagus ve midede darlık, nekroz, perforasyon ve uzun dönemde de kanser gelişimine kadar geniş bir komplikasyon yelpazesine sahiptirler. Korozif madde içiminde erken ve hızlı müdahale hayat kurtarıcı olup kaybedilen her bir zaman diliminde mortalite ön plana çıkmaktadır.

60 yaşında erkek hasta suisid amaçlı sülfamik asit + hidroklorik asit içimi sonrası dış merkez acil servise kaldırılmış, 24 saat hasta gözlem altında tutulmuş, elektif endoskopi yapılması amacıyla 36 saat sonra merkezimize sevk edilmiş. Hastanın elektif endoskopisinde özefagusta nekroz görülmüş ve hastanın genel durumunun kötüleşmesi sonucu hasta tarafımıza konsülte edilmiştir. Hasta değerlendirildiğinde hasta septik şokta ve spontan solunumu yüzeildi, hasta hızlıca entübe edildi. Acil cerrahi için hasta ameliyata alındı. Eksplorasyonda midenin tamamının, duodenum 1. ve 2. kıtasının, safra kesesinin tamamının nekroze gittiği, mide ve duodenumda perforasyon alanlarının olduğu görüldü. Hızlıca total gastrektomi + kolesistektomi + koledok rezeksiyonu + t tüp drenaj yapıldı. Gastrektomi esnasında nekrozun özefagus boyunca yukarıya devam ettiği görülmesi üzerine parsiyel özefajektomi + tüp özefajektomi işlemi yapıldı. Genel durumunun çok kötü olması üzerine 24 saat sonra second look için bogota bag uygulandı. Hastanın postoperatif 24. saatinde total özefajektomisi yapıp servikal özefagostomi açıldı. Postoperatif 48. Saatte tamamen lizise giden duodenum 2. ve 3. kıtası için pankreatikoduodenektomi yapıldı, hastanın durumundan ötürü rekonstrüksiyon yapılmadı. Bunun yerine wirsung kanalına 5F stent yerleştirilerek pankreas sıvısı dışarıya alınıp proksimal jejunumdan 1 adet beslenme jejunostomisi açıldı. Yoğun bakım ünitesinde, beslenme jejunostomisinden enteral mama ve T tüpten gelen safra ve pankreatik sıvı pompa vasıtası ile siklik bir şekilde verildi. Hastanın vital bulguları ve hemodinamisi toparlama eğilimine girmeye başladı fakat daha sonra sitokin fırtınasına bağlı, hastanın akut miyokardiyal enfarktüs geçirmesi üzerine hasta postoperatif 72. Saatte kaybedildi.

Korozif madde içimi sonrası gelişen perforasyon olgusu, acil tıbbi müdahale gerektiren ciddi bir durumdur. Tedavi sonrası dikkatli bir takip ve komplikasyonların önlenmesi için uygun önlemlerin alınması gereklidir.

PB 16- Karın Duvarına Yayılmış Nadir Bir Fournier Gangreni Yönetimi: Olgu Sunumu

Ali Bekrakı¹; Ali Levent Işık¹; Feyyaz Güngör¹

¹ İstanbul Başakşehir Çam ve Sakura Şehir Hastanesi, İstanbul, Türkiye

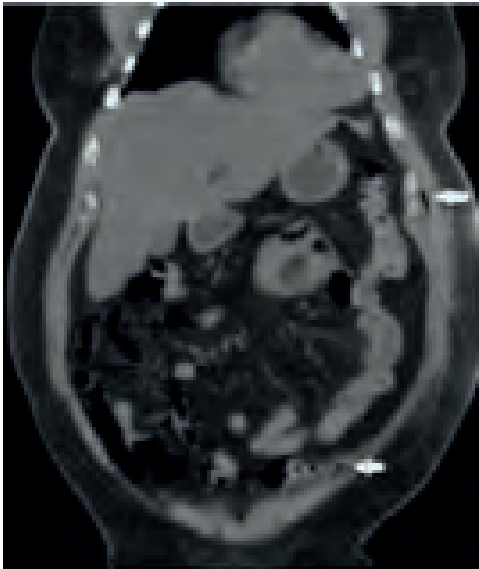
Giriş: Fournier Gangreni (FG) perineal, genital ve perianal bölgeyi tutan fulminan ve ölümcül bir nekrotizan fasiit tipidir. Enfeksiyon fasyal planlar yoluyla karın duvarı, pelvik bölge ve retroperitoneal bölgeye ilerleyebilir. Bilgisayarlı Tomografi(BT) ile FG'nin tespiti mümkündür. Diabetes Mellitus (DM), hipertansiyon, ileri yaş predispozan faktörler olarak bilinmektedir. FG'nin temel tedavisi, geniş spektrumlu antibiyotik altında ilgili dokuların cerrahi debridmanını içerir. Vakum destekli kapama (VAC) FG tedavisinde etkili bir yöntem olarak öne sürülmüştür. Şiddetli perianal tutulum varlığında fekal yönetim sistemleri kullanılmıştır.

Bu çalışmamızda karın duvarı, pelvik bölge ve retroperitoneal bölgeyi ilgilendiren nadir bir FG olgusunun yönetimini sunmaktayız.

Gereç ve Yöntem: DM ve hipertansiyon tanılı 62 yaşında erkek, perianal bölgede ağrılı şişlik ve renk değişikliği şikayetiyle acil servise başvurdu. Fizik muayenesinde akut peritonit bulgusuna rastlanmadı. Batın BT'de sol karın duvarından retroperitoneal ve pelvik bölgeye uzanan, ince barsak anslarında dilatasyona neden olmayan gaz görüntüsü izlendi (Resim 1). Hastaya geniş spektrumlu antibiyoterapi altında cerrahi debridman uygulandı. Rektal muayenede anal sfinkter tonusu zayıf idi. Dışkı kontaminasyonunu önlemek amacıyla düşük profilli 12 mm'lik silikon penroz kateter fekal diversiyon amaçlı kullanıldı. Perianal ve sakral bölgeye aralıklı VAC uygulandı. Hastanın takiplerinde fekal inkontinans bulgularıyla birlikte, batın BT'de suprapubik seviyeden karın sol üst kadrana kadar uzanan apse tespit edildi. Hastaya saptırıcı ileostomi ve karın duvarından apse drenajı uygulandı. Rektal kateter çıkarıldı. Başvurunun 78. gününde aralıklı VAC sonlandırıldı ve yara kapatılarak hasta taburcu edildi.

Tartışma ve Sonuç: Literatürde FG'nin karın duvarına yayılımını tartışan az sayıda olgu sunumu bulunmaktadır. Akut peritonit veya paralitik ileus varlığında tedavi yöntemi olarak, acil debridman ile birlikte saptırıcı ileostomili veya ileostomisiz tanisal laparotomi gibi yöntemler kullanılmıştır. Sonuç olarak, akut peritonit veya paralitik ileus olmaksızın karın duvarına yayılan FG olgusunda, ilk seçenek olarak VAC ve dışkı saptırma sisteminin kombinasyonu yara tedavisinde umut verici sonuçlar vermektedir.

Resim 1. BT'de sol karın duvarında gaz görüntüsü



PB 17 - Yetişkin Bir Hastada İnkarsere Morgagni Fıtığının Laparoskopik Onarımı: Olgu Sunumu

Ali Bekrakı¹; Ali Levent Işık¹; Feyyaz Güngör¹; Mert Uzunkulaoğlu¹

¹ İstanbul Başakşehir Çam ve Sakura Şehir Hastanesi, İstanbul, Türkiye

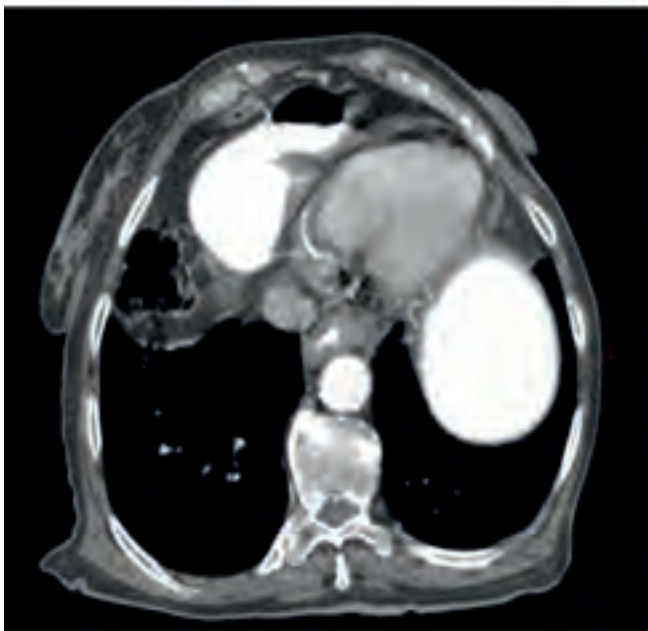Amaç: Morgagni hernisi konjenital diyafragma hernisinin nadir görülen bir türüdür ve tüm diyafragma hernilerinin yalnızca %3 ile %5'ini oluşturur. Çocukluk çağındaki tedavi seçeneklerine rağmen hastaların bir kısmı asemptomatik olabilmekte ve erişkin dönemde de semptomlar ortaya çıkabilmektedir. Yetişkinlerde Morgagni hernisinin en yaygın klinik belirtileri arasında nefes darlığı ve göğüs ağrısının yanı sıra bulantı, kusma yer alır. Literatürde, Morgagni hernisinin laparoskopik olarak onarılmasına yönelik çeşitli prosedürler belgelenmiştir; bunların arasında sürekli sütür ile primer kapatma, kesintili sütür ve mesh bulunmaktadır.

Gereç ve Yöntem: İnkarsere Morgagni fıtığı tanısı almış ve laparoskopik tamir yapılmış 79 yaş kadın hasta sunulmuştur.

Bulgular: 79 yaş bayan hasta son 48 saat içerisinde gelişen bulantı ve kusma şikayeti ile başvurdu. Nefes darlığı ve göğüs ağrısı tariflemeyen hastada karın muayenesinde özellik izlenmedi. Oral kontrastlı Tüm Batın Bilgisayarlı Tomografide mide distal kısmı ve transvers kolonun sağ anteromedial diafragma defektinden sağ hemitoraksa herniye olduğu ve mide boşalmasının geciktiği izlendi (Resim 1). Hastaya inkarsere Morgagni fıtığı tanısı ile laparoskopik redüksiyon ve mesh ile güçlendirilmiş diyafragma onarımı uygulandı. Postoperatif dönem sorunsuz geçen hasta postop 2. günde taburcu edildi.

Sonuç: Morgagni hernisi erişkinlerde gerçekten nadirdir, ancak akut başlangıçlı intestinal obstrüksiyon varlığında Morgagni hernisi olasılığı akılda tutulmalıdır. Morgagni hernisinin laparoskopik onarımı bu rahatsızlığa en iyi yaklaşım olarak kabul edilir ve güvenle yapılabilir.

Resim 1. Herniye distal mide ve transvers kolon



PB 18 - Trakeal Stenoza Neden Olan Nadir Bir Substernal Guatrlı Olgunun Başarılı Bir Şekilde Yönetimi

Ali Bekrakı¹; Ali Levent Işık¹; Feyyaz Güngör¹ ; Serkan Sarı¹

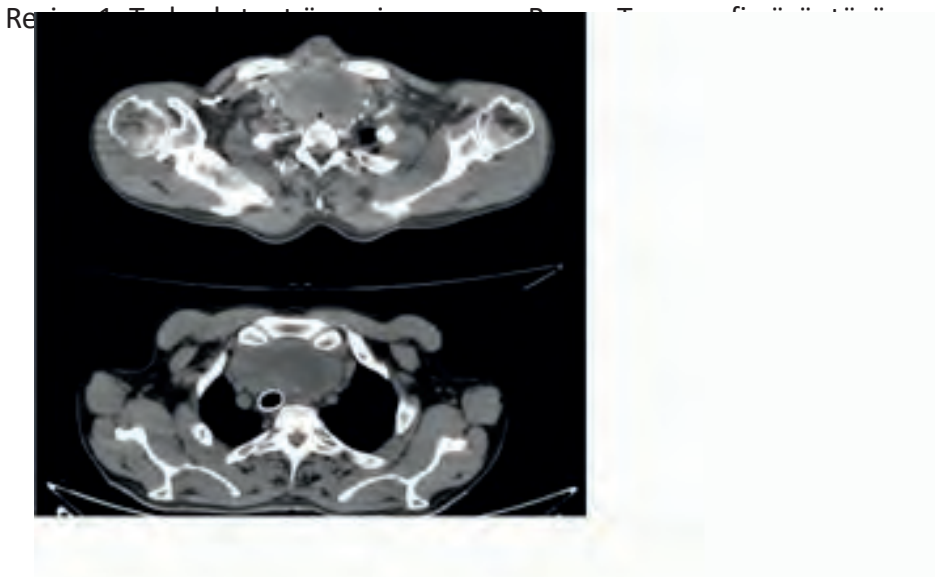
¹ İstanbul Başakşehir Çam ve Sakura Şehir Hastanesi, İstanbul, Türkiye

Giriş: Hacminin %50 veya daha fazlası toraks girimi altında bulunan tiroid kitleleri substernal guatr (SG) olarak tanımlanır. Substernal guatrın neden olduğu trakeal stenozlu hastalarda hava yolunun tamamen tıkanması hayatı tehdit eden bir durumdur. SG nefes darlığı, hırıltı veya öksürük gibi obstrüktif semptomların varlığında bilgisayarlı tomografi (BT) ile tespit edilebilir. En sık görülen obstrüktif semptom efor dispnesidir ve genellikle trakeal çap 8 mm'den az olduğunda görülür. Trakeal stentleme ciddi hava yolu stenozu olan tiroid hastalığında solunum sorunlarının semptomatik olarak giderilmesine ve tıbbi personelin diğer iyileştirici ve palyatif önlemleri almasına imkan verebilir.

Bu çalışmamızda masif bir substernal guatrın basısına bağlı ciddi trakeal stenozu olan olgumuzun yönetimini sunmaktayız.

Gereç ve Yöntem: 58 yaş erkek hasta acil servise nefes darlığı şikayetiyle başvurdu. Son bir aydır var olan ve 3 gün önce şiddetlenen nefes darlığı, sırt üstü yatamama gibi obstrüktif semptomlar mevcuttu. Fizik muayenesinde tiroid sol lob yerleşimli isthmus seviyesinden başlayan ve suprasternal çentiğe kadar uzanan alt kenarı palpe edilemeyen kitle tespit edildi. Boyun BT'de tiroid sol lob ve isthmus düzeyinden başlayarak arkus aorta düzeyine kadar uzanım gösteren 9 x 8.5 x 4 cm boyutunda, trakeayı 5 cm boyunca 3.8 mm çapa kadar daraltan, SG ile uyumlu hipodens nodüler lezyon izlendi (Resim 1). Arter kan gazında pH 7.37, PaCO₂ 45.4, PaO₂ 56.4 ve SpO₂ 88% izlendi. Trakeanın en dar kısmı sternum altında yer aldığı için hastaya trakeal entübasyon veya laringeal mask gibi rutin havayolu yönetimi uygulanamadı ve ekstübe olarak yoğun bakıma alındı. Hastaya genel anestezi altında rijit bronkoskopi ile 18x60 mm boyutlarında endoluminal self-expandable metalik stent (SEMS) yerleştirildi. Obstrüktif semptomları gerileyen hasta operasyon planlanarak taburcu edildi.

Sonuç: Ciddi trakeal stenoza neden olan SG olgularında trakeal stent yerleştirmenin cerrahi müdahale öncesi uygun bir seçenek olduğuna inanmaktayız.



PB 19 - Grade 5-6 Karaciğer Laserasyonu Deneyimlerimiz

Yücel Yüksel¹; Kenan Demirbakan¹; Ali Bora Üsyünsoy¹; Alican Kirsan¹

¹ Sanko Üniversitesi Hastanesi, Gaziantep, Türkiye

Giriş: Karaciğer batın içinde korunaklı bir bölgede olmasına rağmen atravmada sık yaralanan organdır. Günümüzde Grade 1,2,3 bazı Grade 4 karaciğer yaralanmaları takip edilmektedir ancak grade 5-6 karaciğer yaralanmalarında tedavisi operasyondur.

Materyal - Metot: Gaziantep Sanko Üniversitesi Genel Cerrahi bölümüne, Haziran 2022- Eylül 2023 tarihleri arasında kliğimize opere ettiğimiz grade 5-6 karaciğer travmalarını aldık.

Sonuçlar: Merkezimize 6 grade 5-6 karaciğer yaralanması opere edildi. Hastaların bulguları tablo 1 de gösterilmiştir.

Yaş	Cinsiyet	Hastane/ Yoğun Bakım Yatış	Etyoloji	Bilier Fistül	VKi	Karaciğer Yağlanması%	Operasyon kadar geçen süre	önceki operasyon	exitus
43	Erkek	20/12	ASY	5 ay	24	5	4	yok	yok
24	Erkek	25/15	ASY	3 ay	23	5	5	packing	yok
23	Kadın	14/4	Traktörden düşme	10 gün	22	1-5	8	packing	yok
57	Kadın	30/20	AİTK	12 gün	31	5	6	yok	yok
25	Kadın	6/1	Kist Hidatik	yok	19	1-5	2	yok	yok
28	Erkek	7/7	Motosiklet kazası	7	42	>60	36	toraks tüpü	var

Ateşli silah yaralanması, segment 5-6-7-8 de amputasyon, Sağ Hepatektomi

Ateşli silah yaralanması, Segment 2-3 4A, ampute, sol portal ven, sol hepatik arter tam kat kesi, kaudat rezeksiyonu, middle hepatik ven onarımı X4, Sağ portal ven VP1, VP2, VP3 onarımı (X3), sağ safra kanalı onarımı X3, Packing

Traktörden düşme, Segment 4B,5,6,7,8 ampute, onarımı, packing

Araç içi trafik kazası, Segment 5,6,7 ampute, segment 3 oto ampute, VP 4 onarımı X3 splenektomi , packing

Kist Hidatik, girişimsel radyoloji orta hepatik ven yaralanması, Sağ hepatektomi, Hb 6, hemorajik şok

Motosiklet Kazası, Segment 5,6,7,8 oto ampute, diafram laserasyonu, vena kava onarımı X5, Orta hepatik ven onarımı X3, packing, toraks travması, ABY, karaciğer yetmezliği, ampiyem EX

Sonuç: Grade 5-6 karaciğer yaralanmaları erken dönemde, deneyimli merkezlerde opere edilmesi halinde mortalite azalacaktır.

PB 20 - Nadir Bir Olgu: Dev Duodenal Polibe Bağlı Gelişen Gastrointestinal Sistem Kanamasında Küratif Cerrahi

Abdullah Kut¹; Yiğit İskurt¹; Tarık Recep Kantarcı²

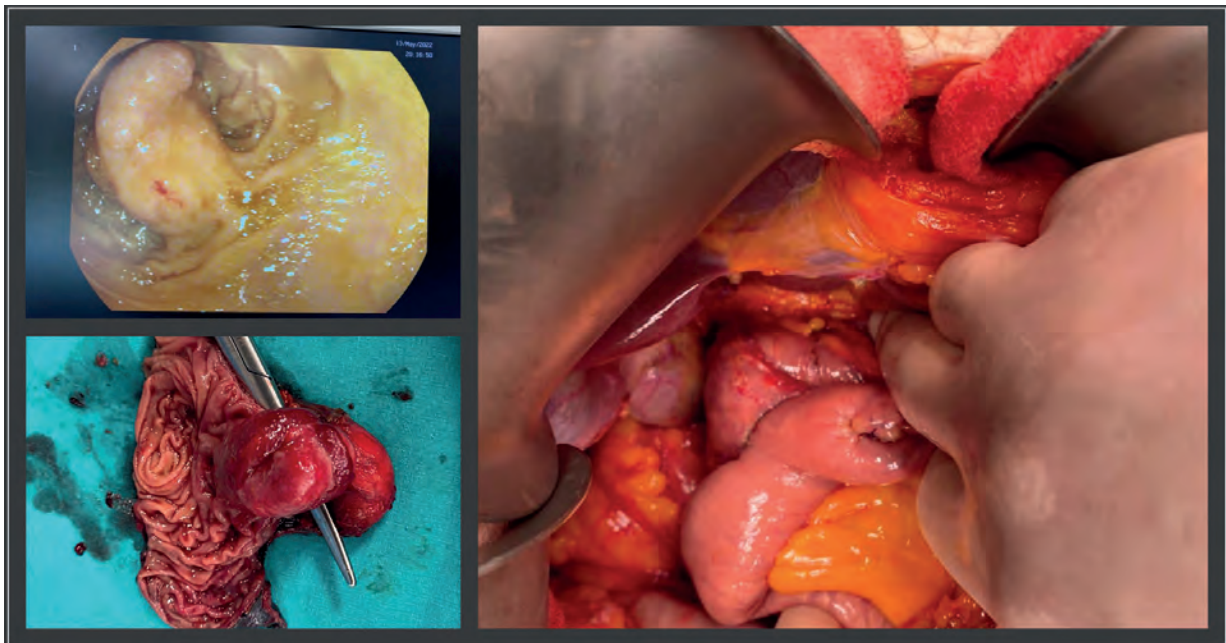
¹ Bezmialem Vakıf Üniversitesi, İstanbul, Türkiye

² T.C. Sağlık Bakanlığı Sivas Numune Hastanesi, Sivas, Türkiye

Giriş: Duodenal polipler genellikle asemptomatik olmakla birlikte nadiren malign transformasyon ve GIS kanamaya neden olabilen toplumda az rastlanılan kitlelerdir. Kanama ile gelen olgularda hemostaz amacı ile endoskopik polipektomi ya da cerrahi uygulanabilir. Çalışmamızda duodenum distalindeki dev polipoid kitleye bağlı gastrointestinal kanamalı olguda uyguladığımız cerrahi tedaviyi anlatmayı istedik.

Olgu: Halsizlik, kilo kaybı ve siyah dışkılama şikayeti ile getirilen, 2 kez peptik ülser cerrahisi haricinde özgeçmişinde özellik olmayan altmış altı yaşında erkek hastada melena saptandı. Başvurusundaki hemoglobin değeri 8,6 g/dl ölçülen hastanın batin BT anjiyografisinde intestinal sistemde ekstrasvazasyon odağı görülmemekle birlikte duodenum 3. ve 4. kıta bileşkesinde lümeni dolduran 4 cm çapında kitle görüldü. Tümör markır yüksekliği ve ya sistemik metastaz lehine bulgu yoktu. Pediatrik kolonoskop ile yapılan endoskopide duodenum 3. ve 4. kıta bileşkesinde aktif kanama bulgu olmayan kalın pediküllü dev polip görüldü. Biyopside yüzeysel inflamasyon dışında patoloji yoktu. PET- CT’de aktivite tutulumu görülmedi. Kitle tabanının endoskopik olarak spot markır ile işaretlemesinin ardından ameliyata alındı. Duodenum 3. ve 4. kıta rezeksiyonu, sirküler stapler ile yan yana R-Y duodenojejünostomi yapıldı. Ameliyat sonrası 1. günde su, 3. günde tanesiz sulu gıda başlandı. 5. günde sulu yumuşak gıdalar, 7. günde oral tam gıda verildi. 8. günde sorunsuz olarak taburcu edildi. Patolojisi sonucunda 7 cm’lik duodenum segmentinde mukozaya sapla tutunmuş 4,5x3,5x3 cm ölçülerinde lipomatöz polip saptandı. Ameliyattan 2 hafta sonra yara yeri enfeksiyonu için yara revizyonu, cilt kapatılması yapıldı. Bir ay sonra ise konseravatif takiple geçen ileus için yatırıldı. Ameliyattan sonra 15. ayda olan hastanın epigastrik bölgede kesi yerinde fitik dışında sorunu olmadı.

Sonuç: Nadiren görülmesi ve semptom vermesi nedeniyle duodenal poliplerin tanısı zorlukla konulmaktadır. Kanamaya neden olan duodenal poliplerde endoskopik rezeksiyon yapılamadığında, cerrahi müdahalenin şekli hastanın hemodinamik durumu, polibin malign olma ihtimali gibi parametrelere göre şekillendirilmelidir.





PB 21 - Mezuniyet Öncesi İntörn Doktorların Genel Cerrahide Enfeksiyon Kontrolü Bilgilerinin Geliştirilmesi: Bir Cerrahi Kalite İyileştirme Projesi

Erol Barbur¹; Kaan Mert Guven²; Merve Yaren Kayabas³; Baca Bilgi⁴

¹ Bağımsız Araştırmacı, İstanbul, Türkiye

² Acıbadem Üniversitesi, Sağlık Bilimleri Enstitüsü, Tıp Eğitimi Anabilim Dalı, Tıp Eğitimi Doktora Programı, İstanbul, Türkiye

³ Trakya Üniversitesi, Tıp Fakültesi, Edirne, Türkiye

⁴ Acıbadem Üniversitesi, Tıp Fakültesi, Genel Cerrahi Anabilim Dalı, İstanbul, Türkiye

Amaç: Anabilim dalı değerlendirmeleri, genel cerrahide enfeksiyon kontrolü konusunda bir eğitim girişimi gereksinimi tespit etmiştir. Bunun üzerine, öğrenme çıktılarının Yükseköğretim Kurulu'nun Mezuniyet Öncesi Tıp Eğitimi Ulusal Çekirdek Eğitim Programı ile uyumlu olan bir öğretim müdahalesi tasarlanmıştır. Birincil amaç, intörn doktorların, genel cerrahi dahil çeşitli klinik uygulama ortamlarında yaygın olarak gerekli bir beceri olan enfeksiyon kontrolü konusundaki yeterliliklerini artırmaktır.

Yöntem: Enfeksiyon kontrolüne odaklanan ve asepsi, antisepsi, dezenfeksiyon ve sterilizasyon gibi temel kavramları vurgulayan 40 dakikalık canlı ve sanal tek oturumluk eğitim modülü tasarlanmıştır ve bir eğitimci tarafından uygulanmıştır. Ayrıca, öğretim müdahalesinin etkinliğini değerlendirmek için Kirkpatrick modeli kullanılmıştır. Ön ve son testler (birinci ve ikinci kalite iyileştirme döngüleri) ve geri bildirim formları, Kirkpatrick Modelinde karşılık gelen seviyelerine (1 ve 2) göre müdahalenin etkisini ve sonuçlarını değerlendirmek için kullanılmıştır.

Bulgular: Modül, genel cerrahi rotasyonu yapan sekiz intörn doktor ile gerçekleştirilmiştir. Ön ve son test medyan (min-maks) puanları sırasıyla 8 (6-11) ve 14,55 (9-18) bulunmuştur. Ön ve son test toplam puanlarının analizi, öğrencilerin bilgi ve anlayışlarında istatistiksel olarak anlamlı ($p=0.011$) iyileşmeler göstermiştir. Nitel veriler de bu bulguları desteklemiş, öğrenciler, oturumun etkinliğini ve öğrenme deneyimlerine katkısını onaylamıştır. Ayrıca, öğrenciler, modülün, enfeksiyon kontrol ilkelerine ilişkin anlayışlarını pekiştirdiğini ve güven düzeylerinde, 10 üzerinden ortalama 8,6 puan vererek, kayda değer bir artış ifade etmişlerdir.

Sonuç: Öğrencilerin bilgi ve güven düzeyleri artmış, bu da hasta güvenliği ve özellikle genel cerrahi alanında ve ötesinde sağlık hizmetlerinin genel kalitesi için önemli sonuçlar doğurmuştur. Ayrıca, bu müdahale hem belirlenen eğitim ihtiyaçlarını karşılayan hem de ulusal müfredat hedefleriyle uyumlu proaktif bir yaklaşım sergilemektedir. Bu uygulama akademik kurulların, öğrencilerin lisans tıp eğitiminin bitiminden önce kendi alanlarındaki son rotasyonları da dahil olmak üzere gözlemledikleri diğer eğitim ihtiyaçlarını ele almak için tekrarlanabilir, hızlı ve kaynaksal olarak verimli bir yaklaşım örneğidir.

PB 22 - Perkütan Nefrolitotomi Sonrası Meydana Gelen Kolon Perforasyonu: Olgu Sunumu

Muhammed Alperen Taş¹; Hüseyin Emre Arslan¹; Mehmet Fatih Ekici¹

¹ Kütahya Sağlık Bilimleri Üniversitesi Evliya Çelebi Eğitim Araştırma Hastanesi, Genel Cerrahi Ana Bilim Dalı, Kütahya, Türkiye

Amaç: Perkütan nefrolitotomiye sonrası gelişen kolon perforasyonu, perkütan nefrolitotominin nadir ve en mortal seyreden komplikasyonlarından biridir. Bu durumda hastanın genel durumu kötü ve hastada sepsis bulguları mevcut ise hastalara erken dönemde cerrahi uygulanması gerektiğini vurgulamayı amaçladık.

Bulgu: 61 yaşında erkek hastaya sol renal alt kaliksteki 2 cmlik taş için genel anestezi altında perkütan nefrolitotomi uygulandı. Postoperatif 3.günde hastada karın ağrısı, ateş ve halsizlik şikayetleri ve hastanın kataterinden gaita gelişi izlendi. Yapılan fizik muayenede batında yaygın hassasiyet ve distansiyon izlendi. Hastanın kan tetkiklerinde WBC: 4,75 10³/uL, CRP: 276 mg/L ölçüldü. Hastanın perkütan kataterinde kontrast madde verilerek çekilen abdomen BT'sinde intraperitoneal alanda ve sol perirenal alanda serbest hava, sol perirenal lateral kesimde kontrast madde ekstravazasyonu izlendi. Hastaya acil operasyon planlandı. Cerrahi eksplorasyonda kataterin transvers kolonun antimezenterik yüzünden tam kat geçtiği, intraperitoneal gaita bulaşı ve renal fasyada 10 cmlik abse odağı izlendi. Abse drenajı ve 10 cm'lik kolon rezeksiyonu ve uç-yan anastomoz yapıldı. Ayrıca sol üreteral sisteme double J stent yerleştirildi. Antibiyoterapi piperasilin + tazobaktam 4,5 gr 3x1, metronidazol 500 mg 3x1 şeklinde düzenlendi. Akut faz reaktanları gerileyen ve oral alımı sağlanan hasta postoperatif 19.günde taburcu edildi.

Sonuç: Perkütan nefrolitotomi (PNL); büyük, sert, enfekte, ekstrakorporeal litotripsi başarısızlığı olan taşlar ve alt renal kaliks yerleşimli taşlar için tercih edilen tedavi yöntemidir. Perkütan nefrolitotomiye bağlı kanama ve enfeksiyon en sık bildirilen komplikasyonlar olup kolon perforasyonu nadir ve mortal seyreden bir komplikasyondur. PNL sırasında kolon perforasyonunun en sık etiyojisi kolonun retrorenal veya posterolateral yerleşimidir. Peritonit bulguları, fekalüri, pnömatüri, PNL kataterinden gaita gelişi klinisyeni olası kolon perforasyonu açısından şüphelendirmelidir. Tanıda en iyi görüntüleme yöntemi abdomen BT'dir. Kolon perforasyonunda tedavisinde ilk adım konservatif yaklaşımdır ancak peritonit bulgularının geliştiği septik hastalarda erken dönemde cerrahi yaklaşım önerilmektedir.



PB 23 - Nadir ve Mortal Bir Gastrointestinal Sistem Kanama Nedeni: Aorta-Duodenal Fistül

Muhammed Alperen Taş¹; Hüseyin Emre Arslan¹; Burak Can¹; Faik Yaylak¹

¹ Kütahya Sağlık Bilimleri Üniversitesi Evliya Çelebi Eğitim Araştırma Hastanesi, Genel Cerrahi Ana Bilim Dalı, Kütahya, Türkiye

Amaç: Aorta-duodenal fistül, mortal seyreden ve tanısı zor konulan bir GİS kanama nedenidir. Aort grefti öyküsü bulunan ve GİS kanama semptomlarıyla başvuran hastalarda aorta-duodenal fistül tanısının akılda tutulması gerektiğini vurgulamayı amaçladık.

Yöntem: Bu çalışmada KSBÜ Evliya Çelebi Eğitim Araştırma Hastanesinde hospitalize edilmiş hastanın klinik bulguları ve radyolojik görüntülemeleri değerlendirilmiştir.

Bulgu: 73 yaşında bilinen diyabet ve hipertansiyon öyküsü olan hasta acil servise kanlı kusma, kanlı dışkılama, epigastrik bölgede ağrı ve halsizlikle başvurdu. Fizik muayenede epigastrik hassasiyet, rektal tuşesinde hematokiezya ve takılan nazogastrik sondada parlak kırmızı renkli kanama izlendi. Hastanın vital bulgularında tansiyon 110/75, nabız: 115 atım/dk ölçüldü. Hastanın kan tetkiklerinde Hb: 10,4 g/dl, Hct: %31, laktat: 5,1 idi. Hastaya 1 ay önce abdominal aortada infrarenal yerleşimli 26x11 mm'lik sakküler anevrizma nedeniyle EVAR işlemi uygulanmış. Hastanın çekilen abdominal aorta BT anjiyografisinde; infrarenal abdominal aortada periaortik alanda hematoma ve içerisinde hava dansiteleri izlendi. BT'de ayrıca duodenum 4.kıtada hematom sekonder bası ve endovasküler greftin anevrizmanın inferiorunu tam kapsamadığı gözlemlendi. Hastaya yapılan özefagogastroduodenoskopide duodenumda 3-4 cm'lik ortası pıhtıyla kaplı ülser alan izlendi. Hastaya acil operasyon planlandı. Cerrahi eksplorasyonda duodenum 4.kıtada aortayla ilişkili olduğu gözlenen yaklaşık 3x4 cm'lik yüzeyi erode eden ve lümeni trombus ile kapanmış fistül traktı izlendi. Hastaya pankreatikoduodektomiye eşlik eden jejunum rezeksiyonu ve anevrizmektomiyle birlikte aortobiliak bypass yapıldı. Hastada operasyon sırasında kardiyak arrest gelişti ve postoperatif 1.günde hasta ex oldu.

Sonuç: Aorta-duodenal fistül, abdominal aorta ile duodenum arasında fistül formasyonunun gelişmesidir. Geçirilmiş aorta cerrahisine göre primer ve sekonder tip olarak sınıflandırılırlar. Sekonder aorta-duodenal fistüllerde genellikle aylar veya yıllar önce geçirilmiş aort cerrahisi öyküsü vardır. Fistülün tanısı ve tedavisi, nonspesifik klinik bulgular nedeniyle zorlaşmaktadır. Tanıda en önemli yol gösterici anamnez olup endoskopi ve BT'de tanıda kullanılmaktadır. Tedavide amaç kanamanın durdurulmasıyla birlikte hastanın hemodinamik olarak stabilenmesidir. Mortalite oranı yüksek olmasına rağmen erken teşhis ve zamanında müdahale hayat kurtarıcı olabilir.

PB 24 - PEG Açılması Sonrası Oluşan Gastrokolik Fistül Vakaları

Oğuzhan Şimşek¹; Mümin Coşgun¹

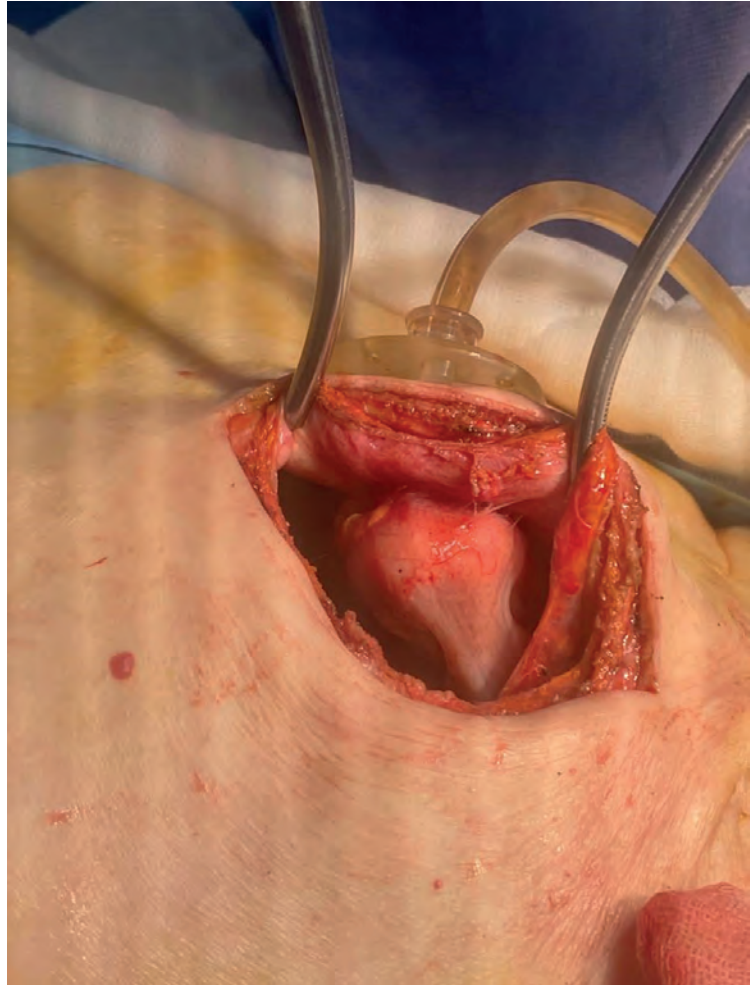
¹ Marmara Eğitim Araştırma Hastanesi, Pendik, Türkiye

Amaç: Artan yaşam süresi ile beraber bireylerin farklı ek hastalıkları nedeniyle (nörolojik, malignite..) beslenme problemleri giderek artmaktadır. Bu gibi durumlarda nazogastrik beslenme tüpü kullanılabilir de uzayan beslenme ihtiyacı durumunda hayat kalitesini düşürmesi ve komplikasyonları nedeniyle nazogastrik tüp tercih edilmemektedir. Perkütenöz endoskopik gastrostomi(PEG), endoskopik yöntemle cilt üzerinden mideye yerleştirilen kateter yoluyla gerçekleştirilen bir besleme yöntemidir. İnvaziv bir yöntem olan PEG'in en bilinen major komplikasyonları hemoroji, gastrokolik fistül, buried bumper sendromu ve nekrotizan fasitir.

Yöntem: Hastanemizin genel cerrahi bölümü tarafından 2020-2023 yılları arası 1326 ayrı hastaya PEG açıldı. Kliniğimiz tarafından açılan PEG hastaların takiplerinde gastrokolik fistül görülmedi. 2020-2023 yılları arasında farklı birimlerce açılan PEG ve sonrasında gastrokolik fistül nedeniyle tarafımızca operasyona alınan hastalar retrospektif olarak araştırıldı. Yapılan görüntülemelerde PEG kateterinin kolonda olduğunun doğrulanması üzerine hastalar acil operasyona alındı.

Bulgular: Kliğimizde, başka bölümler tarafından PEG açılan 3 hasta gastrokolik fistül tanısıyla opere edildi. 2 hastanın PEG işlemi dış merkezde gerçekleştirilmişti, 1 tanesi ise hastanemizin gastroenteroloji bölümü tarafından açılmıştı. Opere edilen hastaların PEG'leri nörolojik hastalıkların (Alzheimer, Parkinson..) sebep olduğu beslenme problemleri nedeniyle açılmıştı. 2 vakada PEG kateterinin transvers kolonu, 1 vakada sigmoid kolonu perforasyonuna sebep olduğu görüldü. 3 vakada da batın için kirlilik görülmeyip kolon çift kat onarıldı. Eski PEG açıklığından stamm gastrostomi yapıldı.

Sonuç: Açılan PEG sayısı, beklenen hayat süresinin yükselmesiyle gün geçtikçe artmaktadır. PEG'in kendine ait major komplikasyonları mortal seyredebilmektedir. Bu sebeple erken tanı ve tedavi hayat kurtarıcıdır.



PB 25 - “ Kim Vurdu ? ” : Karaciğerde Yorgun Mermi Nedeniyle Nonoperatif Takip Edilen Hasta- Olgu Sunumu

Mert Gedik¹; Enes Sertkaya¹; Adnan Özpek¹; Fikret Ezberci¹

¹ Sağlık Bilimleri Üniversitesi Ümraniye Eğitim ve Araştırma Hastanesi, İstanbul, Türkiye

Giriş: Ateşli silah yaralanmaları(ASY) güncel genel cerrahi pratiğinde yüksek mortalite ve morbidite oranlarına sahip acil durumlardan biridir. Yaralanmanın anatomik bölgesi, oluş şekli, ateşli silahın özellikleri farklı kliniklerle karşımıza çıkabilir.

Olgu Sunumu: 20 yaşında kadın hasta parkta otururken aniden başlayan sağ meme ağrısı hissediyor. Sağ memesine baktığında kesi olduğunu fark etmesi üzerine acil servise başvuruyor. Muayenesinde sağ meme üst kadranda yaklaşık 0.5 cm lik cilde penetre yara izlendi. Hastanın yapılan ilk muayenesinde GKS(Glasgow Koma Skalası): 15, bilinç açık, koopere oryante, TA:130/70 mmHg, nabız: 87/dk, saturasyon:98 bulundu. Karın muayenesinde batın rahat, hassasiyet, defans, rebound yoktu. Hastanın çekilen akciğer grafisinde diyafram altı metalik cisim görülmesi üzerine IV kontrastlı torakoabdominal BT çekildi. BT’de karaciğer parankimi içerisinde tabanca mermisi görüldü, hemo-pnömotoraks veya akciğer parankim yaralanması görülmedi. Hastada ASY (yorgun mermi) bağlı karaciğer yaralanması düşünüldü ve non-operatif takip kararı verildi. Hastanın yatış WBC:15,400 Hgb:11,9 gm. Hct:%36,6 bulundu. Hasta ampirik antibiyoterapi, analjezik ve sıvı replasmanı ile takip edildi. Dört saatte bir karın muayenesi ve hemogram takipleri yapıldı. Kırk sekiz saat süre sonunda hastanın karın muayene bulgularının normal olması, hemodinamik ve laboratuvar parametrelerinin stabil seyretmesi üzerine antibiyotik ve genel cerrahi poliklinik kontrolü önerisiyle taburcu edildi. Hastanın 15 gün arayla 2 kez yapılan poliklinik kontrollerinde aktif şikayeti yoktu ve laboratuvar değerleri normaldi.

Sonuç: ASY yüksek enerjili penetran travmalardan biri olmakla birlikte bazı abdominal bölge yaralanmalarında non-operatif takip mümkündür. Sağ torakoabdominal bölge ASY’da mermi karaciğer içinde kalmış ve hasta hemodinamik olarak stabilse non-operatif takip ve tedavi uygulanabilir. Bu vaka dolayısıyla; ülkemizin kültürel özellikleri, artan bireysel silahlanma, geleneksel törenlerde ateşli silah ve benzeri aletlerin kullanımıyla bu tür vakalarla artan sayıda karşılaşmaktayız. Bu konuda hem toplumsal bilincin geliştirilmesi hem de yetkili kurumların denetimleri artırması gerekmektedir.

PB 26 - Nadir Olgu Sunumu : Gastrik By-Pass Sonrası 10. Günde Hiperkloremik Metabolik Asidoz

Emir Nekay¹; M. Alper Öztürk¹

¹ Biruni Üniversitesi Tıp Fakültesi, İstanbul, Türkiye

Giriş: Obezite cerrahisinde gastrik -bypass özellikle diyabeti olan hastalarda tercih edilen yöntemdir. Gastrik-Bypass sonrası diyabet, dislipidemi ve hipertansiyon da belirgin düzelme görülmüştür. Gastrik by-pass sonrası ameliyat sonrası dönemde ciddi emilim bozukluklarına bağlı olarak ciddi elektrolit kaybı yaşanabilmektedir. Hiperkloremik metabolik asidoz da özellikle bikarbonat kaybına bağlı görülmektedir. En sık sebebi bikarbonatın böbreklerden ve barsaklardan emilim kaybına bağlı olarak ortaya çıkmaktadır.

Olgu: 56 yaşında bayan hasta diyabet, hipertansiyon ve morbid obezite sebebiyle gastrik- bypass uygulamasının ameliyat sonrası 9. güne genel durum bozukluğu şikayeti ile dış merkez acil birimine başvurmuş ve hiperkloremik metabolik asidoz tanısı ile entübe edilerek yoğun bakım ünitesine alınmıştır. Hasta ikinci gününde hastanemizin yoğun bakım birimine getirilmiş toplam beş gün yoğun bakımda takip edilen hasta 3 gün serviste takip edilerek taburcu edilmiştir.

Tartışma ve Sonuç: Metabolik sendromu olan hastalarda tercih edilen gastrik-bypass ameliyatıdır. Gastrik- by-pass ameliyatında emilim bozuklukları diğer obezite ameliyatlarında fazla olması sebebiyle hasta enteral do- laşıma geçildiği vakit özellikle beslenme konusunda çok bilinçlendirilmeli ve ameliyat sonrası erken dönemde emilim bozukluğunun şiddetlenmemesi sebebiyle en ufak bir emilim bozukluğu yaratacak durumumda (Ör- nek olarak ; Diyare) kliniğine başvurmaları gerekmektedir.



PB 27 - Sleeve Gastrektomi 1. Ay sonrası Balon Dilatasyona Bağlı Perforasyon

Emir Nekay¹; M. Alper Öztürk¹

¹ Biruni Üniversitesi Tıp Fakültesi, İstanbul, Türkiye

Giriş: Laparoskopik sleeve gastrektomi sonrası erken dönemde darlık gelişebilmektedir. Bazı hastalarda ciddi beslenememe ve kusma şikayetleri ile kliniğe başvurabilirler. Ameliyat sonrası ciddi darlıklarda balon dilatasyon yöntemi uygulanmakta ve başarılı olabilmektedir.

Olgu: 32 yaşında bayan hasta laparoskopik sleeve gastrektomi sonrası 1. ayında ciddi bulantı kusma ve beslenememe şikayetleri ile kliniğimize başvurdu.Yapılan gastroskopisinde tüp midenin endoskopun geçisine zor izin verdiği görüldü. Hastaya endoskopik balon dilatasyon işlemi yapılmasına karar verildi ve işleme alındı. İşlem esnasında midenin gastrektomi hattı boyunca açıldığı görüldü ve acil ameliyata alındı. Laparoskopik olarak perforasyon hattı sütüre edildi ve kaçak testi yapılarak ameliyat sonlandırıldı. Ameliyat sonrası servise alınan hasta 5. günde taburcu edildi.

Tartışma ve Sonuç: Sleeve gastrektomi sonrası erken dönemde darlık gelişebilmektedir. Darlık sonrası endoskopik balon dilatasyon yapılacak hastalar iyi seçilmelidir.



VIDEO BİLDİRİLER

VB 02 - Kolonoskopi Esnasında 12 Cm Yırtılan Kolonun Laparoskopik Onarımı

Fahri Yetişir^{1,2}

¹ Yüksek İhtisas Üniversitesi Tıp Fakültesi Genel Cerrahi, Ankara, Türkiye

² VM Mediapark Keçiören, Ankara, Türkiye

Kolonoskopi esnasında en çok korkulan komplikasyonlardan birisi bağırsağın delinmesi veya yırtılmasıdır. Bu yırtılmalar kolonoskopi esnasında zorlamalar sonrasında veya yapılan biyopsi ve koterizasyon gibi işlemler sonrasında meydana gelmektedir. Zorlama sonrasında özellikle dönmelerin olduğu sigmoid kolon gibi alanlarda gerilim sonucunda önce serozal yırtılmalara neden olur eğer gerilim ve zorlama devam eder ise tam kat büyük yırtılmalara neden olur.

Bu yırtılmalar veya yaralanmalar olduğunda kolonoskopi esnasında fark edilebilir veya fark edilmez ise işlem sonrası hastanın karnında akut karın hali gelişir ve bu şekilde fark edilir. Eğer fark edilemez ve geç kalınır ise hem morbidite hem mortalite çok artar. Kolondaki bu tarz yaralanmalarda bir an önce tanı koyup gecikmeden ameliyata alınarak yırtılan bölgenin sağlıklı bir şekilde onarılması. Geç kalındı ise veya sağlıklı bir onarım yapılamayacak ise olaya bir sapırtıcı ostomi eklenmesi önerilmektedir. Bu işlemler hem açık hem de kapalı olarak yapılabilmektedir.

Bizim olgumuz 50 yaşında bayan hasta 2 kez sezeryan olmuş. Dışkılama alışkanlıklarında değişiklikler ve ailede kolon kanseri olması nedeni ile yapılan kolonoskopi esnasında kolonda delinme ve yırtılma sonrası kolonoskop ile omentum görmeleri sonucunda bize haber verdiler ve işlem esnasında nerenin yırtılmış olduğunu bize gösterdiler. Bunun sonucunda hasta acil olarak direkt ameliyat haneye alındı.

Laparoskopik olarak hastanın karnına girildi. Hastada sigmoid kolon hizasında yaklaşık 12 cm'lik tam kat yırtılma ve bunun hemen proksimalinde 5 cm'lik ve 6 cm'lik iki ayrı serozal yırtılma görüldü. Bu alanlar çift kat üzerinden onarıldı. Postoperatif 5 gün hasta şifa ile taburcu edildi. Ameliyat sonrası 1. Ay ve 6. Ay kontrollerinde sorun olmadığı görüldü.

Bu hastanın ameliyat videosunu tüm ayrıntıları ile sizlerle paylaşmak istedik.

VB 03 - Mirizzi Tip V Hastanın Laparoskopik Ameliyat Videosu

Fahri Yetişir^{1,2}

¹ Yüksek İhtisas Üniversitesi Tıp Fakültesi Genel Cerrahi, Ankara, Türkiye

² VM Mediapark Keçiören, Ankara, Türkiye

Mirizzi sendromu (MS) safra kesesinin Hartman poşuna veya sistik kanala oturan bir taşın bu alanda sürekli enflamasyon ve fibroz ile seyreden kronik bir süreç sonunda ana safra kanalına dışarıdan basısı ile ana safra kanalında (ana hepatik kanal veya koledok) tıkanıklık yapmasıdır. Bu hastalarda tıkanma sarılığı gelişir. Bu alanda tekrar eden enflamasyonlar, ülserasyonlar sonunda koledok duvarında nekroza, sonunda da fistüle dönüşebilir (kolesistohepatik ve kolesistokoledokal fistül). MS beş tipi vardır. Tip V - Kolesistoenterik fistül olması halidir. MS'nun tedavisi cerrahi olarak kolesistektomidir. Fakat bu hastalarda kolesistektomi sonrasında ana safra yollarında çok büyük defeklere neden olabileceği için subtotal kolesistektomi yapılmaya başlanmaktadır. Literatürde bu ameliyatların açık yapılması önerilse de son yıllarda bu hastaların laparoskopik olarak yapılabildiğini gösteren yayınlarda mevcuttur.

Bizim hastamız 40 yaşında erkek hasta defalarca akut kolesistit atağı geçirmesine rağmen ameliyat olmamış. 15 gün önce tekrar kolesistit ve ardından pankreatit tanısı ile yatırılmış ve iki kez endoskopik retrograd kolongiapankretografi (ERCP) yapılmış içerden çamur sıvazlanmış ama taş çıkarılamamış. MS ön tanısı ile bize ameliyat olmaya geldi. Hasta ameliyata alındı. Ameliyat yaklaşık 6 saat sürdü. Laparoskopik olarak tamamlandı. Ameliyat esnasında kolesistoduodenal fistül izole edildi (Tip V MS) ve ten kartuş stapler ile kesilerek ayrıldı. Daha sonra kese ortadan ikiye ayrıldı ve Hartman kesimi fundus-down şeklinde diseke edildi, ardından siyah renkli tri-stapler yardımı ile subtotal kolesistektomi yapıldı. Daha sonra fundus kesimi de çıkarılarak ameliyat tamamlandı. Ameliyat sonrası 10. gün ve 6. ay kontrollerinde sorun olmadığı görüldü. Bu ameliyat sonrasında da laparoskopik deneyimi iyi olan ve hepatobiliyer anatomiye hakim olan cerrahi merkezlerde MS hastalarının tüm tiplerinde laparoskopik olarak ameliyat yapılabileceğini savunmaktayız.

Bu hastanın ameliyat videosunu adım adım tüm ayrıntıları ile paylaşmak istedik

VB 04 - Divertikülit Nedeni ile Laparoskopik Sigmoid Kolon Rezeksiyonu Ameliyatı

Fahri Yetişir^{1,2}

¹ Yüksek İhtisas Üniversitesi Tıp Fakültesi Genel Cerrahi, Ankara, Türkiye

² VM Mediapark Keçiören, Ankara, Türkiye

Kolonun divertiküler hastalığı, batı toplumlarında hastaneye başvuruların önemli bir nedenidir. Kolonik divertikül, mukozayı besleyen damarların kolona giriş yerlerinde kas duvarının zayıflığından dolayı kolon mukozası ve submukozanın muskularis propriadan fıtıklaşması ile oluşur, pseudo divertiküldür. Asemptomatik seyredebileceği gibi, divertiküler kanama, akut divertikülit, divertikül perforasyonu, sonrasında apse, peritonit ve sepsis gibi geniş bir yelpazede farklı klinik tablolara neden olabilir. Divertikülit birden fazla tekrar ederse veya komplikasyonları gelişmişse ameliyat yapılabilir. Ameliyatları da günümüzde daha çok laparoskopik olarak divertikülitli alan olan sigmoid kolonun rezeksiyonu ve tekrar kolorektal anastomoz şeklindedir. Nadiren sap-tırıcı ostomi gerekebilir. Geçirilen atak sayısı ve şiddeti ne kadar artar ise veyse öncesinde divertikülit nedeni ile gelişen komplikasyonlar perforasyon apse oluşumu ne kadar ciddi ise yapışıklıklar o denli fazla olur ve ameliyat da o ölçüde zorlaşır.

Bizim olgumuz 50 yaşında erkek hasta yaklaşık 3 yıldır divertikülit hastası defalarca divertikülit atağı geçirmiş. Son bir yıl içinde 5-6 kez divertikülit atağı geçirmiş. Yapılan Tomografi ve kolonoskopi ile tanısı kesinleştirilmiş ve ameliyat olmak için bize geldi.

VB 05 - Laparoskopik Remnant Mideni Batına Redüksiyonu ve Eksizyonu Akabinde Hiyatal Herni Tamiri

Fahri Yetişir^{1,2}

¹ Yüksek İhtisas Üniversitesi Tıp Fakültesi Genel Cerrahi, Ankara, Türkiye

² VM Mediapark Keçiören, Ankara, Türkiye

Laparoskopik Roux-n-y gastrik baypass (LRYGB) ameliyatı tüm dünyada en çok yapılan obezite ameliyatlarından birisidir. LRYGB ameliyatı sonrası internal herniasyona bağlı ansotomoz kaçağı, ince bağırsak tıkanıklığı bilinen komplikasyonlardandır. Hiyatal herni toplumda çok sık görülen bir durumdur ve obezlerde bu herni insidansı biraz daha artmaktadır. Semptomatik diyafram fıtıklarının obezite ameliyatı esnasında da onarılması önerilmektedir. Diyaframatik herniler genellikle hiyatal herni şeklindedir, para-hiyatal herniler daha nadir görülürler. Bu fıtık içerisine ince bağırsak, omentum, remnant mide ve kolon sıklıkla giren organlardır. Bu organlar burada inkarsere olarak nekroza girebilir. Bu durumlarda acil ameliyata almak gerekir.

Hastamız 51 yaşında bayan hasta yaklaşık 4 yıl önce yurt dışında bir obezite merkezinde obezite ve diyabet için gastrik baypass ameliyatı yapılmış. Sonrasında ileus nedeni ameliyat olmuş. Son iki yıl öncesinde de karın germe ameliyatı olmuş. Ameliyat sonrasında karın ağrısı ve bulantı şikayetleri ara ara artarak hep devam etmiş. Son bir yıldır şikayetleri artmış ve son 10 gündür sürekli ağrıya başlamış. Yapılan tetkiklerde parahiatal bir hernisinin olduğu ve remnant midenin de büyük bir kesiminin bu defekten göğüs kafesine fıtıklaştığı ve burada kalbin arkasına ve akciğere bası yaptığı görüldü. Ayrıca remnant midede bir boşalma sorununa neden olan bir torsiyonunda olduğu görüldü. Hastanı beyaz küre ve CRP değerlerinde yükseklik söz konusu idi.

Yarı acil olarak hasta hızlıca hazırlandı ve operasyona alındı. Laparoskopik remnant mide batın içine redüksiyonu, detorsiyon ardından rezeksiyonu ve hiyatal herni tamiri yapıldı. Bu ameliyat videosunu sizlerle paylaşmak istedik.

VB 06 - İnkarsere Rektal Prolapsus İçin Acil Altemeier Prosedürü

Metin Mustafa Bildirici¹; Fazıl Sağlam¹; Zeynep Bilge Yavuz¹; Seracettin Eğin¹

¹ İstanbul Prof. Dr. Cemil Taşçıoğlu Şehir Hastanesi, Genel Cerrahi Kliniği, İstanbul, Türkiye

Amaç: Mukozada iskemi gelişen inkarsere rektal prolapsus olgusunda uyguladığımız Altemeier prosedürünün iyi bir seçenek olduğunu göstermeyi amaçladık.

Olgu sunumu: Anoreksiya Nervoza tanısıyla psikiyatri takibindeki 35 yaşında kadın olgumuz, bir haftadır ağızdan beslenmeme ve kusma şikayetiyle yakınları tarafından acil polikliniğine 11.07.2023 de getirildi. Hiponatremi ve hipokalemi ön tanısıyla dahiliye servisine interne edildi. Altı gün sonraki genel cerrahi konsültasyonunda; inkarsere total rektal prolapsu geliştiği görüldü. Acil cerrahi servisine nakil alınarak preop hazırlıklar tamamlandı. Genel anestezi altında litotomi pozisyonunda, rektum dentat çizginin 1 cm proksimalinden koterle sirküler tam kat kesildi. Ekstraperitoneal rezeke edilecek rektum mobilize edildi. Periton açıldı. Sigmoid kolon ortaya kondu. Rezeke edilecek rektum ve sigmoid kolonun mobilizasyonu için sigmoid mezenteri diseksiyonu ligasure ile yapıldı. Sigmoid kolon ve rektumun damarları ipekle bağlanıp kesilerek mezo diseksiyonu tamamlandı. Sigmoid kolon sirküler tarzda koter ile kesilerek rezeksiyon tamamlandı. Dışta anal kanal içte sigmoid kolon olmak üzere 2 adet iç içe geçmiş halka şeklinde anastomoz hattı ortaya konuldu. Koloanal anastomoz 2/0 vikrille, tek tek dikişlerle, tek kat üzerinden yapıldı. Anastomoz hattı spontan redükte oldu. Postop 2.günde oral sıvı gıda başlandı ve 6.günde sorunsuz taburcu edildi.

Sonuç: Altemeier prosedüründe teknik olarak 6 kritik adım vardır. Bunlar 1) dentat çizgiye 1 cm proksimal rektal duvarın tüm katmanları boyunca çevresel insizyon, 2) ekstraperitoneal rezeke edilecek rektumun mobilizasyonu, 3) peritonun açılması, 4) rezeke edilecek rektum ve sigmoid kolonun mobilizasyonu için sigmoid mezenterinin dikkatli bir şekilde diseksiyonu, 5) levator kası plikasyonu 6) rezeksiyon ve koloanal anastomoz. Bu adımlardan levator kası plikasyonu hariç diğerleri eksiksiz uygulandı. Rektal prolapsus için Altemeier prosedürü, minimum morbidite ve kısa hastanede kalış ile tüm yaş gruplarında mükemmel sonuçlar sağlamıştır. Günümüze kadar, özellikle genç yaş grubundaki hastalar arasında, daha uzun süreli takip gerektiren bu hasta grubunda nüksetmeye dair bir kanıt bulunamamıştır. Olgumuzda da kısa yatışla iyi sonuç alınmıştır.

VB 07 - “ İzleri Azaltma, Sonuçları Maksimize Etme ! ”: Tek kesi laparoskopik apendektomi-video sunumu

Mert Gedik¹; Muhammet Oğuz Çelikkaya¹; Adnan Özpek¹; Fikret Ezberci¹

¹ Sağlık Bilimleri Üniversitesi Ümraniye Eğitim ve Araştırma Hastanesi, İstanbul, Türkiye

Giriş: Günümüzde insanların bedenleriyle ilgili estetik kaygıları giderek artmaktadır. Bu estetik kaygılar tedavi yöntemlerinin tercihinde de belirleyici rol almaya başlamıştır. Apendektomi için suprapubik yaklaşımlı tek insizyonlu laparoskopik cerrahi (SILS)(single-incision laparoscopic surgery) görünen karın bölgesinde iz bırakmaz. Bu video sunumumuzda tek insizyonlu laparoskopik apendektomi deneyimimizi video eşliğinde sunmayı amaçladık.

Olgu sunumu: Kırk dört yaşında erkek hasta 12 saat önce göbek etrafında başlayan, sonrasında sağ alt tarafa lokalize olan karın ağrısı, bulantı ve kusma şikayeti ile acile başvurdu. Fizik muayenede batın sağ alt kadranda hassasiyet, defans ve rebound bulguları mevcuttu. Hastanın laboratuvar değerlerinde WBC: 20.790, CRP:118 bulundu. Kontrastlı batın bilgisayarlı tomografisinde apendiks çapı 8 mm, çevre yağlı planlarda inflamasyon ve akut apandisit ile uyumlu olarak değerlendirildi. Akut apandisit ön tanısıyla operasyona alındı. Tek insizyonlu laparoskopik apendektomi yapılmasına karar verildi. Ameliyatta apendiks hiperemik ve inflame, flegmonöz apandisit görünümündeydi. Periapendiküler serbest sıvı aspire edildikten sonra apendiks mezosundan ligasure yardımıyla ayrılarak radixe kadar disseke edildi. Hemoklips ile kapatıldıktan sonra apendektomi yapıldı ve ameliyat tamamlandı. Hasta ameliyattan sonraki 6. saatte mobilize edildi ve enteral beslenmeye başlandı. Ameliyattan sonraki yirminci saatte ise herhangi bir komplikasyon gelişmeden taburcu edildi.

Sonuç: Suprapubik SILS apendektomi hastalara kozmetik açıdan çekici sonuçlar sunar. Literatürde SILS ile 3 trochar yardımcı laparoskopik apendektomiye karşılaştıran randomize kontrollü çalışmalar yeterli sayıda bulunmamaktadır. Gelecekte yapılacak kanıt değeri yüksek çalışmalar SILS yönteminin avantaj ve dezavantajlarını daha net ortaya koyacaktır.



VB 09 - Tam Kat Üreter Hasarında Laparoskopik Double J Kateter Konulması ve Üreter Onarımı

Fahri Yetişir^{1,2}

¹ Yüksek İhtisas Üniversitesi Tıp Fakültesi Genel Cerrahi, Ankara, Türkiye

² VM Mediapark Keçiören, Ankara, Türkiye

Kolo-rektal cerrahi ve jinekolojik ameliyatlarda esnasında üreter yaralanması çok nadir de olsa görülebilen ve korkulan bir komplikasyondur. Ameliyat esnasında fark edilmez ise morbidite ve mortalitesi daha da artar. Ameliyat esnasında fark edilip, mümkünse onarılması ve double j kateter konulması günümüz tedavisinde kabul gören yöntemdir. Laparoskopik yapılan ameliyatlarda üreter yaralanması olunca büyük bir çoğunlukla açığa geçerek onarma işlemin yapılmaktadır.

Bizim olgumuz 24 yaşında erkekte bayana cinsiyet değişimi yapılan hastamızda, laparoskopik olarak sigmoid kolondan neovajen yapım esnasında, rektum ile üretra arasından bir neovajen için açıklık oluşturma esnasında, mesane boynuna yakın alanda ligasure ile sağ üreteri iki farklı alandan tam kat kesildi. Ameliyat esnasında bu fark edildi. Laparoskopik olarak önce kesik üreter uçları ortaya konuldu ve içerisine bir double-j kateter yerleştirildi. Bu kateter üzerinden 5/0 PDS ile uç- uca anastomoz yaparak üreteri tamir ettik. Bu hastanın double J kateterini yaklaşık 3 hafta sonra çektik. Ameliyat sonrası 3. ve 6. Ay kontrollerinde sorun yok.

Bu yapmış olduğumuz laparoskopik double j kateter konulması ve üreter tamiri videomuzu tüm ayrıntıları ile sizlerle paylaşmak istiyoruz.

VB 10 - Mirizzi Tip II Hastanın Laparoskopik Ameliyat Videosu

Fahri Yetişir^{1,2}

¹ Yüksek İhtisas Üniversitesi Tıp Fakültesi Genel Cerrahi, Ankara, Türkiye

² VM Mediapark Keçiören, Ankara, Türkiye

Mirizzi sendromu (MS) safra kesesinin Hartman poşuna veya sistik kanala oturan ve burada sıkışan büyükçe bir taşın bu alanda sürekli enflamasyon ve fibroz ile seyreden kronik bir süreç sonunda ana safra kanalına dış basısı ile ana safra kanalında obstrüksiyon (tıkanıklık) yapmasıdır (koledok ya da ana hepatik kanal). Bu hastalarda tıkanma sarılığı gelişir. Bu alanda tekrar eden enflamasyonlar, ülserasyonlar sonunda kolodek duvarında nekroza, sonunda da fistüle dönüşebilir (kolesistohepatik ve kolesistokoledokal fistül). Geniş manada bu fistüller de Mirizzi sendromu tanımı içinde yer alır ve sınıflandırılır. MS Tip I Ana hepatik kanal ya da koledoka dış basısı. Fistül yoktur. Tip II: Fistül; ana safra kanalının çevresinin üçte birinden daha azını içerir. Tip III : Fistül; ana safra kanalının çevresinin üçte biri - üçte ikisi arasında tutulma. Tip IV : Fistül; ana safra kanalının tüm duvarının fistüle dahil olması. Tip V - Kolesistoenterik fistül olması halidir

Bizim hastamız 50 yaşında erkek hasta covid salgını nedeni ile defalarca akut kolesistit atağı geçirmesine rağmen ameliyat olmamış. Daha sonrasında yine bir atak sonrasında yapılan tekiplerde bilirubin yüksek bulunması sonrası ERCP yapılıyor fakat taş çıkarılamamış. MS ön tanısı ile bize ameliyat olmaya geldi. Hasta ameliyata alındı. Ameliyat yaklaşık 3.5 saat sürdü. Laparoskopik olarak tamamlandı. Ameliyat esnasında kolesistohepatik fistül olduğu görüldü. (MS tip II) Buraya oturmuş olan taş çıkarıldı ve ardından siyah renkli tri-stapler yardımı ile subtotal kolesistektomi yapılarak ameliyat tamamlandı. Ameliyat sonrası 10. Gün ve 3. Ay kontrollerinde sorun olmadığı görüldü.

Bu hastanın ameliyat videosunu adım adım tüm ayrıntıları ile paylaşmak istedik.

VB 11 - Video Eşliğinde Nadir Bir İleus Olgusu; Richter Şeklinde Oluşan Obturator Herni

Abdullah Kut¹; Tarık Recep Kantarcı²; Coşkun Safa Cihan¹; İlhan Mehmet Burak³

¹ Bezmialem Vakıf Üniversitesi, İstanbul, Türkiye

² T.C. Sivas İl Sağlık Müdürlüğü Sivas Numune Hastanesi, Sivas, Türkiye

³ T.C. İstanbul Üniversitesi İstanbul Tıp Fakültesi, İstanbul, Türkiye

Amaç: Obturator herniler abdominopelvik fıtıkların nadir ve teşhisi zor konulan bir çeşittir. Tüm abdominopelvik fıtıkların %0,04' den az bir kısmını oluşturup genellikle yaşlı ve kadın hastalarda rastlanır. Erken tanınması gereken acillerdendir. Komorbiditesi fazla olan hastalarda, geçikmiş olgularda morbidite ve mortalitesi yüksek olup cerrahisi deneyim gerektirmektedir. Obturator defektin kapatılması erken nüksün önlenmesi için gereklidir. Genellikle primer tamir sonrasında peritoneal patch ile defekt kapatılır. Uzun dönem sonuçları ise bilinmemektedir. Bu video bildirimizde nadir görülen obturator herni olgumuzu ve dual mesh uygulanmasını sunmayı amaçladık.

Olgu: Doksan yaşında bilinen dilate kardiyomiyopatisi ve paramedian kesi ile kolesistektomi öyküsü olan oktogeneryan hasta 1 gün önce başlayan bulantı kusma ve karın ağrısı ifadesiyle dış merkez acil başvurusu sonrasında etyolojiyi araştırmak üzere tarafımıza yönlendirildi. Yapılan fizik muayenede batın distandü, batında yaygın hassasiyet saptandı. Kan biyokimyasında lökositöz tespit edilmesi, venöz örneklemede laktat değerinin artmış olması iskemi lehine değerlendirildi. Çekilen tüm batın tomografisinde sağ obturator kanala sıkışmış ince bağırsak ansları ve bu düzeyin proksimalinde ileus ile uyumlu bulgular görüldü. Orta hat kesisi ile laparotomi yapılan hastada sağ obturator kanala sıkışmış distal ileal ans redükte edildi. Richter şeklinde herniasyon alanına sıcak uygulanmasını takiben ileumun viabl ve hareketli olduğu saptandı. Mideye doğru ince bağırsak içeriği sağıldı, herni defektinin primer tamiri sonrasında dual mesh tatbiki yapıldı. Ameliyat sonrası 6 saat sonra su başlandı. Üçüncü günde sulu gıda, 5. Günde oral tam gıdaya geçildi. Dokuzuncu günde yara eventrasyonu gelişen hastaya lokal anestezi altında primer cilt kapama yapıldı. Konjestif kalp yetersizliğine bağlı sorunları nedeniyle diüretik tedavileri düzenlendi. Ameliyat sonrası 20. günde şifa ile taburcu edildi. Ameliyat sonrası birinci yıl takibinde herhangi bir şikayetin olmadığı tespit edildi.

Sonuç: Obturator herni olgularının tanısında bilgisayarlı tomografi yararlı olup, etrangüle hernilere erken cerrahi müdahale ile morbidite ve mortalite oranları düşürülebilir. Obturator defektin primer tamiri sonrasında dual mesh tatbiki erken ve geç nüksleri önleyebilir.

VB 12 - Süperior Mezenterik Ven Sendromu Ameliyat Videosu

Fahri Yetişir¹

¹ Yüksek İhtisas Üniversitesi Tıp Fakültesi Genel Cerrahi, Ankara, Türkiye

Süperior mezenterik ven (SMV) sendromu duodenumun SMV ile aorta arasına sıkışması sonucunda duodenum 3. kitudan 4. kitudan pasajın engellenmesi durumudur. Bunun sonucunda mide ve duodenum genişliyor ve hastanın özellikle yemeklerden sonra artan karın ağrısı ve bulantısı oluyor. Çoğu zaman hasta kusarak rahatlayabiliyor. Bunların sonucunda da hasta yemek istemiyor ve hızlı bir kilo kaybı oluyor. Çok nadir görülen bir durumdur. Pubmed de günümüze kadar bildirilmiş bir olgu var. Süperior mezenterik arter (SMA) sendromu ile belirtileri benzerlik göstermekte. Tomografide çekim fazları iyi ayarlanmaz ise ve şüphelenilmez ise teşhis konması zor olabilir. SMA ve SMV sendromunun her ikisinde de önerilen tedavi pasaj sağlamak amacı ile laparoskopik duodenojejunostomidir.

Bizim olgumuz 41 yaşında erkek hasta, yemeklerden sonra artan karın ağrısı, sırt ağrısı, bulantı ve kusması oluyormuş. Son 6 ayda şikayetleri artmış ve tam 20 kilo kaybetmiş. Mide ilaçlarından başka kullandığı ilaç yok. Geçirilmiş ameliyat öyküsü yok. Bu şikayetlerle yapılan tetkiklerde; Endoskopisinde mide ve duodenum 1-3. kuta genişlemiş, 3. Kitudan dördüncü kitudan geçişi zorlaştıran dıştan bası tespit edildi. Yapılan kontrastlı abdominal bilgisayarlı tomografisinde SMV'nin dıştan duodenuma bastığı ve pasajı daralttığı aynı zamanda duodenumun çok aşağı yerleştiği ve midenin ve duodenumun genişlemiş olduğu görüldü. Hastanın kolonoskopisi, abdomen ultrasonu ve kan tetkikleri normal. Bu hali ile SMV sendromu tanısı konuldu. Hastaya laparoskopik duodenojejunostomi yapıldı. Ameliyat sonrası. 2. Gün oral su başlandı. 3. Gün çorba ve sıvı gıdalar başlandı 4. Gün şifa ile taburcu edildi. Ameliyat sonrası 10. gün 1.ve 3. Ay kontrollerinde sorun yok ve hastanın kendi ifadesi ile şikayetlerinde %90 oranında düzelme mevcut.

SMA sendromu daha sık görülmekle birlikte, bizim olgumuz (SMV sendromu) literatürde 2. olgu olması nedeni ile bu olgunun endoskopi, abdominal tomografi ve ameliyat videosunu sunmak istedik.

VB 13 - Süperior Mezenterik Arter Sendromu

Fahri Yetişir¹

¹ Yüksek İhtisas Üniversitesi Tıp Fakültesi Genel Cerrahi, Ankara, Türkiye

Süperior Mezenter Arter Sendromu (SMAS), süperior mezenterik arterin aortadan çıkış açısının dar olması sonucunda duodenumu sıkıştırması ile meydana gelir. Bu hastalarda duodenum 3. kıtaya bu arterin basması sonrası ince bağırsağın kalanına geçiş olmaz veya az olur. Bu hastalar yemeklerden sonra çok rahatsız olurlar ve hazımsızlık yaşarlar karın ağrısı hissederler ve bazen de kusarlar. Yemek yemeyi istemezler veya yemekten kaçınmaya başlarlar. Bunun sonucunda bu hastalar istemsiz olarak kilo kaybederler. SMA sendromu hastaları konservatif yaklaşımların başarısız olduğu olgularda laparoskopik duodenojejunostomi önerilmektedir.

Bizim hastamızda 30 yaşında bayan. Uzun zamandır hazımsızlık, şişkinlik ve yemeklerden sonra artan karın ağrısı ve kusma şikayetleri varmış. Son bir yılda 12 kilo vermiş. Bir sürü farklı hastalıklar için tedavi almış (Gastrit, spastik kolon, duodenit, alkelen reflü gastrit, reflü özefajit). Yapılan tetiklerde süperior mezenterik arter açısının dar olduğu ve duodenal açıklığın arter altında çok küçülmüş olduğu görüldü. Mide ve duodenumun büyümüş olduğu görüldü ve tanı konuldu. Hastaya laparoskopik duodenojejunostomi yapıldı. Ameliyat sonrası 4. Gün şifa ile taburcu edildi. Ameliyat sonrası 3. 6. ve 12. ayında kontrolleri yapıldı. Hastanın ameliyat öncesi şikayetlerinde düzelme olduğu ve hastanın yaklaşık 6 kilo geri aldığı tespit edildi.

Yemek sonrası karın ağrısı olan ve bulantı kusma şikayetleri de olan hastalarda endoskopi yapıldıktan sonra bir neden bulunamadı ise SMAs akılda tutulmalı ve bir kontrastlı abdominal tomografi ile hastanın arterleri değerlendirilmelidir.

Çok nadir görülen bir hastalık olan SMA sendromunun ameliyatını son yıllarda çok sık yapmaya başladık. Bu ameliyatın tüm ayrıntıları ile ameliyatın tüm aşamalarını bu video ile sunmak istedik.

VB 14 - Laparoskopik Median Arkuat Ligament Sendromu Ameliyatı

Fahri Yetişir^{1,2}

¹ Yüksek İhtisas Üniversitesi Tıp Fakültesi Genel Cerrahi, Ankara, Türkiye

² VM Mediapark Keçiören, Ankara, Türkiye

Median arkuat ligament sendromu (MALS) çok nadir görülen bir hastalıktır. MALS, median arkuat ligamentin olması gereken yerden bir miktar aşağıda yerleşmiş olması veya çölyak arterin aortadan çıkması gereken yerden daha yukarıdan çıkması neticesinde çölyak arteri sıkıştırarak daralmasına neden olur. Çölyak arterdeki daralma neticesinde bu arterin beslediği gastrointestinal sistemlerin kan akımında azalmaya neden olur. MALS hastaları özellikle yemeklerle artan epigastrik bölgede, sağ üst kadranda ve sırtına doğru yayılan şiddetli ağrı atakları yaşarlar. Özellikle ekspiryumda ağrı artar. Bu ağrı ataklarının korkusu ile hastalar yemekten kaçınmaya başlarlar ve akabinde istemsiz olarak zayıflarlar. MALS tanısı koymak için hastada yukarıda sayılan şikayet ve belirtiler olmalı ve bunlara neden olacak hastalıklar dışlanmalı ardından çölyak arterdeki daralma gösterilmelidir.

Bizim hastamız yaklaşık 3 yıldır özellikle yemeklerden sonra ve egzersiz sonrası artan karın ağrısı ve hazımsızlık hissi yaşamaktaymış. Bu süre içerisinde hasta 15 kilo vermiş. Yemeklerden çekinir ve korkar olmuş. Normal bir yemek sonrasında 3-4 saat süren karın ağrısı ve hazımsızlık şikayeti olan hasta defalarca doktora gitmiş ve hastaya gastrit, özefajit, duodenit, reflü, spastik kolon ve anksiyete artışı tanıları konmuş ve tedavi edilmeye çalışılmış ama tedaviler başarılı olmamış. Bu şikayetlerle hastaya yapılan tetkiklerde çölyak arterdeki daralma gösterilerek median arkuat ligament sendromu tanısı konuldu ve ameliyata alındı. Laparoskopik olarak 2 adet 10 mm ve 3 adet 5mm trokar ile karna girildi ve kapalı olarak ameliyat yapıldı. Ameliyat yaklaşık 3 saat sürdü. Ameliyat sonrası 1. Gün R1 diyet ikinci gün R2 diyet verildi ve 3. Gün şifa ile taburcu edildi. Ameliyat sonrası 10. Gün, 3. Ve 12 ay kontrolleri yapıldı. Hastanın şikayetler tama yakın düzeldi ve hasta yaklaşık 8 kilo geri aldı.

Ameliyatın baştan sona tüm ayrıntıları ile anlatılarak sizlerle paylaşmaya çalıştım. Videonun sonunda da ameliyat öncesi ve sonrası çölyak arterin radyolojik olarak görüntüsünü sizlerle paylaştım.

VB 15 - Laparoskopik Dev Diyafram Fıtığı Ameliyatı

Fahri Yetişir^{1,2}

¹ Yüksek İhtisas Üniversitesi Tıp Fakültesi Genel Cerrahi, Ankara, Türkiye

² VM Mediapark Keçiören, Ankara, Türkiye

Diyafram fıtıkları doğuştan olabildiği gibi sonradan bir travma veya girişim sonrası da gelişebilmektedir. Diyafram fıtıklarının boyutları ve yerleşim yerleri farklı olabilir. Bu fıtık alanına karın içerisindeki organlar girer ve bu organlar burada strangüle olabilir veya döner, bu nedenle bu organın beslenmesi bozulur ise acil cerrahi yapılması gerekir. Diyafram fıtıkları tamamen asemptomatik olabileceği gibi, fıtığın büyüklüğü ve toraksı dolduran abdominal organların akciğer kapasitesini azaltmasına bağlı nefes darlığı ve efor dispnesi, kalbe baskıya bağlı kalple ilgili semptomlar gelişebilir, fıtık içine giren abdominal organlara bağlı semptomlar gelişebilir. Tanısı çekilen grafi, abdominal bilgisayarlı tomografi ve manyetik rezonans tetkikleri ile konulur. Tedavisi buraya giren abdominal organları tekrar karın içine redükte edilmesi ve diyaframdaki fıtık alanının yamalı veya yamasız onarılması şeklindedir. Bu onarma işlemi torakal veya abdominal yaklaşımla olabileceği gibi açık veya laparoskopik yapılabilir. Son yıllarda minimal invaziv laparoskopik yöntemler daha çok tercih edilmektedir.

Bizim olgumuz 37 yaşında erkek hasta yaklaşık 5 ay öncesinde bir trafik kazası geçirmiş ve sonrasında nefes darlığı, çabuk yorulma, halsizlik ve dermansızlık, çarpıntı ve baygınlık hissi meydana gelmiş. Bu şikayetler ile yapılan tetkiklerinde sol tarafta diyaframında büyük bir yırtık olduğu ve karın içi organların büyük bir kesiminin akciğer boşluğuna gitmiş olduğu söylenmiş. Hastanın akciğer tomografisinde dalak, mide, sol böbrek, kalın ve ince bağırsak, omentum ve pankreas kuyruğunun tamamen akciğer boşluğuna gitmiş olduğu görüldü. Kapalı olarak karından girdiğimiz 2 adet 1 cm'lik ve 3 adet 0.5 cm lik trokar ile karna girdik ve buradan önce diyafram fıtığının boynunu genişlettik ve tüm sol akciğerdeki karın organlarını karına geri çektik. Ardından diyaframdaki fıtık alanını dikerek onardık ve üzerine kompozit yama ile kapladık ve dikiş hattımızı güçlendirdik.

Bu olgumuzun videosu ile ameliyatın tüm aşamalarını, tüm ayrıntıları ile sizlerle paylaşmak istedik.

NOT: Aşağıda yer alan bildiriler kongrede sunulmadığı için bildiri kitabında yer almamıştır:

- SB 06 - Omuz ve Boyun Bölgesini İçeren Bir Ateşli Silahla Yaralanma Olgusu
SB 10 - Kahramanmaraş Depremi Sonrası Adana Şehir Hastanesine Başvuran Depremzedelerde Toraks Patolojilerinin Değerlendirilmesi
SB 11 - 6 Şubat Depremi Sonrası Göçük Altından Çıkarılan Hastalarda Gözlenen İntestinal Perforasyonlar
SB 15 - Obstetrik / Travmatik Sfinkter Yaralanmasında Acil Cerrahi Sonuçlarımız
SB 22 - Deneysel Deri Flebinde Çeşitli Farmakolojik Ajanların Yara İyileşmesine Etkisi
SB 24 - Ateşli Silah Yaralanması Sonrası Yara Bakımının Evreleri: Bir Vaka Raporu
SB 29 - Akut Batında Nadir Bir Etyoloji: Kolon Tümörlerine Bağlı Oluşan İskemik Kolon
SB 30 - Kronik Yabancı Cisim İrritasyonuna Bağlı Rektum Perforasyonu ve Perirektal Apse Yönetimi
SB 31 - Ateşli Silah Yaralanmalarında Multidisipliner Yaklaşımın Önemi
SB 48 - Astrolojik Burçlar ve Akut Apandisit İçin Acil Servis Başvuruları Arasındaki İlişki
SB 50 - Komplike Kolonik Divertiküitlerde Erken Tahminde Enfeksiyöz Paametrelerin Rolü
SB 57 - Fournier Gangreni'nde Sağkalım ve Mortalite İle İlişkili Faktörler Öngörülebilir mi?
SB 58 - CRP Lenfosit Oranı ve Nötrofil Lenfosit Oranının Fournier Gangreni Hastalardaki Mortaliteyi Öngörmedeki Rolü
SB 61 - Acil Servise Başvuran Travma Hastalarında Acil ve Resüsitatif Torakotomi Uygulamalarının Karşılaştırılması
SB 63 - Çocuk Göğüs Travmalarında Tecrübemiz
SB 66 - Travmatik Diyafram Ruptürü Olgusunda Laparoskopik Primer Diyafragma Onarımı
SB 70 - Bistüri Yutulmasına Bağlı İnce Barsak Sendromu
SB 74 - Yabancı Cisim Aspirasyonu Nedeniyle Acile Başvuran Hastaların Yönetimi
SB 75 - Akut Mezenterik İskemi Hastalarında Prognoz ve İkincil Bakı Gerekliğinin Değerlendirilmesi
SB 87 - Flegmonoz Appandisit Komplike Appandisit midir?
SB 88 - Akut Divertikülit ile Akut Apiploik Apendajitin Ayırıcı Tanısında Laboratuvar Parametrelerinin Önemi
SB 89 - Laparoskopik Apendektomi ile Tedavi Edilen Situs Inversus Totalis Vakası
SB 96 - Çatal Divertikülit: Tek Merkez Deneyimi, Tanı Zorlukları ve Ayırıcı Tanı
VB 01 - "Zor Kolesistektomi" Olgusu: Cerrahiye Geç İkna Olan Hastada Ameliyat Uygulaması
VB 08 - Gecikmiş Sol Torakoabdominal Delici Kesici Alet Yaralanmasında Diyafragma Ruptürü: Olgu Sunumu



YAZAR DİZİNİ

A

Abdulkadir Akbaş 70, 101, 117
Abdullah Kut 23, 64, 84, 128, 145
Abdullah Oğuz 19
Adalı Mert 50
Adnan Özpek 20, 21, 61, 94, 95, 114, 133, 142
Ahmet Ali Aktaş 35
Ahmet Aşkar 69
Ahmet Başkent 37
Ahmet Can Yaşar 115
Ahmet Çağrı Büyükkasap 31
Ahmet Fırat Bozdoğan 41
Ahmet Kemalettin Koltka 49
Ahmet Kemallettin Koltka 105
Ahmet Serkan İlgün 57
Ahmet Tekin 113
Ahmet Yalın İscan 30
Ali Bekraki 87, 92, 124, 125, 126
Ali Bora Üsünsoy 127
Ali Can Candaş 52
Alican Kırsan 127
Ali Cihat Yıldırım 113
Ali Çelik 59
Ali Fuat Kaan Gök 24, 25, 26, 40, 49, 64, 68, 84, 96
Ali Kocataş 78
Ali Levent Işık 87, 92, 124, 125, 126
Alisina Bulut 16
Alparslan Ertenlice 41
Alper Kızıl 102
Arif Atay 55
Arif Burak Çekiç 85
Arzu Armağan Poyanlı 26
Aslı Alpağan 51
Atahan Özdemir 30, 40, 49
Aydın Bars 117
Ayhan Çevik 111
Aylin Doğan 97
Ayşenur Demir 40
Ayşenur Yıldız 42
Ayşe Tuğba Soydan 113
Aytaç Emre Kocaoğlu 111
Aytaç Selman 34
Aziz Mutlu Barlas 18

B

Baca Bilgi 129
Bahadır Kartal 79, 86
Bahadır Kartal 72
Bahar Canbay Torun 24
Baha Tolga Demirbaş 15
Bakiye Nurdan Tekgül 51
Baran Demir 19, 117
Bayram Kaymak 44

Berat Can 40
Berkan Çolakoğlu 92
Berkcan Demirel 103
Berk Gökçek 29
Berna Çalışkan 100
Betül Keskinçelik Yağız 45
Bilal Alkaş 85
Buket Altun Özdemir 53
Burak Can 131
Burak İlhan 24
Burak Uçaner 22, 48, 54
Burak Veli Ülger 70
Burcu Çanakçı 85

C

Candeniz Ertürk 82
Celal Caner Ercan 25, 26
Cemalettin Ertekin 25, 68, 96
Cemal Hacıoğlu 121
Coşkun Çakır 44
Coşkun Safa Cihan 145

Ç

Çağatay Demirci 110, 120
Çılga Ecem Lamba 54

D

Derya Alparslan 53
Dilan Pehlivan 85
Dilan Yıldız 70
Doğaç Demir 90, 93
Doğan Erdoğan 34

E

Egemen Özdemir 97
Emir Nekay 83, 134, 135
Emre Berat Akçay 34, 81
Ender Ergüder 31
Enes Doğanay 43
Enes Sertkaya 20, 21, 61, 114, 133
Engin Hatipoğlu 99
Ercüment Gürlüer 35, 63
Erdoğan Kamer 51, 52, 62
Eren Ozan Yıldız 57
Erhan Eröz 39
Erkan Somuncu 78
Erol Barbur 129
Ertuğrul Karanfil 32
Eyüp Can Islek 103
Eyüp Can İşlek 53

F

Fadime Kutluk 97, 99

Fahri Yetişir 76, 77, 98, 137, 138, 139, 140, 143, 144, 146, 147, 148, 149
Faik Yaylak 131
Faruk Tatlı 117
Fatih Ata Genç 24
Fatih Öztoprak 61, 94, 95
Fatih Şahin 79
Fatih Yanar 24
Fatma Dikişer 104
Fazıl Sağlam 141
Ferdî Bayrak 101
Ferdî Cambaztepe 81
Fevzi Cengiz 55
Feyyaz Demiryorgan 27
Feyyaz Güngör 87, 92, 124, 125, 126
Fikret Ezberci 20, 61, 95, 114, 133, 142
Furkan Uğur 72, 73, 123

G

Gamze Tanırkulu 66
Gizem Duran 74, 111
Göksever Akpınar 62, 104
Gurer Ahmet 103
Gülberk Uslu 33, 104
Gülşen Yetiş Buluklu 74
Günay Uluç 108, 109
Güzin Bülbüloğlu 48

H

Hakan Baysal 47, 90, 93
Hakan Işık 66
Halil İbrahim Sevindi 16
Hasan Fehmi Küçük 37, 74, 111, 121, 122
Hatice Sertakan 101
Hatipoğlu Engin 69
Hilmi Anıl Dinçer 88
Hüseyin Bektaşoğlu 44
Hüseyin Emre Arslan 130, 131
Hüseyin Fahri Martlı 27
Hüseyin Kerem Tolan 21, 94

İ

İbrahim Burak Bahçecioglu 48
İbrahim Fethi Azamat 24
İbrahim Kurtoğlu 43
İbrahim Tayfun Şahiner 17, 73, 79, 86, 123
İbrahim Üney 113
İlhan Mehmet Burak 145
İlkay Anaklı 105
İnan Güden 96
İrem Gider 25
İsmail Ertuğrul 121
İşlek Eyüp Can 27

K

Kaan Canal 72, 73, 79, 123
Kaan Mert Guven 129
Kadir Çorbacı 34
Karabay Ulaş 50
Kemal Erdiñç Kamer 104
Kenan Demirbakan 127
K. Erdiñç Kamer 33
Koray Şen 37
Kuthan Kavaklı 66
Kübra Nur Doğru 22
Kürşat Yemez 55

L

Leman Damla Ercan 25, 26, 30, 39, 40, 49,
68, 69, 96, 105
Leyla Semiha Şen 42

M

Mahmut Emin Çiçek 82
Mahsum Barçin 70, 102
M. Alper Öztürk 83, 134, 135
Mazlum Gündüz 70
Mehmet Ali Özbay 81
Mehmet Çoban 16
Mehmet Fatih Ekici 130
Mehmet Gökçeimam 74
Mehmet İlhan 25, 30, 68, 96
Mehmet Karahan 122
Mehmet Rençber 101
Mehmet Sedat Feyizoğlu 29
Mehmet Semih Çakır 24, 26
Mehmet Tolga Kafadar 19, 101, 117
Mehmet Velidedeoğlu 91
Mehmet Yıldırım 115
Mehmet Zeki Buldanlı 54
Mehmet Zeki Ögüt 28
Melek Gökova 112
Melih Yüksel 38
Meltem Hızal 48
Mert Adalı 38
Mert Gedik 20, 21, 114, 133, 142
Mert Mahsuni Sevinç 44, 82
Mert Uzunkulaoğlu 87, 125
Mert Yoldaş 55
Mervan Kamar 19, 70, 102
Merve Suvarioğulları 100
Merve Yaren Kayabas 129
Meryem Tuncak 68
Meryem Yanık 68, 69
Mesut Kaya 75
Mesut Tez 27
Metin Görgü 32
Metin Mustafa Bildirici 29, 60, 141
Metin Yalçın 59, 110, 116, 118, 120
Mevlüt Recep Pekcici 31

M. Hasan Basri Nergis 112
M. Kemal Atahan Atahan 112
Muhammed Alperen Taş 130, 131
Muhammed İkbāl Akın 15, 16, 42
Muhammer Ergenç 16
Muhammet Ali Gök 100
Muhammet Oğuz Çelikkaya 94, 95, 142
Murat Akalin 33
Murat Kendirci 73, 123
Murat Sevmiş 102
Murtaza Kaan Özdemir 43
Mustafa Ayvazoğlu 29
Mustafa Kaan Gençalp 27
Mustafa Satman 78
Mümin Coşgun 132
Müşerref Beril Dinçer 49, 105

N

Nejdet Bildik 121
Nesibe Emine Aktı 25
Nezih Akkapulu 88
Noyan İlhan 122
Nurkovic Samir 69

O

Oğuz Hançerlioğulları 22, 48, 54
Oğuzhan Çöğürlü 39
Oğuzhan Şimşek 132
Orhan Aslan 17, 18
Osman Nuri Dilek 55
Osman Sıbıç 78
Osman Zekai Öner 120
Ozan Barış Namdaroğlu 33
Ozan Namdaroğlu 62
Ozer Mehmet 103

Ö

Ömer Cennet 88
Ömer Çağlıyan 115
Ömer Faruk Acar 15
Önder Altın 122
Örgün Güneş 55, 112
Özgen Işık 35, 63
Özgül Düzgün 75
Özlem Polat 49, 105

P

Pırılı Özcan 75, 91

R

Ramazan Topcu 17, 18
Recep Güloğlu 68, 96
Recep Pekcici 18
Rifat Kuşabbi 31

S

Sahib Alizada 26
Saliha Hazal Altınok 43
Salih Kepez 72
Salih Pekmezci 97, 99
Salih Süer 88
Salih Tosun 46, 47, 90, 93
Salih Tuncal 18, 31, 43
S. Altuğ Kesikli 80
Saygın Altınar 18, 31, 43
Sefa Ergün 97, 99
Selçuk Kaya 122
Selen Öztürk 51, 52, 62
Selim Doğan 82
Selman Cihangir 46, 47
Sema Arslankurt 66
Semih Hot 29, 60
Sena Bayraktar 96
Seracettin Eğin 29, 60, 141
Serdar Gokay Terzioğlu 103
Serdar Gökay Terzioğlu 45
Serhan Yılmaz 78
Serkan Sarı 126
Server Sezgin Uludağ 91, 99
Seyit Ali Volkan Polatkan 63
Seyit Murat Aydın 18, 43
Seyrek Sinan 26
Sezer Sel 104
Sezgin Zeren 113
Süleyman Günay 55
Süleyman Mert Kılıç 32

Ş

Şafak Coşkun 42
Şebnem Çimen 48
Şener Şimşek 87
Şevket Cumhuriyet Yeğen 15
Şevki Furkan Demirer 74

T

Tarık Emre Yılmaz 37, 74, 111, 121, 122
Tarık Recep Kantarcı 23, 64, 84, 128, 145
Tevfik Tolga Şahin 28
Timuçin Erol 88
Tuncay Yılmazlar 35, 63
Turan Can Yıldız 110

U

Ufuk Oğuz İdiz 44
Uğur Doğan 120
Uğur Duman 38, 50
Ulaş Aday 101
Ulaş Karabay 38
Umut Tüysüz 36



V

Veysel Barış Turhan 79
Veysel Barış Turhan 72
Volkan Çalık 122

Y

Yalın İşcan 23
Yasemin Dönmez 112
Yasin Hatipoğlu 80
Yasin Kara 78
Yasin Tosun 111
Yasir Keçelioğlu 45
Yaşar Çağlar Bekki 115
Yaşar Mert Aydemir 59, 110, 116, 118, 120
Yılmaz Ünal 31
Yiğit İskurt 128
Yunus Emre Altuntaş 121
Yunus Uzman 110
Yusuf Adnan Güçlü 52
Yusuf Bilgin 78
Yusuf Dumlupınar 23
Yücel Yüksel 127

Z

Zehranur Şenel 40
Zehra Şekho 102
Zeynep Bilge Yavuz 141



Ulusal Travma ve Acil Cerrahi Derneđi

14 ULUSAL TRAVMA VE ACIL CERRAHI KONGRESİ

Titanic Mardan Palace
ANTALYA

15-19
Kasım
2023

KONGRE BİLDİRİ KİTABI



www.travma2023.org