

# Karınıçi basınç artışına yol açabilen hastalıkların tedavisi intravezikal basınç ölçümü kontrolü altında daha güvenle yapılabilir mi?\*

Dr. Emre Divarçı,<sup>1</sup> Dr. Orkan Ergün,<sup>1</sup> Dr. Bülent Karapınar,<sup>2</sup> Dr. Mehmet Yalaz,<sup>3</sup> Dr. Ahmet Çelik<sup>1</sup>

## ÖZET

**AMAÇ:** Karınıçi basınç artışına bağlı ilerleyici organ yetersizliği gelişebilmektedir. Travma, adheziv ileus, karın ön duvarı defektleri ve septik şokta sıvı resüsitasyonu çocukluk çağında karınıçi basınç artışına neden olabilen hastalıklardan bazılarıdır. Bu hastalıkların tedavisi karınıçi (intraabdominal) basınç (İAB) ölçümü kontrolü altında daha güvenle yapılabilir mi?

**GEREÇ VE YÖNTEM:** Aralık 2009 - Ekim 2010 tarihleri arasında ileriye yönelik bir çalışma uygulandı. İAB saptanmasında intravezikal basınç (İVB) ölçümü kullanıldı. Tedavi stratejilerinin belirlenmesinde karınıçi hipertansiyon (İAB >12 mmHg) ve abdominal kompartman sendromu (İAB >15 mmHg + yeni gelişen organ disfonksiyonu) eşik değerler olarak kullanıldı.

**BULGULAR:** Abdominal travma (n=14), karın ön duvarı defektleri (n=8), septik şokta sıvı resüsitasyonu (n=7) ve adheziv ileuslu (n=6) 35 hasta çalışmaya alındı. Travmalı hastaların %14'ünde AKS saptandı ve cerrahi gerekti. İAH/AKS karın ön duvarı defektli hastaların %38'inde defektin kapatılması sonrasında saptandı ve kapatma stratejileri değiştirildi. Septik şokta sıvı resüsitasyonu sırasında hastaların %43'ünde İAH gözlemlendi ve dekompresif girişimler uygulandı. İAH/AKS saptanan adheziv ileuslu üç hastada (%50) cerrahi girişim kararında basınç yüksekliklerinin katkısı oldu.

**SONUÇ:** İntravezikal basınç ölçümü, izlem ve tedavileri sırasında İAB artışına yol açabilen hastalıkların tedavilerinin yönlendirilmesi ve girişim gerekliliğinin karar verilmesinde önemli katkılar sağlayabilmektedir. Riskli hastalık gruplarında İVB ölçümü, kolay ve güvenle uygulanabilecek yardımcı bir yöntemdir.

**Anahtar sözcükler:** Abdominal kompartman sendromu; çocuk; ileus; intraabdominal basınç; karınıçi hipertansiyon; intravezikal basınç ölçümü; karın ön duvarı defektleri; septik şokta sıvı resüsitasyonu; travma.

## GİRİŞ

Karınıçi basınç artışı çeşitli mekanizmalarla ilerleyici organ işlev bozukluğu yaratabilen klinik bir durumdur. Artmış karınıçi (intraabdominal) basınç (İAB) majör damarlara baskıya bağlı kardiyak debiyi düşürmekte, diyafragmanın yükselmesine

neden olarak pulmoner oksijenizasyonu bozmakta ve dolaşım bozukluğu sonucunda renal yetersizliğe neden olabilmektedir (Şekil 1). Sonuçta gelişen çoklu organ yetersizliği tablosu, çocuklarda yüksek oranda mortaliteye yol açabilen abdominal kompartman sendromu (AKS) olarak adlandırılmaktadır (%50-60).<sup>[1-3]</sup>

İntravezikal basınç (İVB) ölçümü, İAB'nin saptanmasında klinik kullanımı kolay ve güvenilir bir yöntem olması nedeniyle öncelikle tercih edilmektedir.<sup>[4]</sup> Çocuklarda çeşitli klinik durumların izlem ve tedavileri sırasında İAB artışı gelişebilmektedir. Abdominal travma, karın ön duvarı defektleri, adheziv bağırsak tıkanıklığı ve septik şokta sıvı resüsitasyonu çocukluk çağında karınıçi basınç artışına neden olabilen yüksek riskli hastalıklardan bazılarıdır. İzlem ve tedavileri sırasında gelişebilen İAB artışı çoklu organ yetersizliğine yol açabilmektedir. Bu hastalıkların tedavisi İVB ölçümü kontrolü altında daha etkin ve güvenilir bir şekilde yapılabilir mi?

Sorumlu yazar: Dr. Ahmet Çelik,

Ege Üniversitesi Tıp Fakültesi Hastanesi, Çocuk Cerrahisi Kliniği,  
Bornova, 35100 İzmir

Tel: +90 444 1 343 E-posta: ahmet.celik@ege.edu.tr

\*29. Ulusal Çocuk Cerrahisi Kongresi'nde sunulmuştur  
(16-19 Mayıs 2011, İstanbul).



Ulus Travma Acil Cerr Derg  
2013;19(6):559-563  
doi: 10.5505/tjtes.2013.35478  
Telif hakkı 2013 TJTES

## GEREÇ VE YÖNTEM

Kliniğimiz çocuk ve yenidoğan yoğun bakım ünitelerinde Aralık 2009 - Ekim 2010 tarihleri arasında karın travması, adheziv bağırsak tıkanıklığı, septik şokta sıvı resüsitasyonu ve karın ön duvarı defekti nedeniyle tedavi edilen hastalar ileriye yönelik olarak çalışmaya alındı. Hastanemiz etik kurulundan onay alındı. Karınıçi basınç saptanması için klinik kullanımı kolay ve güvenilir bir yöntem olarak kabul edilen İVB ölçümü kullanıldı.

### İntravezikal Basınç Ölçüm Tekniği

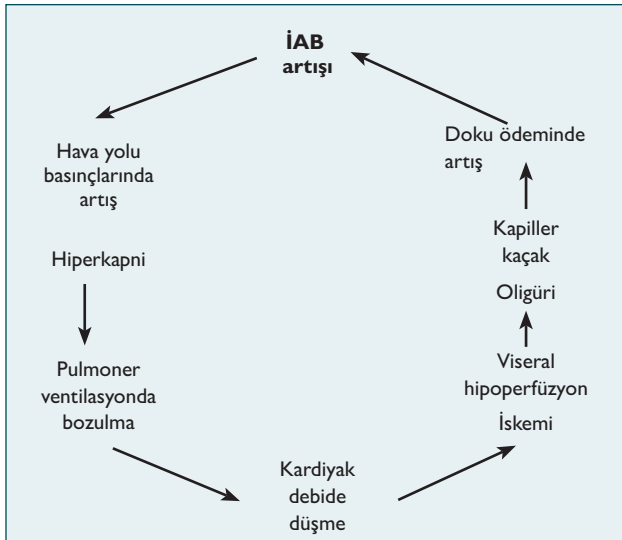
İdrar sondası kleplendikten sonra, sonda girişim yerinden enjektör ile mesaneye 1 cc/kg (maksimum 20 cc) serum fizyolojik (SF) enjekte edilir. Sonrasında enjektör çıkarılıp içerisinden SF geçirilmiş düz serum seti iğnesiyle sondaya bağlanır. Enjeksiyon sonrası 30-60 sn beklendikten sonra düz serum seti plastik serum torbasına yakın bir noktadan kesilip içindeki SF'nin yerçekimi ile aşağı inmesi beklenir. Cetvelin alt ucu symphysis pubis seviyesinde tutularak sıvı sütunun son yüksekliği cm olarak ölçülüp mmHg'ya çevrilerek kaydedilir (1 mmHg=1,36 cm H<sub>2</sub>O).

Çalışma grupları travma, karın ön duvarı defektleri, adheziv bağırsak tıkanıklığı ve septik şokta sıvı resüsitasyonu olarak belirlendi. Yüksek riskli hastalıkların yoğun bakım ünitelerindeki izlemleri sırasında düzenli İVB ölçümü yapıldı.

Tedavi stratejileri belirlenirken karınıçi (intraabdominal) hipertansiyon (İAH) ve AKS eşik değerler olarak kabul edildi. Bu hastaların tedavileri İAH ve AKS'nin etkin şekilde tedavi edilmesi için yeniden düzenlendi.

### İntraabdominal Hipertansiyon Tanısı

İntraabdominal hipertansiyon, AKS gelişmeden önceki klinik



Şekil 1. İntraabdominal basınç artışının yarattığı patofizyolojik döngü.

evredir. İAH, İAB'nin birden çok ölçümde 12 mmHg'nın üzerinde saptanması olarak tanımlanmaktadır.<sup>[4]</sup>

### Abdominal Kompartment Sendromu Tanısı

Ölçüm sırasında intraabdominal basınç 15 mmHg'nın üzerinde saptanmasına ek olarak aşağıdaki organ işlev bozukluğu ölçütlerinden bir veya daha fazlasının geliştiği hastalar AKS olarak kabul edildi:

- Hacim genişleticilere veya diüretiklere refrakter oligüri (<1 ml/kg/saat) veya anüri.
- Hemodinamik instabilite veya volüm genişleticilere refrakter hipotansiyon.
- PCO<sub>2</sub> artımı ve daha fazla FiO<sub>2</sub> ve yüksek ventilasyon basıncı gereksinimi, normal solunumdaki hastada mekanik ventilatör gereksinimi gelişmesi.
- ≥6 mmol baz defisiti ile giden metabolik asidoz.

Metot olarak yüksek riskli hastalıkların tedavileri İVB ölçümlerine göre yapılması planlandı. Karın travmalı hastaların izlemleri İVB ölçümleri kontrolü altında yapılmaya çalışıldı. İAH/AKS gelişimi durumunda ek girişim yapılması amaçlandı. Karın ön duvarı defektleri İVB monitorizasyonu altında kapatıldı. Yüksek İAB saptanması durumunda primer kapatmadan vazgeçilerek tedavi stratejisinin değiştirilmesi planlandı. Adheziv bağırsak tıkanıklığı olan hastaların izleminde ameliyat kararının verilmesinde yüksek İVB basınçlarının kullanılması amaçlandı. Septik şokta sıvı resüsitasyonunda ise aşırı IV sıvı verilmesinden kaçınmak için düzenli İVB ölçümü yapılması ve gerekirse karın içindeki serbest sıvının boşaltılması hedeflendi.

## BULGULAR

Abdominal travma (n=14), karın ön duvarı defekti (n=8), septik şokta sıvı resüsitasyonu (n=7) ve adheziv bağırsak tıkanıklığı (n=6) tanılarıyla çalışmaya alınan toplam 35 hastanın tedavisi İVB ölçümü kontrolü altında yapıldı. Hastalarda İAH/AKS gelişimine göre tercih edilen tedavi stratejileri ve sonuçları Tablo 1'de ayrıntılı olarak belirtildi.

Abdominal travma nedeniyle izlenen 14 hastanın üçünde İAH veya AKS gelişti (%21). Travma nedeniyle izlenen hastalarda ameliyat kararı verilmesinde AKS ve hemodinamik instabilite majör endikasyonlar olarak kabul edildi. On dört hastanın ikisinde AKS ve hemodinamik instabilite nedeniyle cerrahi tedavi uygulanması gerekti. Ameliyatsız izlenen hastaların ortalama en yüksek İAB değeri 7±3 mmHg iken, ameliyat edilen her iki hastada 22 mmHg olarak saptandı (Tablo 1). AKS tanısı, İAB'nin 15 mmHg'dan yüksek olmasına ek olarak anüri ve yüksek ventilasyon basınçları gereksinimi ile konuldu. Ameliyat sırasında dalakta arter, ven yaralanması izlenmedi. Dalak rüptürü saptananlara splenektomi yapıldı. Karınıçi kanama boşaltıldı, kan boşaltıldıktan sonra AKS düzeldi ve mortalite gelişmedi. AKS'li iki hastada da ameliyat sonrası İAB değeri 22

**Tablo 1.** Yüksek riskli hastalıklarda İAH/AKS gelişimine göre tercih edilen tedavi stratejileri ve tedavi sonrası İAB değerlerindeki değişim

Tanı	Hasta sayısı (n)	Tedavi stratejisi	Tedavi öncesi İAB (mmHg)	Tedavi sonrası İAB (mmHg)
Travma (n=14)				
İAH/AKS (-)	11	İzlem	6.5±2.5	6.2±2.3
İAH (+)	1	Sıvı kısıtlaması	13	9
AKS (+)	2	Dekompresif laparotomi ile splenektomi	22	9
Karın ön duvarı defektleri (n=8)				
İAH/ AKS (-)	5	Primer kapatma	8.2±3.7	6±2.1
İAH (+)	2	Yama ile evreli onarım	13	7
AKS (+)	1	Dekompresif laparotomi ile bağırsak rezeksiyonu	18	7
Adheziv bağırsak obstrüksiyonu (n=6)				
İAH/AKS (-)	3	İzlem	7	7
İAH (+)	2	Bridektomi	14.2	8.5
AKS (+)	1	Dekompresif laparotomi ile total bağırsak rezeksiyonu	24	7
Septik şokta sıvı resüsitasyonu (n=7)				
İAH/AKS (-)	3	İzlem	8.6±1.1	8.5±1.1
İAH (+)	3	Parasentez/ultrafiltrasyon	14.5±3.2	9.5±4.7

İAH: İntraabdominal hipertansiyon; AKS: Abdominal kompartman sendromu; İAB: İntraabdominal basınç.

mmHg'dan 9 mmHg'ya geriledi. İAH saptanan hastada ise IV sıvı tedavisi düzenlenerek aşırı sıvı resüsitasyonundan kaçınılmaya çalışıldı. İzleminde AKS'ye gidilmeden, İAH tablosu düzeldi.

Karın ön duvarı defektleri İVB ölçümleri kontrolü altında kapatıldı. Ameliyat sonrası sekiz saat aralıklarla İVB ölçümü yapıldı. Sekiz hastanın üçünde defektin kapatılması sonrasında İAH veya AKS gelişti (%38). İAH/AKS saptanmayan hastaların maksimum İAB değeri 8.2±3.7 mmHg olarak saptandı. İAH gelişen iki hastanın ameliyat öncesi düşük olan İAB değerleri kapatma sonrası 14 ve 13 mmHg'ya yükseldi. Bu iki hastada primer kapatmadan vazgeçilip yama ile evreli onarım yöntemine geçildi. İAB değerleri yama uygulaması sonrası 8 ve 7 mmHg'ya kadar geriledi. Yama günler içinde aralıklı olarak dikilerek daraltıldı ve defekt güvenli olarak kapatılabildi. Primer kapatma sonrası AKS gelişen hastada ise 18 mmHg'ya yükselen İAB değeri dekompresif laparotomi sonrası 5 mmHg'ya kadar geriledi. Dekompresif laparotomi sırasında yaklaşık 30 cm nekroze bağırsak segmenti rezeksiyonu yapılması gerekti. Rezeksiyon sonrası karın rahat olarak kapatılabildiği için yama konulmasına gerek görülmedi. Dekompresif işlem sonrası AKS düzeldi, mortalite gözlenmedi. Karın ön duvarı defektli tüm hastalarda defekt onarılarak etkin tedavi elde edildi.

Septik şokta sıvı resüsitasyonu uygulanan yedi hastanın üçünde yüksek miktarda intravenöz sıvı verilmesine bağlı üçüncü boşlukta sıvı toplanmasına bağlı İAH gelişti (%43). İAH gelişen hastaların maksimum İAB değeri 14.5±3.2 mmHg iken gelişmeyen hastalarda 8.6±1.1 mmHg olarak saptandı. Dekompresif girişim olarak iki hastada parasentez, bir hastada ise ultrafiltrasyon uygulanarak serbest sıvı karın içinden uzaklaştırıldı. İAB değeri dekompresif işlem sonrası 14.5 mmHg'dan 9.5 mmHg'ya geriledi. Tüm hastalarda İAH evresinde müdahale edilerek AKS'ye gidilme önlemleri.

Adheziv bağırsak tıkanıklığı tanısıyla kliniğimize yatırılan altı hastanın üçünün izleminde İAH/AKS gelişti (%50). İAH/AKS gelişen hastaların maksimum İAB değeri 17.5±5.9 mmHg iken gelişmeyen hastalarda 8.1±2.4 mmHg saptandı. İAH/AKS saptanan hastalarda cerrahi tedavi uygulanması gerekti. İAH/AKS saptanmayan hastaların ise izlem sonrasında bağırsak tıkanıklığı tablosu düzeldi. Yalnızca İAH/AKS gelişen hastalarda ameliyat gerekli oldu. Ameliyat sonrası maksimum İAB değeri 17.5±5.9 mmHg'dan 8±1.7 mmHg'ya geriledi. Cerrahi tedavi olarak İAH'li iki hastada bridektomi yeterli olurken, AKS gelişen hastada total intestinal ve kolonik rezeksiyon yapılması gerekti. AKS nedeni olarak, brid basısına bağlı gelişen tam tıkanıklığın geç fark edilmesi ve sonucunda enteral beslenmenin devam edilerek intestinal distansiyonun belirgin artması düşü-

nüldü. Ani ve aşırı artan İAB intestinal dolaşımı bozarak total bağırsak nekrozuna yol açtığı belirlendi. AKS'li hastada ameliyat sonrası kısa bağırsak sendromu gelişti ve uzun dönemde kolestaz ve sepsise bağlı olarak kaybedildi (Tablo 1). İAH'li hastalarda ise tıkanıklık tablosu düzeldi, mortalite izlenmedi.

## TARTIŞMA

Artmış İAB'nin zararlı etkileri ilk olarak 1800'lü yıllarda tanımlanmıştır. İAB artışı sonucu ortaya çıkan İAH ve AKS'de kardiyak, renal, pulmoner, hepatik ve gastrointestinal sistem gibi çeşitli sistemlerde son organ işlev bozuklukları görülmektedir.<sup>[5-8]</sup> Çocuklarda AKS'ye bağlı yüksek oranda mortalite gelişmektedir (% 50-60).<sup>[1-3]</sup>

İntraabdominal basıncı artışı diyafragmayı yükseltmekte, bu da intratorasik ve plevral basınçları artırarak akciğer ve göğüs duvarı kompliyansında ilerleyici bir azalmaya yol açmaktadır.<sup>[9-11]</sup> Artmış intratorasik basınç ve akciğer basısına bağlı gelişen hipoksik pulmoner vazokonstriksiyon pulmoner hipertansiyona neden olmaktadır. İnför vena kava ve portal vena direkt basıya bağlı kardiyak venöz dönüş azalmaktadır. Artmış intratorasik basınç kalbe bası oluşturmakta ve kardiyak debiyi düşürmektedir. Kardiyak debide düşme ve direkt renal basıya bağlı renal disfonksiyon gelişmektedir.<sup>[12]</sup> Artmış İAB splanknik ve hepatik dolaşımında hipoperfüzyona yol açmaktadır. İAB artışında hemodinamik belirtilerin ortaya çıkmasından çok önce viseral dolaşımın bozulduğu gösterilmiştir.<sup>[13-15]</sup>

Çocuk cerrahisinde artmış İAB'nin zararlı etkileri ilk olarak Gross tarafından karın ön duvarı defektli hastaların tedavisinde bildirilmiş ve evreli onarım önerilmiştir.<sup>[16]</sup> Sonrasında İAB kontrolü altında primer kapatma yıllar içinde daha sıklıkla kullanılmaya başlanmıştır. Chin ve arkadaşları<sup>[17]</sup> İVB 20 mmHg'nin üzerinde olan karın ön duvarı defektli hastalarda asit kaçağı, ventral herni oluşumu, ödem ve oligürinin daha sık olduğunu rapor etmiştir. Rizzo ve arkadaşları<sup>[18]</sup> karın ön duvarı defektli hastalarda primer kapatmanın İVB ölçümü eşliğinde yapılması durumunda hastanede kalış süresinin kıaldığını ve maliyetin düştüğünü belirtmişlerdir. Artmış İAB'nin primer kapatma sonrası nekrotizan enterokolit gelişiminde etkili olduğu da bildirilmiştir.<sup>[19,20]</sup>

Bizim çalışmamızda da karın ön duvarı defektlerinin tedavisi İVB ölçümü kontrolü altında düzenlenmiştir. Primer kapatma sonrasında İAB artışına bağlı İAH veya AKS gelişen hastaların tedavi stratejisi yeniden düzenlenmelidir. Bu klinik durumların düzelmesi için primer kapatmadan vazgeçilip yama ile evreli onarıma geçilmelidir. AKS'ye bağlı intestinal nekroz gelişen hastalarda ise dekompresif laparotomi ve gerekirse bağırsak rezeksiyonu yapılmalıdır. Aralıklı İVB ölçümleri altında defektin kapatılması, İAH ve AKS'ye bağlı morbidite ve mortalite oranlarında belirgin düşme sağlayacaktır.

Travma sonrası karınıçı kanamaya bağlı İAB artışı gelişebilmektedir. Çocuklarda batın travmasına bağlı solid organ yaralanması gelişen hastaların çoğunluğunun tedavisinde ameliyatsız

izlem yeterli olmaktadır. Çalışmamızda travmalı 14 hastanın ikisinde AKS, birinde İAH gelişmiştir (%21). İAH'li hastanın izleminde İAB değerleri gerilemiştir. AKS gelişen hastaların ise beraberinde hemodinamik instabilite olması nedeniyle ameliyata alınması gerekmiştir. Travmalı hastaların izlemi sırasında aralıklı İVB ölçümü yapılarak İAB takip edilmelidir. Karınıçı kanaması devam eden hastalarda İAB'de artış saptanmaktadır. Bu sayede kanaması devam eden hastalarda hemodinamide belirgin bozukluk gelişmeden daha erken müdahale edilebilecektir. Karın travması sonrası ameliyatsız izlem veya cerrahi tedavi kararının verilmesinde aralıklı İVB ölçümü ile İAB araştırılması güvenle uygulanabilecek etkili bir yöntemdir.

Karınıçı basınç artışına neden olabilecek yüksek riskli hastalıklardan bir diğeri septik şokta sıvı resüsitasyonu uygulanan hastalardır. Çocuk yoğun bakım hastalarında sepsis, travma, yanık gibi hastalıkların tedavisinde yüksek miktarda intravenöz sıvı verilebilmektedir. Aşırı resüsitasyon sonrasında üçüncü boşluğa sıvı kaçışına bağlı İAH gelişmektedir.<sup>[21,22]</sup> Çalışmamızda septik şokta sıvı resüsitasyonu uygulanan toplam yedi hastanın üçünde İAH gelişmiştir (%43). Hastaların ikisinde parasentez birinde ultrafiltrasyon uygulanarak serbest sıvı karınıçı kompartmandan uzaklaştırılmıştır. Sonrasında tüm hastaların İAB değerlerinde anlamlı düşme ve vital fonksiyonlarında işlem öncesine göre belirgin düzelmeye izlenmiştir. Tüm hastalarda İAH düzeltilerek AKS'ye gidiz önlenmiştir. Şokta sıvı resüsitasyonu uygulanan hastalarda düzenli ve sık İVB ölçümü, İAH evresinde müdahale edilerek AKS'ye ilerlemenin önlenmesini sağlamaktadır. Çocuklarda da erişkinlerde belirtildiği gibi, septik şokta sıvı resüsitasyonu sırasında sık ve düzenli İVB ölçümleri yapılmalıdır.

Adheziv bağırsak tıkanıklığı ile başvuran her hastada ameliyat gerekli olmamaktadır. Bazı hastaların izlemleri sırasında obstrüksiyon tablosu düzelebilmektedir. Ameliyat kararı ne kadar izlem sonrasında, hangi hastalarda verilmelidir? Adheziv ileusa bağlı abdominal distansiyon ve İAB artışı gelişmektedir. Çalışmamızda adheziv ileuslu altı hastanın üçünde İAH veya AKS saptanmıştır. AKS gelişen hastada dekompresif laparotomi amaçlı acil ameliyat uygulanmıştır. İAH'li hastalarda ise beraberinde NG sondadan devam eden safralı drenaj ve batın distansiyonu olması nedeniyle ameliyat gerekli görülmüştür. İAH/AKS gelişmeyen hastaların izlemleri sonrası tıkanıklık tablosu düzelmiştir. Adheziv bağırsak tıkanıklığı olan hastaların klinik izlemi sırasında aralıklı İVB ölçümü yapılarak İAH veya AKS araştırılmalıdır. Ameliyat kararı ve zamanlaması İVB ölçümü kontrolü altında daha güvenle yapılabilmektedir. Tıkanıklığın düzelişip düzelmeyeceği konusunda İVB ölçümleri ölçülebilir bir parametre olarak kullanılabilir.

## Sonuç

İntravezikal basınç ölçümü batın travması, adheziv bağırsak tıkanıklığı, septik şokta sıvı resüsitasyonu ve karın ön duvarı defektleri gibi izlem ve tedavileri sırasında karınıçı basınç artışına yol açabilen hastalıkların tedavilerinin yönlendirilmesi ve girişim gerekliliğinin karar verilmesinde önemli katkılar

sağlayabilmektedir. Yüksek riskli hastalıklarda düzenli ve sık İVB ölçümü yapılarak erken dönemde İAB artışı saptanmaya çalışılmalı ve gerekirse kompresif işlemler uygulanmalıdır.

**Çıkar örtüşmesi:** Çıkar örtüşmesi bulunmadığı belirtilmiştir.

## KAYNAKLAR

1. Beck R, Halberthal M, Zonis Z, Shoshani G, Hayari L, Bar-Joseph G. Abdominal compartment syndrome in children. *Pediatr Crit Care Med* 2001;2:51-6. [CrossRef]
2. Ejike JC, Humbert S, Bahjri K, Mathur M. Outcomes of children with abdominal compartment syndrome. *Acta Clin Belg Suppl* 2007;1:141-8.
3. Pearson EG, Rollins MD, Vogler SA, Mills MK, Lehman EL, Jacques E, et al. Decompressive laparotomy for abdominal compartment syndrome in children: before it is too late. *J Pediatr Surg* 2010;45:1324-9. [CrossRef]
4. Malbrain ML, Cheatham ML, Kirkpatrick A, Sugrue M, Parr M, De Waele J, et al. Results from the International Conference of Experts on Intra-abdominal Hypertension and Abdominal Compartment Syndrome. I. Definitions. *Intensive Care Med* 2006;32:1722-32. [CrossRef]
5. Saggi BH, Sugerman HJ, Ivatury RR, Bloomfield GL. Abdominal compartment syndrome. *J Trauma* 1998;45:597-609. [CrossRef]
6. Eddy V, Nunn C, Morris JA Jr. Abdominal compartment syndrome. The Nashville experience. *Surg Clin North Am* 1997;77:801-12. [CrossRef]
7. Fahy BG, Barnas GM, Flowers JL, Nagle SE, Njoku MJ. The effects of increased abdominal pressure on lung and chest wall mechanics during laparoscopic surgery. *Anesth Analg* 1995;81:744-50. [CrossRef]
8. Fietsam R Jr, Villalba M, Glover JL, Clark K. Intra-abdominal compartment syndrome as a complication of ruptured abdominal aortic aneurysm repair. *Am Surg* 1989;55:396-402.
9. Bongard F, Pianim N, Dubecz S, Klein SR. Adverse consequences of increased intra-abdominal pressure on bowel tissue oxygen. *J Trauma* 1995;39:519-25. [CrossRef]
10. Puri GD, Singh H. Ventilatory effects of laparoscopy under general anaesthesia. *Br J Anaesth* 1992;68:211-3. [CrossRef]
11. Johansson G, Andersen M, Juhl B. The effect of general anaesthesia on the haemodynamic events during laparoscopy with CO<sub>2</sub>-insufflation. *Acta Anaesthesiol Scand* 1989;33:132-6. [CrossRef]
12. Dory JM, Saggi BH, Blocher CR, Fakhry I, Gehr T, Sica D, et al. Effects of increased renal parenchymal pressure on renal function. *J Trauma* 2000;48:874-7. [CrossRef]
13. Diebel LN, Wilson RE, Dulchavsky SA, Saxe J. Effect of increased intra-abdominal pressure on hepatic arterial, portal venous, and hepatic micro-circulatory blood flow. *J Trauma* 1992;33:279-83. [CrossRef]
14. Schwarte LA, Scheeren TW, Lorenz C, De Bruyne F, Fournell A. Moderate increase in intraabdominal pressure attenuates gastric mucosal oxygen saturation in patients undergoing laparoscopy. *Anesthesiology* 2004;100:1081-7. [CrossRef]
15. Kologlu M, Sayek I, Kologlu LB, Onat D. Effect of persistently elevated intraabdominal pressure on healing of colonic anastomoses. *Am J Surg* 1999;178:293-7. [CrossRef]
16. Gross RE. A new method for surgical treatment of large omphaloceles. *Surgery* 1948;24:277-92.
17. Chin T, Wei C. Prediction of outcome in omphalocele and gastroschisis by intraoperative measurement of intravesical pressure. *J Formos Med Assoc* 1994;93:691-3.
18. Rizzo A, Davis PC, Hamm CR, Powell RW. Intraoperative vesical pressure measurements as a guide in the closure of abdominal wall defects. *Am Surg* 1996;62:192-6.
19. Oldham KT, Coran AG, Drongowski RA, Baker PJ, Wesley JR, Polley TZ Jr. The development of necrotizing enterocolitis following repair of gastroschisis: a surprisingly high incidence. *J Pediatr Surg* 1988;23:945-9. [CrossRef]
20. Blane CE, Wesley JR, DiPietro MA, White SJ, Coran AG. Gastrointestinal complications of gastroschisis. *AJR Am J Roentgenol* 1985;144:589-91. [CrossRef]
21. Wilson MD, Dziejwski P. Severe gastrointestinal haemorrhage and ischaemic necrosis of the small bowel in a child with 70% full-thickness burns: a case report. *Burns* 2001;27:763-6. [CrossRef]
22. Morrell BJ, Vinden C, Singh RN, Kornecki A, Fraser DD. Secondary abdominal compartment syndrome in a case of pediatric trauma shock resuscitation. *Pediatr Crit Care Med* 2007;8:67-70. [CrossRef]

## ORIGINAL ARTICLE - ABSTRACT

### Can increased intra-abdominal pressure (IAP) be treated more effectively with intravesical pressure measurement in high-risk patients?

Emre Divarçı, M.D.,<sup>1</sup> Orkan Ergün, M.D.,<sup>1</sup> Bülent Karapınar, M.D.,<sup>2</sup> Mehmet Yalaz, M.D.,<sup>3</sup> Ahmet Çelik, M.D.<sup>1</sup>

<sup>1</sup>Department of Pediatric Surgery, Ege University Faculty of Medicine, Izmir;

<sup>2</sup>Department of Pediatrics, Intensive Care Unit, Ege University Faculty of Medicine, Izmir;

<sup>3</sup>Department of Pediatrics, Division of Neonatology, Ege University Faculty of Medicine, Izmir

**BACKGROUND:** Increased intra-abdominal pressure (IAP) can result in multiorgan failure. Trauma, mechanical bowel obstruction (MBO), abdominal wall defects (AWD) and fluid resuscitation in septic shock are conditions associated with a high risk of increased IAP in children. It may be possible to treat these conditions more effectively using intravesical pressure measurement.

**MEHTOHDS:** This prospective study was performed between December 2009 and October 2010. Intravesical pressure (IVP) measurement was used to determine IAP. The presence of Intra-abdominal hypertension (IAP > 12 mmHg) and abdominal compartment syndrome (IAP > 15 mmHg + new organ dysfunction) was evaluated in all clinical decisions.

**RESULTS:** IVP monitoring was applied in all patients with abdominal trauma (14), AWD (8), fluid resuscitation for septic shock (7), and MBO (6). A diagnosis of ACS was determined in 14% of trauma patients and required surgery. IAH/ACS occurred in 38% of AWD cases, which required closure. IAH occurred in 43% of patients undergoing fluid resuscitation for septic shock, requiring decompressive intervention. IAH/ACS occurred in 50% of MBO patients, all of whom required surgery.

**DISCUSSION:** IVP measurement is a useful method to identify candidates for surgical treatment in cases of trauma and MBO. Similarly, IVP monitoring can facilitate the closure of abdominal wall defects and the application of fluid resuscitation in septic shock.

**Key words:** Abdominal compartment syndrome; children; ileus; intraabdominal pressure; intraabdominal hypertension; Intravesical pressure measurement; abdominal wall defects; fluid resuscitation in septic shock; trauma.

Ulus Travma Acil Cerr Derg 2013;19(5):559-563 doi: 10.5505/tjtes.2013.35478