



# Acil serviste “Genişletilmiş Acil Travma Ultrasonografisi” uygulamalarının klinik karar üzerine etkisi

Impact of the practice of “Extended Focused Assessment with Sonography for Trauma” (e-FAST) on clinical decision in the emergency department

İlhan UZ,<sup>1</sup> Ashlhan YÜRÜKTÜMEN,<sup>2</sup> Bahar BOYDAK,<sup>1</sup> Selen BAYRAKTAROĞLU,<sup>1</sup>  
Enver ÖZÇETE,<sup>1</sup> Özgür ÇEVİRİM,<sup>1</sup> Murat ERSEL,<sup>1</sup> Selahattin KIYAN<sup>1</sup>

## AMAÇ

Çalışmamızda, “Genişletilmiş Acil Travma Ultrasonografisi” (GATUS) uygulamasının, çoklu travma hastasında, karınıci yaralanma, hemotoraks, yanı sıra pnömotoraks saptamada duyarlılığını, ayrıca invaziv işlem gerekliliğiyle ilişkisini göstermeyi amaçladık.

## GEREÇ VE YÖNTEM

Acil servise başvuran, çoklu travmalı hastalar çalışmaya alındı. Hasta hakkında klinik bilgisi olmayan araştırmacı acil hekimi tarafından yatakbaşı GATUS yapıldı. Supin akciğer grafiği bulguları, yapılan invaziv girişimler kaydedildi. Karın ve toraks bilgisayarlı tomografi (BT) (pnömotoraks düzeyine göre skorlama yapıldı) sonuçlarıysa radyoloji uzman düzeyinde değerlendirildi.

## BULGULAR

BT ile karşılaştırıldığında, karınıci yaralanma ve hemotoraks için GATUS duyarlılıkları sırasıyla %54,5 ve %71 idi. GATUS ile tanılanamayan hemotoraks ve karınıci yaralanmalarda herhangi bir invaziv müdahale yapılmadığı görüldü. Toraks BT’sinde pnömotoraks saptanan 33 (%30,8) hastadan GATUS ile 27 (%25,2) hasta pnömotoraks tanısı aldı (duyarlılık %81,8). Yapılan skorlamaya göre GATUS ile “genişliği 1 cm’den az veya uzunluğu midkoronal çizgiyi geçmeyen” pnömotoraksların atlandığı görüldü. Tüp torakostomi uygulanan hastaların tamamında, GATUS pozitifliği.

## SONUÇ

GATUS, invaziv işlem gerektirebilecek pnömotoraksların saptanmasında, yüksek duyarlılık ile kullanılabilir. Hemotoraks ve karınıci yaralanmaların tanınmasındaysa duyarlılığı düşük olmakla beraber invaziv işlem gerekliliğini öngörülmesinde yol gösterebilir.

**Anahtar Sözcükler:** Acil servis; pnömotoraks; çoklu travma; ultrasonografi.

## BACKGROUND

We aimed to show the sensitivity of Extended Focused Assessment with Sonography for Trauma (e-FAST) for detection of pneumothorax, hemothorax and intraabdominal injury. We also investigated the relationship between e-FAST and need for invasive treatment.

## METHODS

This study included patients who experienced multiple trauma. The emergency physician, who had no clinical information about the patient, performed e-FAST. Findings on a supine chest X-ray and invasive interventions were recorded. The results of abdomen and thorax computed tomography (CT) were reviewed (the size of the pneumothorax was scored).

## RESULTS

Compared with CT, the sensitivities of e-FAST for intraabdominal injury and hemothorax were 54.5% and 71%, respectively. The patients with hemothorax and intraabdominal injuries were not identified with e-FAST, didn’t need for invasive intervention. Pneumothorax diagnosis was established in 27 patients with e-FAST (sensitivity 81.8%) from among 33 (30.8%) pneumothorax patients. According to the grading on CT, pneumothoraces less than 1 cm in width and not exceeding the midcoronal line in length were not identified. e-FAST was positive for all patients performed with tube thoracostomy.

## CONCLUSION

e-FAST can be used with high sensitivity for determination of pneumothorax requiring invasive procedure. It has low sensitivity in the diagnosis of intraabdominal injury and hemothorax; however, e-FAST can predict the need for invasive procedures.

**Key Words:** Emergency; pneumothorax; multiple trauma; ultrasonography.

<sup>1</sup>Ege Üniversitesi Tıp Fakültesi, Acil Tıp Anabilim Dalı, İzmir;

<sup>2</sup>Akdeniz Üniversitesi Tıp Fakültesi, Acil Tıp Anabilim Dalı, Antalya.

<sup>1</sup>Department of Emergency Medicine, Ege University Faculty of Medicine, İzmir; <sup>2</sup>Department of Emergency Medicine, Akdeniz University Faculty of Medicine, Antalya, Turkey.

Travma nedeni ile acil servislere başvuran olguların değerlendirilmesinde pek çok tanısıl yöntem kullanılmaktadır. Hastanın stabilitesine göre, bu tanısıl yöntemlerin öncelik sıraları değişmekle birlikte ideal yöntem “yatakbaşı, tekrarlanabilir, noninvaziv ve güvenilir” olarak tanımlanabilir. Çoklu travmalı olgularda, bu ölçütleri sağlayabilen bir tanısıl yöntem olan ultrasonografinin (USG) kullanımı, yaklaşık 35 yıllık bir geçmişe sahip olmasına rağmen, 1990’lı yıllarda FAST, “Focused Abdominal Sonography for Trauma” (Travmada Odaklanmış Abdominal Sonografi) kavramıyla eğitim programlarına ve rehberlere girmiştir.<sup>[1,2]</sup> “Genişletilmiş Acil Travma Ultrasonografisi” (GATUS) olarak adlandırdığımız “Extended-Focussed Assessment with Sonography for Trauma” (e-FAST) ise son dönemde literatürde yer almaya başlamış, hemotoraks, pnömotoraks ve karıniçi parankimal değerlendirmeyi de uygulamaya dahil eden bir kavramdır.<sup>[3,4]</sup> Ülkemizde travmalı hastada, acil hekimlerince yapılan GATUS ile karıniçi sıvının tanınmasına ilişkin kısıtlı sayıda çalışma mevcuttur.<sup>[5,6]</sup>

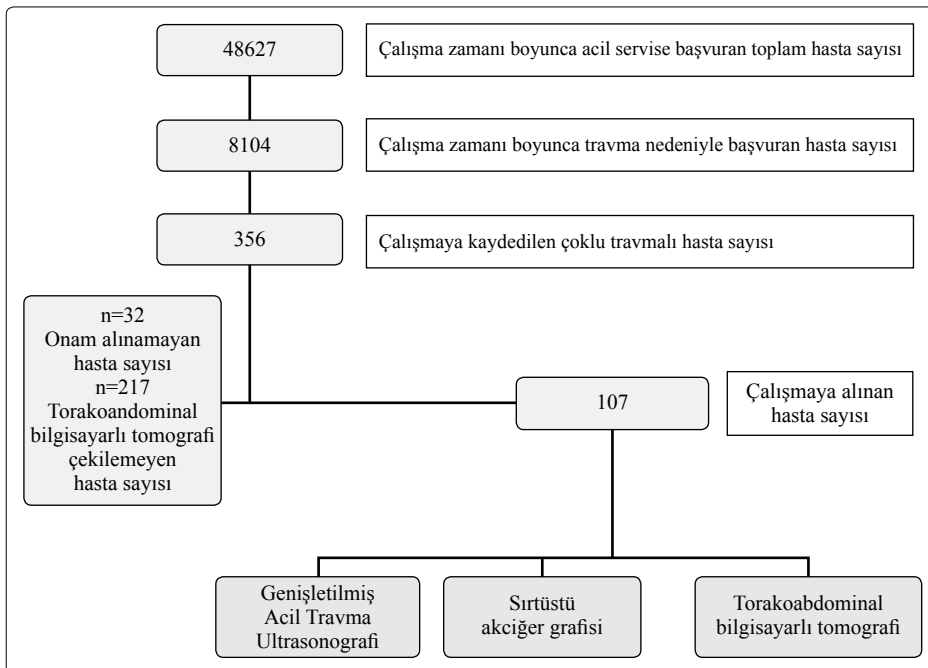
Çoklu travmalı hasta grubunda sıklıkla karşılaşılabilen bir diğer patoloji olan pnömotoraks, tanı ve tedavinin gecikmesi halinde, hayati tehlike yaratabilecek bir durumdur. Başlangıçta, olası spinal yaralanma şüphesi ve immobilizasyon gereksinimi nedeni ile bu grup hastalarda, akciğer değerlendirmesi için öncelikli olarak, sırtüstü pozisyonda anteroposterior (AP) akciğer grafisi çekilmektedir. Ancak, sırtüstü akciğer grafisinin (SAG), pnömotoraks saptamada duyarlılığının düşük olduğu bilinmektedir.<sup>[7-10]</sup> Bilgisayarlı tomografi (BT), karıniçi yaralanma ve pnömotoraks

saptanmasında, altın standart olmakla birlikte, son yıllarda yapılan çalışmalarla, acil servis hastalarında pnömotoraks değerlendirmesinde, USG’nin duyarlılığının yüksek olduğu bilinmektedir.<sup>[7-11]</sup> Küçük boyutlu olanları, konservatif olarak tedavi edilebilse de, bir çoklu travma hastasında operasyon esnasında veya sonrasında, uygulanacak pozitif basınçlı ventilasyon, pnömotoraksın, tüp torakostomi (TT) gereksinimi yaratabilecek boyutlara veya tansiyon pnömotoraksa dönüşmesine sebep olabilir. Bu yüzden hangi boyutta olursa olsun pnömotoraks varlığının bilinmesi önemlidir. Yapılan çalışmalarda, GATUS’un travma hastasında, hangi düzeydeki pnömotoraksı saptayabildiği ve bunun invaziv işlem gereksinimi ile ilişkisi ortaya koyulmamıştır.

Çalışmamızda, acil hekimi tarafından yapılan GATUS’un, hemotoraks ve karıniçi yaralanmanın yanı sıra pnömotoraks saptanmasındaki duyarlılığını, seçiciliğini ve GATUS’da saptanan pnömotoraks boyutu ile invaziv işlem gereksinimi arasındaki ilişkiyi ortaya koymayı amaçladık.

## GEREÇ VE YÖNTEM

Çalışma, etik kurul onayı alınmasının ardından, bir üniversite acil servisinde, ileriye dönük olarak gerçekleştirildi. Acil servise, çoklu travma ile gelen 18 yaş üzeri tüm hastalar çalışmaya alındı. Çalışmaya katılım onamı alınamayan veya herhangi bir nedenle (teknik sorunlar, hastanın anstabil olması, endikasyon koyulmaması vb) BT çekilemeyen olgular dışlandı (Şekil 1). Tüm olgulara yatakbaşı, GATUS öncesi veya sonrası, başvurudan sonraki ilk saat içinde, SAG portabl



Şekil 1. Çalışmanın akış şeması.

cihazla (Siemens; Mobilett XP Hybrid) çekildi. Yatakbaşı radyolojik ve USG değerlendirilmeler, iki yıl üzerinde deneyime sahip, hasta hakkında klinik ve ek radyolojik bilgisi olmayan, araştırmacı acil tıp araştırma görevlisi veya acil tıp uzmanı tarafından yapıldı. Değerlendirme, Sonosite Micromax marka, bir adet 5-10 Mhz compound görüntüleme yapabilen lineer transduser, bir adet 2-5 Mhz arasında compound görüntüleme yapabilen konveks transduser içeren 'Renkli Doppler Ultrasonografi Cihazı' ile gerçekleştirildi. Değerlendirmede, karınıçi yaralanma ve hemotoraks için standart GATUS; dört alan (hepatorenal-pleural, splenorenal-pleural, subksifoid ve rektovesikal (veya douglas) taraması yanı sıra pnömotoraks için her bir hemitoraks dört ayrı alandan (4. veya 5. interkostal aralık ile anterior aksiler hattın kesişimi ile oluşan iki anterior, iki lateral bölgeden) sırtüstü pozisyonda tarandı. Transtoraksik "real-time" görüntülemeye plevral kaymanın ve kuyruklu yıldız artefaktının (B-Lines) kaybı; "time-motion mod" görüntülemeye "stratosfer görüntüsü"nü (Şekil 2) olması durumunda pnömotoraks varlığına karar verildi. İlk stabilizasyon ve USG değerlendirme ardından hastaların toraks ve karın BT (16 kesit, 2 mm kesit kalınlığı, Aquilion-16, Toshiba, Japan) incelemeleri yapıldı. BT değerlendirmeleri, hastanın kliniği ve USG bulgularından habersiz bir radyoloji uzmanı tarafından bağımsız olarak gerçekleştirildi. Altın standart toraks BT'de pnömotoraks yüzdesini matematiksel olarak hesaplamak yerine, oranını derecelendirmek için Wolfman ve arkadaşlarının pnömotoraks sınıflaması referans alınarak oluşturulan derecelendirme Şekil 3 ve Tablo 1'de yer almaktadır.<sup>[12]</sup> Son olarak yapılan invaziv girişimler ve hastanın akibeti kaydedildi.

Analiz, "SPSS (Statistical Package for the Social Sciences) for Windows 14,0" istatistik programı ile yapıldı. Kategorik değişken analizinde ki-kare ve Fisher kesin testi kullanıldı. Güven aralığı (GA) %95 alındı ve p<0,05 olan istatistiksel farklılıklar anlamlı olarak kabul edildi.

**Tablo 1.** Toraks bilgisayarlı tomografide pnömotoraks derecelendirmesi

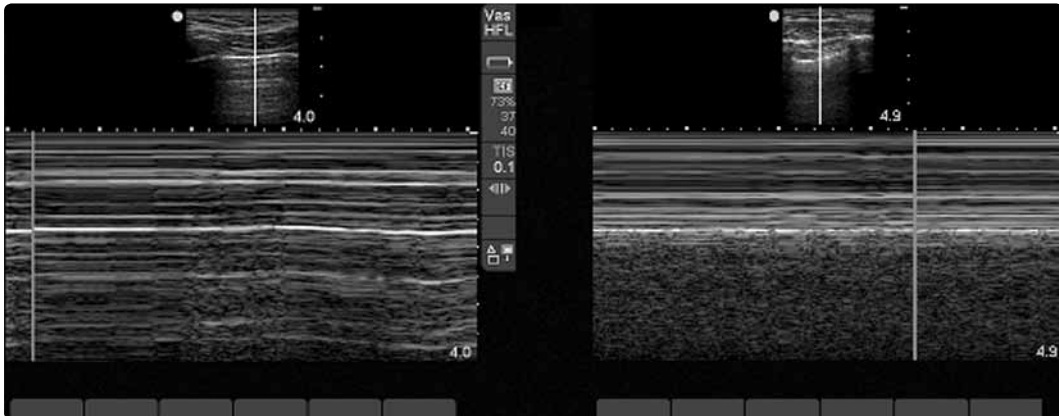
0	Pnömotoraks yok
1	Genişlik 0,5-1 cm, 4 kesitten az
2	Genişlik >1 cm, uzunluğu kalp seviyesinde midkoronal çizgiye uzanan, ≥4 kesit
3	Uzunluğu midkoronal çizgiyi geçecek seviyede
4	Şift veya total pnömotoraks

## BULGULAR

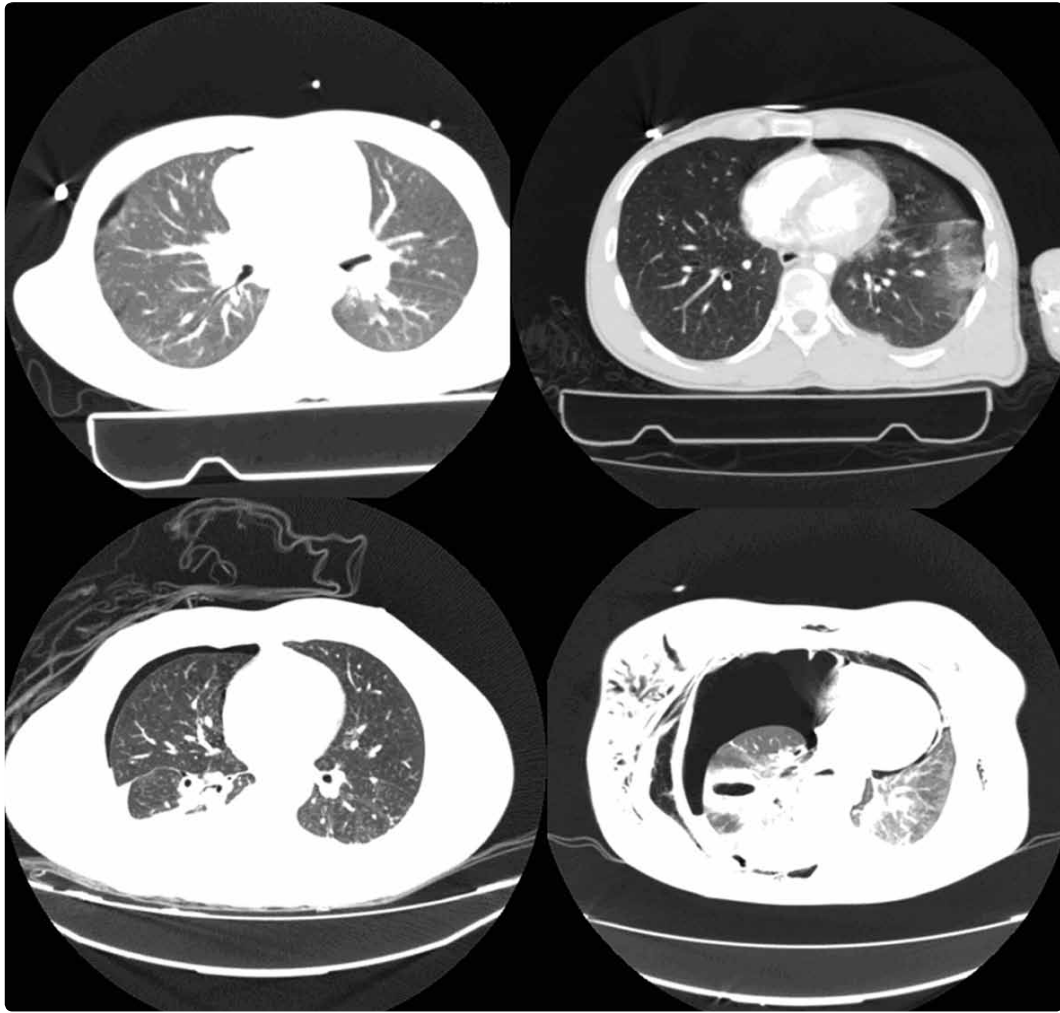
Çalışmaya alınan 107 hastanın, 86'sı (%80,4) erkek olup, genel yaş ortalaması 36,7±19,8 (1-78) hesaplandı, 77 (%72,0) hasta, trafik kazası, 26 (%24,3) hasta, yüksekten düşme ve dört (%3,7) hasta, diğer nedenlerle acil servise başvurmuştu.

Genişletilmiş Acil Travma Ultrasonografisi'nin, travmada altın standart olarak kabul edilen karın BT'sine göre karınıçi yaralanma saptamada duyarlılığı %54,5 (%95 GA= %33,7 ile %75,3), özgüllüğü %100 bulundu. Olumlu öngörü değeri %100, olumsuz öngörü değeri %89,5 (%95 GA= %83,3 ile %95,6) hesaplandı. GATUS normal saptanan 10 (%9,3) hastada, karın BT'sinde patoloji vardı. Bunlar solid organ patolojileri olup, acil ameliyata gitmeyen hastalardı.

Toraks BT'sinde pnömotoraks saptanan 33 (%30,8) hastadan, GATUS ile 27 (%25,2), SAG ile üç (%2,8) hastaya pnömotoraks tanısı koyulabildi. Çalışmamızda, BT ile kıyaslandığında, GATUS ile pnömotoraks saptama duyarlılığı %81,8 (%95 GA= %68 ile %95,5), özgüllüğü %100, olumlu öngörü değeri %100, olumsuz öngörü değeri %90 bulunmuştur. Toraks BT'deki pnömotoraks derecelendirme sistemimize göre, görülen 3. ve 4. derece pnömotorakslı hastaların tamamında (n=12, %36) GATUS'da pnömotoraks görülmüştür (Tablo 2). BT'deki pnömotoraks derecelendirme sistemimize göre, SAG ile pnömotoraks varlığı değerlendirildiğinde ise, SAG'de saptanan pnömotorakslı has-



**Şekil 2.** Sağda normal akciğer, solda pnömotoraks hastalarında görülen "stratosfer" bulgusu.



Şekil 3. Toraks bilgisayarlı tomografisinde pnömotoraks derecelendirmesi örnekleri.

taların tamamını (n=3, %9) toraks BT'deki 4. derece pnömotoraks hastalarının oluşturduğu bulunmuştur (Pearson Chi-Square Asymp. Sig. p=0,000).

Bilgisayarlı tomografide pnömotoraks saptanan hastaların, 16'sında (%14,9) acil TT endikasyonu koyulmuştur. Bu hastaların tamamında GATUS pozitifken, üçünde SAG'de pnömotoraks saptanabilmiştir. Bu hastalardan 2. derece pnömotorakslara %46 (n=6),

3. derece pnömotorakslara %66,6 (n=4). 4. derece pnömotoraksların tamamına (n=6) acil TT uygulanmıştır.

Araştırmanın ikincil sonucu olarak, toraks BT'de hemotoraks saptanan 21 (%19,6) hastadan, 15'inde (%14) GATUS'da hemotoraks görülürken (duyarlılık %71, özgüllük %100), SAG ile yedi (%6,5) (duyarlılık %33,3, özgüllük %97) hastaya bu tanının koyula-

**Tablo 2.** GATUS ile toraks BT'de pnömotoraks dereceleri arasındaki ilişki

Pnömotoraks	Toraks BT										Toplam	
	0		1		2		3		4		n	%
	n	%	n	%	n	%	n	%	n	%		
GATUS												
Var	1	1,4	3	37,5	12	92,3	6	100	6	100	28	26,2
Yok	73	98,6	5	62,5	1	7,7	0	0	0	0	79	73,8
Toplam	74	100	8	100	13	100	6	100	6	100	107	100

GATUS; Genişletilmiş Acil Travma Ultrasonografisi; BT: Bilgisayarlı tomografi.

bildiği görülmüştür. GATUS ile saptanamayan, ancak BT'de hemotoraks gözlenen hastaların hiçbirisine TT uygulanmadığı gözlenmiştir.

## TARTIŞMA

Travma hastalarının yönetiminde, "FAST" in etkinliğini sorgulayan erken dönem araştırmalardan Miller ve arkadaşlarının<sup>[13]</sup> çalışmalarında duyarlılık %42, olumlu öngörü değeri %67 olarak saptanmıştır. Parankimal organ hasarı ile serbest sıvı saptama yeterliliğini ayırarak değerlendiren ileriye dönük bir radyoloji çalışmasında ise, 3264 hastanın, 288'inde intraperitoneal kanama saptanmış, USG ile serbest sıvı saptama duyarlılığı %60, özgüllüğü %98; serbest sıvı ve/veya karıniçi organ yaralanmalarını göstermedeki duyarlılığı %67, özgüllüğü %98 olarak bulunmuştur.<sup>[14]</sup> Karıniçi yaralanması olan stabil hastaların önemli kısmında başvuru anında karıniçi kanama saptanamayabilir. Ayrıca içi boş organ yaralanmalarında erken dönemde hemoperitoneum oluşmayabilir, USG'nin bunları tanıma yetersizliği bilinmektedir. Blackbourne ve arkadaşlarının<sup>[15]</sup> tekrarlayan USG ile hemoperitoneumun ve karıniçi parankimal yaralanmanın saptanabileceğini göstermek için yaptıkları çalışmada, ilk USG'nin duyarlılığı %31,1, özgüllüğü %99,8 olduğunu, duyarlılığın tekrarlayan USG ile artırılabilirliğini bildirmişlerdir. Bizim çalışmamızda, BT ile 22 (%20,5) hastada, karıniçi yaralanma tespit edilirken, GATUS ile 12 (%11,2) hastada patoloji saptanmıştır. Altı (%5,6) hasta, acil laparotomiye alınmış ve bunların tamamında GATUS'da serbest sıvı görülmüştür. GATUS, ameliyat edilmesi gereken yaralanmaları yüksek duyarlılık ile saptayabilmiştir. Diğer 10 (%9,3) hasta ameliyat edilmeden izlenen solid organ yaralanmalarıdır.

Tanısal gücünün zayıf olduğu, içi boş organ ve retroperitoneal yaralanmaları bir yana bırakacak olursak USG hemoperitoneum tanıma yüksek duyarlılık ve özgüllükle kullanılabilir. Karıniçi parankimal organ hasarının tespiti için ise daha fazla tecrübe, zaman gerekmesi birlikte çalışmamızda da ortaya çıktığı gibi geçmişe göre daha noninvaziv olan günümüz cerrahi yaklaşım tercihlerinin de ışığında USG'nin, acil cerrahi gerekliliği olan hastaları ayıklamada yardımcı bir yöntem olduğu söylenebilir. Ancak yine de daha büyük çalışmaları içeren araştırmalara ihtiyaç bulunmaktadır.

Pnömotoraks tanısında USG kullanımı ile ilgili ilk çalışma 1987 yılında Wernecke ve arkadaşları tarafından yapılmıştır.<sup>[16]</sup> Sonrasında Targhetta ve arkadaşları<sup>[17]</sup> USG kullanarak tanımladıkları iki pnömotorakslı olguyu bildirmişlerdir. Bu olguların tanımlanmasında standart iki boyutlu B mode USG kullanılmış ve eşzamanlı inceleme sırasında akciğer kütlelerinin kaybolması yanı sıra plevral kayma hareketlerinin saptanamaması ile pnömotoraks tanısının koyulduğu bildirilmiştir.

Lichtenstein ve arkadaşları, Ball ve arkadaşları, Kirkpatrick ve arkadaşları "occult" pnömotoraksların tespitinde de USG'nin kullanılabilirliğini bildirmişlerdir.<sup>[18-20]</sup> Blaivas ve arkadaşları künt travmalı 53 pnömotoraks hastası saptadıkları çalışmalarında akciğer grafiğinin duyarlılığı %75 (%95 GA= %61,7 ile %86,2) ve özgüllüğü %100 (%95 GA= 97,1% ile 100%), acil hekimlerinin yaptığı toraks USG'nin duyarlılığı %98,1 (%95 GA= %89,9 ile %99,9) ve özgüllüğü %99,2 (%95 GA= %95,6 ile %99,9) bildirilmiştir.<sup>[9]</sup> Bu çalışmada spiral BT yanı sıra, "tüp torakostomi uygulamasında hava çıkışının izlenmesi" referans standart olarak kabul edilmiş ve tüm hastalara BT çekilmemiştir. Yine acil serviste gerçekleştirilmiş, mekanik ventilasyon uygulanan, subkutan amfizemi olan hastaların dışlandığı ve 29 pnömotoraks hastasının saptandığı bir başka araştırmada USG için duyarlılığı %86,2 (%95 GA= %67,4 ile %95,5), özgüllüğü 97,2 (%95 GA= %91,2 ile %99,3) saptanmıştır.<sup>[8]</sup> Soldati ve arkadaşları<sup>[10]</sup> 109 hastayı (pnömotorakslı hasta oranı %22) dahil ettikleri araştırmalarında bu oranları sırasıyla %92 ve %99,5 olarak bildirmişlerdir. Biz altın standart olarak 16 kesitli BT kullandığımız araştırmamızda duyarlılığı %81,8, özgüllüğü %100 saptadık. Görüntülemeyi zorlaştırıcı subkutan amfizem ve mekanik ventilasyon uygulaması gibi etmenleri göz ardı etmemiz ve bu tür olgularımızı dışlamamız olasılıkla duyarlılığı daha düşük bulmamıza neden olmuş olabileceğini düşünüyoruz.

Şimdiye kadar yapılan çalışmalarda, altın standart toraks BT'deki pnömotoraks oranı ile GATUS'daki pnömotoraks saptanması arasındaki ilişki ve invaziv girişim gerekliliği ile pnömotoraks saptanma ilişkisi değerlendirilmemiştir. Çalışmamızda, toraks BT'de pnömotoraks skorlaması yapılmış, böylece, GATUS'un hangi düzeydeki pnömotoraksları saptayabildiği değerlendirilmiştir. Ayrıca bu değerlendirme, invaziv işlem gerekliliği ile ilişkilendirilmiştir. Araştırmamız sonucu GATUS ile "genişliği 1 cm'den az veya uzunluğu midkoronal çizgiyi geçmeyen" pnömotoraksların atlandığı bulunmuştur. Ancak bu gruba tüp torakostomi uygulamasına gerek olmamıştır. Bir başka ifade ile GATUS de pnömotoraks saptanamayan hastalarda invaziv işlem gerekmemiştir.

Ma ve arkadaşları<sup>[20]</sup> majör travması olan hastaların hemotoraks tespitinde GATUS incelemesinin duyarlılığını, özgüllüğünü ve doğruluk oranını, sırasıyla, %96,2, %100 ve %99,6 olarak tespit etmişlerdir. Bizim çalışmamızda, hemotoraksı saptamada SAG ile BT karşılaştırıldığında, duyarlılığı %71, özgüllüğü %100 olarak bulunmuştur. USG'de saptanamayan hiçbir hemotoraks için girişim yapılmadığı görülmüştür. GATUS'un tamamen akciğer grafiğinin yerine geçmesi mümkün görünmemekle birlikte, sırtüstü pozisyonunda olan hastalarda, hemotoraks tanısı için

de tamamlayıcı bilgiler verebileceği ve takipte de tekrarlayan X-ray uygulaması yerine tercih edilebileceği düşünülebilir.

Sonuç olarak, çalışmamızda GATUS'un, pnömotoraks yanı sıra laparotomi ve TT gibi özellikle invaziv girişim gerektirecek karıniçi yaralanma ve hemotoraksı yüksek oranda saptayabilmesi nedeniyle, travmalı hasta değerlendirmesinde öncelikle seçilecek tanısal yöntem olduğu ortaya konmuştur.

*Yazar(lar) ya da yazı ile ilgili bildirilen herhangi bir ilgi çakışması yoktur.*

### KAYNAKLAR

- Mateer J, Plummer D, Heller M, Olson D, Jehle D, Overton D, et al. Model curriculum for physician training in emergency ultrasonography. *Ann Emerg Med* 1994;23:95-102.
- Use of ultrasound imaging by emergency physicians. American College of Emergency Physicians. *Ann Emerg Med* 1997;30:364-5.
- Dulchavsky SA, Schwarz KL, Kirkpatrick AW, Billica RD, Williams DR, Diebel LN, et al. Prospective evaluation of thoracic ultrasound in the detection of pneumothorax. *J Trauma* 2001;50:201-5.
- Kirkpatrick AW, Nicolaou S, Rowan K, Liu D, Cunningham J, Sargsyan AE, et al. Thoracic sonography for pneumothorax: the clinical evaluation of an operational space medicine spin-off. *Acta Astronaut* 2005;56:831-8.
- Coşkun F, Akıncı E, Ceyhan MA, Sahin Kavaklı H. Our new stethoscope in the emergency department: handheld ultrasound. *Ulus Travma Acil Cerrahi Derg* 2011;17:488-92.
- Girişgin SA, Koyuncu F, Ergin M, Yıldırım C, Cander B, Fowler J, et al. Interperation of "Basic Ultrasonography Course" in Emergency Medicine. *ATUDER* 2011;10:46-9.
- Rowan KR, Kirkpatrick AW, Liu D, Forkheim KE, Mayo JR, Nicolaou S. Traumatic pneumothorax detection with thoracic US: correlation with chest radiography and CT-initial experience. *Radiology* 2002;225:210-4.
- Zhang M, Liu ZH, Yang JX, Gan JX, Xu SW, You XD, et al. Rapid detection of pneumothorax by ultrasonography in patients with multiple trauma. *Crit Care* 2006;10:R112.
- Blaivas M, Lyon M, Duggal S. A prospective comparison of supine chest radiography and bedside ultrasound for the diagnosis of traumatic pneumothorax. *Acad Emerg Med* 2005;12:844-9.
- Soldati G, Testa A, Sher S, Pignataro G, La Sala M, Silveri NG. Occult traumatic pneumothorax: diagnostic accuracy of lung ultrasonography in the emergency department. *Chest* 2008;133:204-11.
- Wilkerson RG, Stone MB. Sensitivity of bedside ultrasound and supine anteroposterior chest radiographs for the identification of pneumothorax after blunt trauma. *Acad Emerg Med* 2010;17:11-7.
- Wolfman NT, Myers WS, Glauser SJ, Meredith JW, Chen MY. Validity of CT classification on management of occult pneumothorax: a prospective study. *AJR Am J Roentgenol* 1998;171:1317-20.
- Miller MT, Pasquale MD, Bromberg WJ, Wasser TE, Cox J. Not so FAST. *J Trauma* 2003;54(1):52-60.
- Richards JR, Schleper NH, Woo BD, Bohnen PA, McGahan JP. Sonographic assessment of blunt abdominal trauma: a 4-year prospective study. *J Clin Ultrasound* 2002;30:59-67.
- Blackbourne LH, Soffer D, McKenney M, Amortegui J, Schulman CI, Crookes B, et al. Secondary ultrasound examination increases the sensitivity of the FAST exam in blunt trauma. *J Trauma* 2004;57:934-8.
- Wernecke K, Galanski M, Peters PE, Hansen J. Pneumothorax: evaluation by ultrasound-preliminary results. *J Thorac Imaging* 1987;2:76-8.
- Targhetta R, Bourgeois JM, Chavagneux R, Balmes P. Diagnosis of pneumothorax by ultrasound immediately after ultrasonically guided aspiration biopsy. *Chest* 1992;101:855-6.
- Lichtenstein DA, Mezière G, Lascols N, Biderman P, Courret JP, Gepner A, et al. Ultrasound diagnosis of occult pneumothorax. *Crit Care Med* 2005;33:1231-8.
- Ball CG, Kirkpatrick AW, Laupland KB, Fox DI, Nicolaou S, Anderson IB, et al. Incidence, risk factors, and outcomes for occult pneumothoraces in victims of major trauma. *J Trauma* 2005;59:917-25.
- Ma OJ, Mateer JR, Ogata M, Kefer MP, Wittmann D, Aprahamian C. Prospective analysis of a rapid trauma ultrasound examination performed by emergency physicians. *J Trauma* 1995;38:879-85.