



Velpeau bandajı sonrası nadir bir komplikasyon: Hemopnömotoraks

A rare complication after Velpeau bandage: hemopneumothorax

Ali YEGİNSU, Makbule ERGİN, Kürşat GÜRLEK

Velpeau bandajı omuz bölgesindeki kırık ve çıkıklarda kolu gövdeye tespit eden bir tedavi yöntemidir. Velpeau bandajı çok nadiren komplikasyonlara yol açar. Kırk beş yaşında erkek hasta travma sonrası acil servise başvurdu. Radyolojik incelemelerde glenoid ve multipl kaburga kırığı tespit edildi. Cerrahi düzeltme öncesinde geçici Velpeau bandajı uygulandı. Bandaj uygulamasından 1 gün sonra hastada nefes darlığı ve göğüs ağrısı şikayetleri başladı. Göğüs grafisinde kaburga kırık bölgelerinde belirgin bir ayrışma ve hemopnömotoraks olduğu görüldü. Hastaya göğüs tüpü yerleştirildi. Glenoid kırık cerrahi olarak düzeltildi. Hasta 6. gün taburcu edildi. Bir ay sonraki incelemesinde sorunsuzdu.

Anahtar Sözcükler: Hemopnömotoraks; kaburga kırığı; travma; velpeau bandajı.

Velpeau bandage is a treatment method that fixes the arm to the body in cases of fractures and dislocations at the region of shoulder. Velpeau bandage very rarely leads to complications. This case report involves a 45-year-old male admitted to the emergency service after trauma. Glenoid and multiple rib fractures were detected in radiological examinations. A transient Velpeau bandage was performed before surgical correction. Patient had dyspnea and chest pain 24 hours after bandage application. An obvious displacement at the rib fracture sites and hemopneumothorax were seen in the chest X-ray. A chest tube was inserted into the patient. Glenoid fracture was corrected surgically. Patient was discharged on the sixth day. He has no problems at readmission after the first month.

Key Words: Hemopneumothorax; rib fracture; trauma; Velpeau bandage.

Velpeau bandajı (VB) ilk kez Alfred Armand Louis Marie Velpeau tarafından 1853 yılında tarif edilmiştir.^[1] VB omuz bölgesindeki kırık ve çıkıklarda, sternoklavikular dislokasyonlarda, akromioklaviküler dislokasyonlarda, klavikula, akromiyon, skapula ve humerus kırıklarında kolu gövdeye tespit ederek kolun ve omuzun hareketine izin vermeyecek şekilde sabitleyen bir tedavi yöntemidir.^[1,2] VB'ye bağlı komplikasyonlar oldukça nadir görülür.

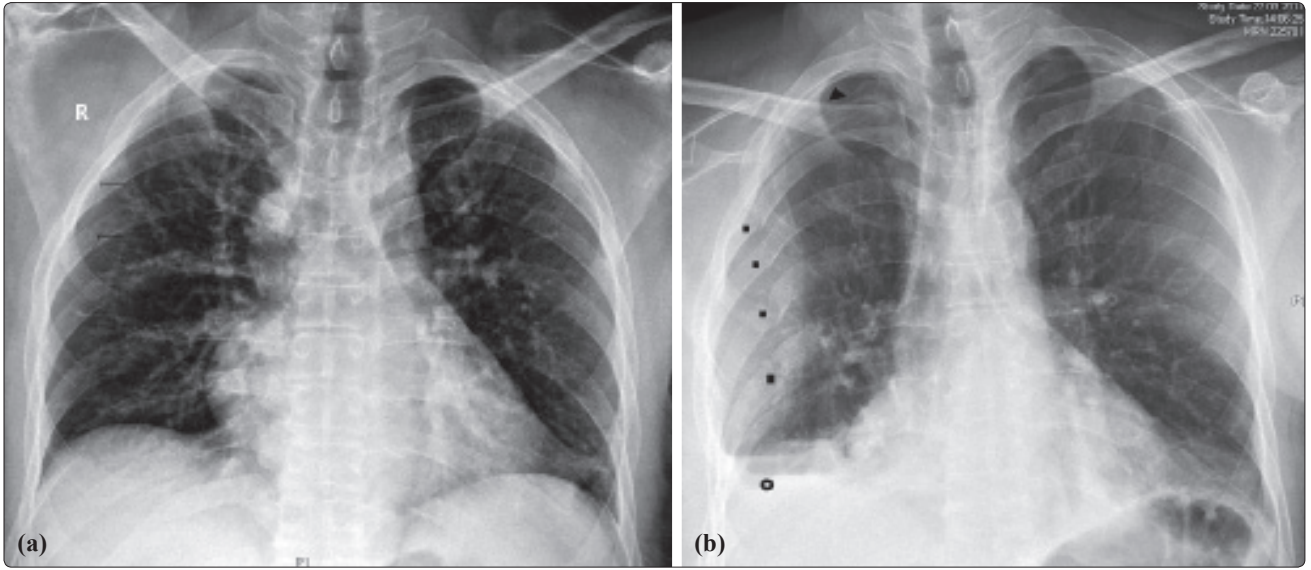
Bu yazıda omuz bölgesi ve kaburga kırığı olan bir hastada VB sonrasında ortaya çıkan bir hemopnömotoraks olgusu sunuldu.

OLGU SUNUMU

Yüksekten düşme nedeniyle acil servise başvuran 45 yaşında erkek hastanın fiziksel incelemesinde

omuzda minimal ekimoz, palpasyonla omuzda ve sağ meme altında hassasiyet mevcuttu. Krakman veya ciltaltı amfizemi yoktu. Solunum sesleri iki taraflı mevcut olan hastada yapılan radyolojik incelemede sağ 3, 4 ve 5. kaburgalarda nondeplase kırık (Şekil 1a), sağ glenoidde deplase kırık ve akromiyoklaviküler eklem çıkığı tespit edildi.

Yapılan laboratuvar incelemesinde anormallik saptanmadı. Hasta ortopedi ve travmatoloji bölümü tarafından ameliyat planıyla hastaneye yatırıldı. Ameliyat tarihine kadar omuz stabilizasyonu için VB yapılan hasta bandajdan 24 saat sonra nefes darlığı gelişmesi üzerine kliniğimize konsülte edildi. Radyolojik değerlendirmede daha önce tespit edilen kaburga nondeplase kaburga kırıklarının deplase olduğu ve ek olarak daha önce tespit edilemeyen 6 ve 7. kaburgalar-

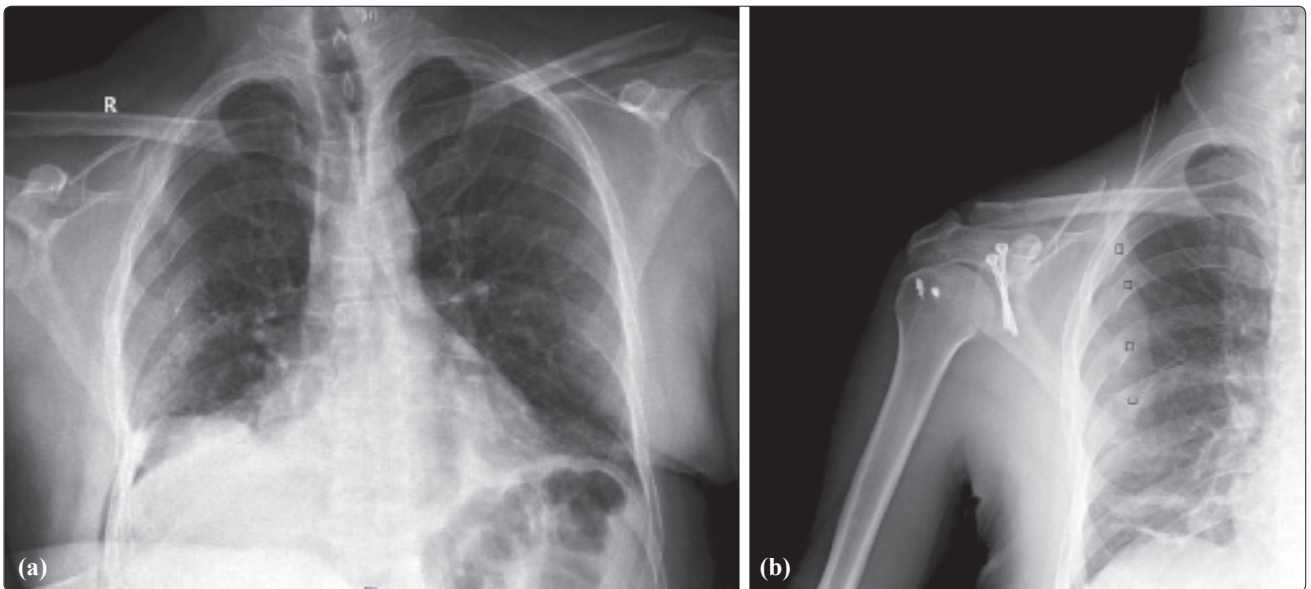


Şekil 1. (a) Hastanın acil servise başvuru anında çekilen akciğer grafisi. Kırık hatları ok ile işaretlenmiştir. **(b)** Velpeau bandajından 24 saat sonra hastada gelişen hemopnömotoraks ve kaburga kırıklarındaki ayrışma. Kırık hatları ■; pnömotoraks alanı ▲ ve hemotoraks alanı O ile işaretlenmiştir.

daki kırıkların da deplase olduğu ve hemopnomotoraks geliştiği tespit edildi (Şekil 1b). Hastanın VB açılarak tüp torakostomi uygulandı. Hastadan 400 ml hemorajik mayi boşaltıldı. Kaçak devam etmedi. Sonrasında hastaya tekrar ve daha gevşek olarak VB uygulandı (Şekil 2a). Hastanın humerus kırığı tüp torakostomi sonrası 2. günde ameliyat edildi. Hastada internal kaburga fiksasyonu endikasyonu düşünülmedi. Hastaya kanüle vida ile glenoide osteosentez, klavikula distal uç rezeksiyonu, rotator cuff tamiri, Hamstring otoplasti ile korakoklavikuler ligament tamiri ameliyatı yapıldı. Ameliyat sonrası 4. günde dreni alınan hasta 6. günde taburcu edildi. Bir ay sonraki kontrolünde sorunsuzdu (Şekil 2b).

TARTIŞMA

Vücutta oluşan tüm kırıkların %10-12'si klavikula, %7'si humerus ve %1'i skapula kırıklarıdır. Skapula kaslar tarafından çok iyi bir şekilde örtüldüğü için, travmalara karşı relatif bir korunmaya sahiptir.^[3,4] Tüm kırıkların %1'ini, omuz bölgesi kırıklarının %5'ini teşkil eden skapula kırıkları nadir lezyonlardır. Skapula kırıkları genelde yüksek enerjili travmalar sonucu oluşurlar ve eşlik eden yaralanma oranı yüksektir.^[5] Skapula kırıklarına %57 oranında toraks ve kafa travmasının eşlik ettiği bildirilmiştir.^[3-5] Humerus kırıkları ise genellikle aktif genç hastalarda görülür. Kadın erkek oranı genelde eşittir ve sol taraf daha fazla etkilendir.^[6]



Şekil 2. (a) Tüp torakostomi sonrası çekilen akciğer grafisi. **(b)** Hastanın 1 ay sonraki kontrolünde çekilen akciğer grafisi.

Omuz bölgesi kırıklarında öncelikle konservatif tedavi yaklaşımları tercih edilir. Kapalı olarak redükte edilemeyen kırıklar, patolojik kırıklar, çoklu kırıklarda, birlikte büyük damar yaralanmasının bulunduğu kırıklar, açık kırıklar cerrahi olarak tedavi edilirler.^[7,8]

Olgumuzda omuz bölgesinin çıkıklı kırığına ilave olarak deplase olmayan çoklu kaburga kırığı mevcuttu. Cerrahi tedavisi planlanan hastaya geçici olarak VB uygulandı ancak 24 saat sonra kaburga kırık uçlarının deplase olduğu ve hemopnömotoraks geliştiği görüldü. Biz bu olguda kaburgalardaki ayrışmanın kolun sıkı bir şekilde kırık hattı üzerine sarılması nedeniyle ortaya çıktığını ve hemopnömotoraks gelişiminin bandaj nedeniyle ayrışan kırık kaburga uçlarının toraks içerisine girerek viseral plevrayı yaralaması sonucunda ortaya çıkan bir komplikasyon olduğunu düşünüyoruz. Hemopnömotoraksın ortaya çıkış zamanı ve radyolojik bulgular da düşüncemizi teyit etmektedir.

Diğer yandan hastanın nakli sırasında kırık kaburgaların ayrışması ihtimali de mevcuttur. Hasta acilde değerlendirilerek VB hasta nakledilmeden önce yapılmıştır. Burada VB'den hemen sonra servise nakledilmeden önce çekilen akciğer grafileri olmadığı için kesin bir yargıya varmak mümkün değildir. Ancak kaburgalarda ayrışma olması için hasta naklinin oldukça hoyrat ve özensiz yapılması gereklidir. Yine de böyle bir ihtimal de söz konusu olabilir.

Velpeau bandajı sonrasında komplikasyonlar oldukça nadir görülür. Bunlar arasında cilt abrazyonu, enfeksiyonlar, kontakt dermatit, bası yaraları ve nörovasküler komplikasyonlar bildirilmiştir.^[6] Biz literatürde VB uygulanmasının bir komplikasyonu olarak

bildirilen hemopnömotoraks olgusuna rastlamadık.

Sonuç olarak, kaburga kırığının eşlik ettiği omuz bölgesi kırık ya da çıkıklarında VB uygulaması kaburga kırık uçlarının ayrışmasına ve buna bağlı plevral ya da pulmoner komplikasyonların ortaya çıkmasına neden olabilir. Bu nedenle VB uygulaması sırasında bu durum göz önünde bulundurulmalıdır. VB'nin daha gevşek sarılması ya da VB uygulamadan hastanın direkt ameliyata alınması oluşabilecek plöropulmoner komplikasyonların önlenmesinde yararlı olabilir.

Yazar(lar) ya da yazı ile ilgili bildirilen herhangi bir ilgi çakışması yoktur.

KAYNAKLAR

1. Hall MC. The Velpeau bandage. Can Med Assoc J 1963;88:92-3.
2. Gopal-Krishnan S, Shelton ML. Posterior dislocation of the shoulder; its diagnosis and treatment. J Natl Med Assoc 1972;64:106-8.
3. Tarhan O, Arkan C, Tolun U, Buluç L. Skapula kırıkları artroplastisi. Artroskopik Cerrahi 2000;11:42-4.
4. Salimi J, Khaji A, Karbakhsh M, Saadat S, Eftekhari B. Scapular fracture: lower severity and mortality. Sao Paulo Med J 2008;126:186-9.
5. Tezer M, Kabukçuoğlu YS, Koçkesen TÇ, Ordueri M, Kuzgun Ü. Çocuk skapula cisim kırığı. Acta Orthop Traumatol Turc 1998;32:256-9.
6. Şener İU. Humerus diafiz kırıklarında tedavi sonuçlarımız. 2005; İstanbul (Tez).
7. McLaurin TM. Proximal humerus fractures in the elderly are we operating on too many? Bull Hosp Jt Dis 2004;62:24-32.
8. Pehlivan Ö, Rodop O, Kırıl A, Kuşkucu SM, Güdemez E, Kaplan H. Humerus cisim kırıklarının fonksiyonel tedavisi Artroplastisi Artroskopik Cerrahi 2000;11:45-51.