

Travma sonrası geç prezente olmuş pulmoner arteriyovenöz fistülün septal tıkaçıcı cihaz ile kapatılması

Dr. Bülent Güçyetmez,¹ Dr. Ece Salihoğlu,² Dr. Aykut Ayyıldız,³
Dr. Levent Saltık,⁴ Dr. Lütfi Telci⁵

¹International Hospital, Genel Yoğun Bakım Ünitesi, İstanbul

²Acıbadem Üniversitesi Tıp Fakültesi, Kalp Damar Cerrahisi Anabilim Dalı, İstanbul

³Maslak Acıbadem Hastanesi, Genel Yoğun Bakım Ünitesi, İstanbul

⁴İstanbul Üniversitesi Cerrahpaşa Tıp Fakültesi, Çocuk Hastalıkları Anabilim Dalı, İstanbul

⁵İstanbul Üniversitesi İstanbul Tıp Fakültesi, Anesteziyoloji Anabilim Dalı, İstanbul

ÖZET

Travmatik pulmoner arteriyovenöz fistül (PAVF) genelde penetran yaralanmalardan sonra gelişen nadir bir komplikasyondur. Yıllarca semptomsuz kalarak geç dönemde tespit edilebilir. Bu yazıda altı yıl önce geçirilmiş penetran toraks travması sonrası gelişen ve septal tıkaçıcı cihaz ile kapatılan PAVF olgusu sunuldu. Penetran toraks travmalarında bilgisayarlı tomografik anjiyografi ve pulmoner arteriyografinin rutin olarak kullanılması geç dönemde oluşabilecek semptomatik PAVF tespitinde önemlidir. Yeni nesil tıkaçıcı cihazlar sayesinde daha geniş ve yüksek basınçlı defektlerin kapatılmasında transkateter yaklaşım uygun olgularda cerrahi tedaviye alternatif olabilir.

Anahtar sözcükler: Penetran toraks travması; pulmoner arteriyovenöz fistül; septal tıkaçıcı cihaz.

GİRİŞ

Pulmoner arteriyovenöz fistül (PAVF) pulmoner arter ile pulmoner ven arasında direkt bağlantı olmasıdır ve anatomik sağ-sol şanta neden olur.^[1,2] Ülkemizde 16 olgu sunumu bildirilmiştir.^[3] Doğuştan PAVF olgularının %80-90'ı hereditör hemorajik telenjiyektazi (HHT) ile birliktelik gösterir ve Osler Weber Sendromu olarak tanımlanır.^[4] Sonradan gelişen PAVF ise siroz, metastatik troit karsinom, "schistosomiasis", "actinomycosis", fanconi sendromu, mitral stenoz ve penetran toraks travması sonrası oluşabilmektedir.^[5] Penetran toraks travması sonrası akut dönemde veya geç dönemde PAVF oluştuğuna dair olgular bildirilmiştir.^[6,7] En sık raslanan semptom %21-71 ile efor dispnesidir. Hipokseminin şiddeti şantın boyutu ile ilişkilidir.^[1,6] Fiziksel incelemede ise en sık siyanoz, çomak

parmak ve pulmoner vasküler üfürüm, HHT'lerde ayrıca cilt lezyonları saptanır.^[2,8] Tanıda akciğer grafisi, ekokardiyografi ve BT-Anjiyografi, pulmoner arteriyografi kullanılır. Tedavide lokalizasyon ve fistülün çapı önemlidir. Patolojiye göre cerrahi veya transkateter yöntemler uygulanabilir.^[6,9,10]

Bu yazıda, altı yıl önce geçirilmiş penetran toraks travmasına bağlı gelişen ve septal tıkaçıcı cihaz ile kapatılan PAVF olgusu sunuldu.

OLGU SUNUMU

Altı yıl önce toraks nazif ateşli silah yaralanması ile hastanemiz acil servisine başvuran 37 yaşında kadın hastanın karın tomografisinde solid organ yaralanması tespit edilmemiş, toraks tomografisinde ise sol akciğerde bir, sağ akciğerde ikisi santral yerleşimli üç adet kurşun, akciğer kontüzyonu, iki taraflı hemopnömotoraks, sağ 6-7. kot kırığı saptanarak yoğun bakım ünitemize alınmıştır. Solunum yetersizliği olan hastaya iki taraflı toraks dreni takılmış ve mekanik ventilasyon desteğine başlanmıştır. Üç gün mekanik ventilasyon desteğinde takip edilen hasta üçüncü gün ekstübe edilmiş, yedinci gün toraks drenleri çekilmiştir. Sonraki günler aralıklı non-invaziv mekanik ventilasyon (NIMV) desteği sağlanarak 10. günde spontan solunumda nazal oksijen desteğinde (2lt/dk), SpO₂ %98 ve hemodinamik parametreleri stabil halde kata trans-

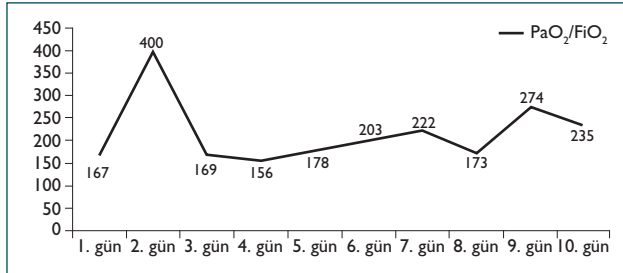
İletişim adresi: Dr. Bülent Güçyetmez,
International Hospital, İstanbul Caddesi, No: 82, Yeşilköy, İstanbul
Tel: +90 212 - 468 41 44 E-mail: drbulentgucyetmez@yahoo.com

Quick Response Code

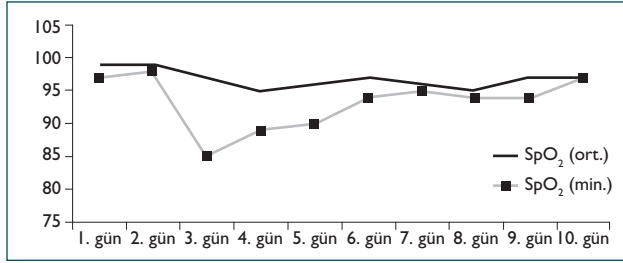


Ulus Travma Acil Cerr Derg
2013;19(6):576-580
doi: 10.5505/tjtes.2013.06432

Telif hakkı 2013 TJTES



Şekil 1. Yoğun bakım süresince PaO₂/FiO₂ oranının günlük seyri.

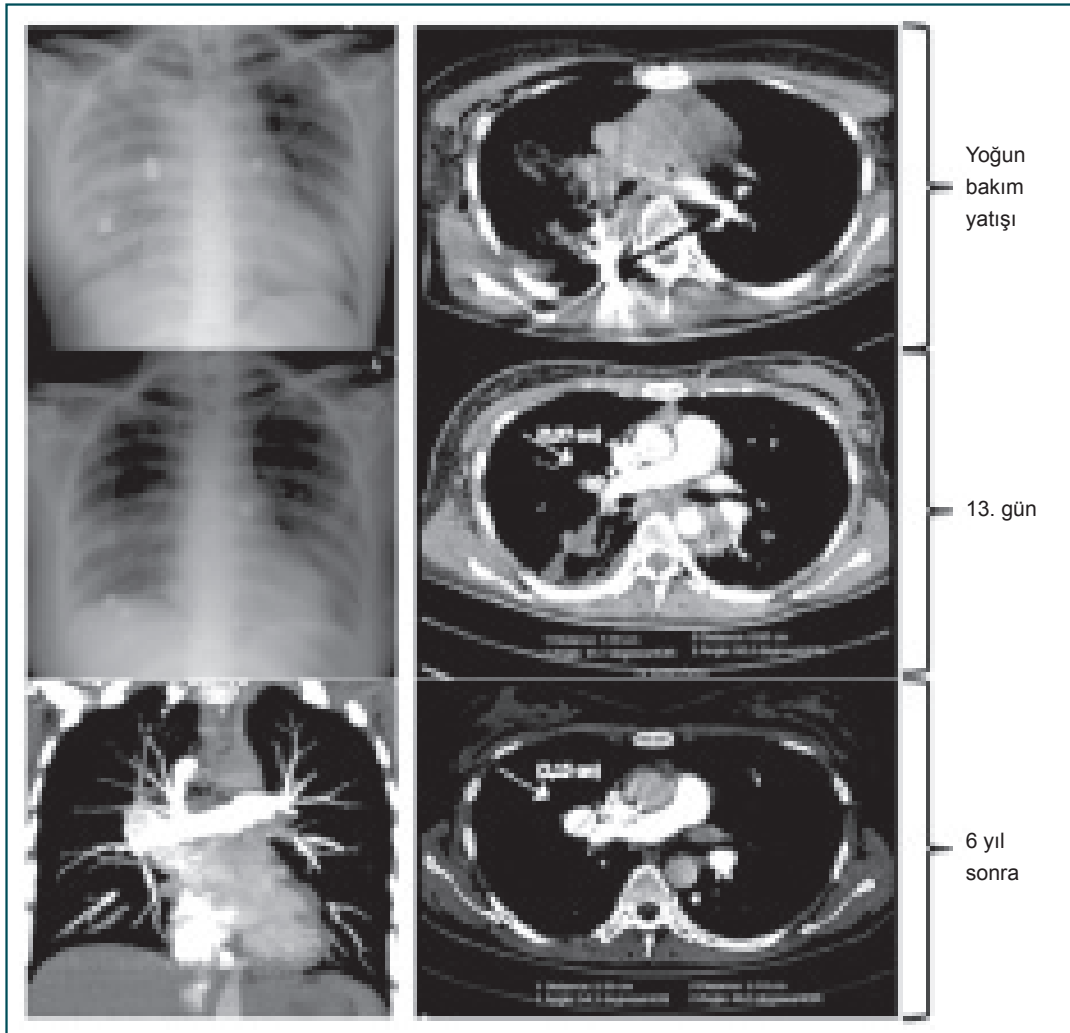


Şekil 2. Yoğun bakım süresince ortalama ve minimum SpO₂ seyri.

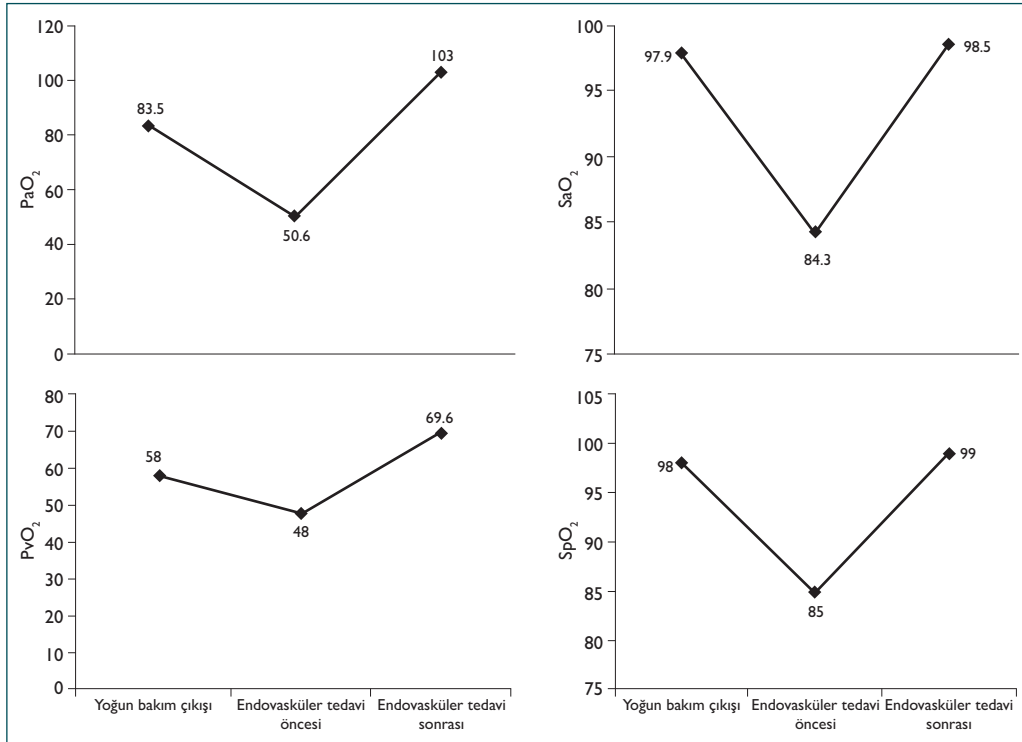
fer edilmiştir. Yoğun bakım yatışı süresince günlük minimum “Harowitz oranı” (PaO₂/FiO₂ oranı), ortalama ve minimum periferik saturasyon (SpO₂) değerleri Şekil 1 ve Şekil 2’de gösterilmiştir.

On üçüncü günde solunum sıkıntısı gelişen hastada pulmoner emboliden şüphelenilerek çekilen akciğer grafisi ve BT anjiyografi görüntüleri radyoloji tarafından normal olarak değerlendirilmiştir (Şekil 3). Bronkodilatör tedavi ile klinik tablosu düzelen (oda havasında SpO₂ %98) hasta travmanın 20. gününde taburcu edilmiştir.

Altı yıl sonra, son bir yıl içinde giderek artan halsizlik, ellerde uyuşma, baş ağrısı ve efor dispnesi ile tekrar hastanemize başvuran hastanın yapılan muayenesinde dudaklarda siyanoz ve çomak parmak tespit edilmiştir. Hemodinamik parametreleri stabil olan hastanın oda havasında SpO₂ %85 ölçülmesi üzerine alınan arter ve ven kan gazları arasında fark olmadığı görülmüştür. %100 oksijen altında saturasyonda artma olmayan hastaya BT anjiyografi yapılmıştır. BT anjiyografide pulmoner kapiller yatak kontrastla boyanmadan pulmoner



Şekil 3. Radyolojik görüntülemeler (yoğun bakım girişi, yoğun bakım çıkışı, endovasküler tedavi öncesi).



Şekil 4. Endovasküler tedavi yanıtı.

ven, pulmoner arter ve sol atriyumun eş zamanlı kontrast ile boyandığı görülerek PAVF tanısı konmuştur. BT anjiyografide defektin boyutu 2.15 cm olarak tespit edilmiştir. Geriye dönük olarak altı yıl önceki BT anjiyografi tekrar incelendiğinde boyutu 0.97 cm olan PAVF tespit edilmiştir (Şekil 3). Kalp damar cerrahisi ve kardiyoloji departmanlarının yaptığı değerlendirme sonrası fistülün yeri ve çapı endovasküler tedaviye uygun bulunarak septal tıkaçıcı cihaz ile kapatılmasına karar verilmiştir (Şekil 4). Hasta kateter laboratuvarında lokal anestezi altında direkt pulmoner arteriyografi yapılarak fistül boyutu tam olarak ölçülmüş, uygun ebatta septal tıkaçıcı cihaz ile kapatılmıştır. Septal tıkaçıcı cihaz uygulamasını takiben klinik, kan gazı ve satürasyon değerleri düzelen hasta 24 saat klinik izlem sonrası taburcu edilmiştir. Hasta halen işlem sonrası ikinci yılında oda havasında SpO₂ %97 ile kardiyoloji tarafından klinik olarak takip edilmektedir ve yıllık yapılan ekokardiyografi kontrollerinde rekanalizasyon tespit edilmemiştir.

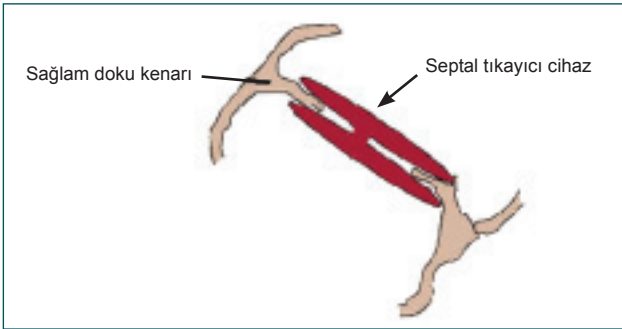
TARTIŞMA

Penetran toraks travması tüm toraks travmalarının %30'unu oluşturur ve hemotoraks, pnömotoraks ve hemopnömotoraks en sık görülen komplikasyonlardır.^[11] Buna ek olarak nadir de olsa PAVF oluşabilir. PAVF patogenezinde terminal arterlerde oluşan defekt ile ince duvarlı kapiller keselerin dilatasyonu ileri sürülmektedir.^[12] Tek veya çoklu olabilen PAVF yerleşim yeri sıklıkla alt loblardır. İki taraflı görülme oranı %8-20 arasında bildirilmiştir.^[2] Santral penetran toraks yaralanmaları ventriküler septal defekt (VSD) ile birliktelik

gösterebilir.^[9] Olgumuz santral penetran toraks yaralanması olmasına rağmen VSD ile birliktelik göstermeyen bir PAVF'dir. Penetran toraks travmalarından sonra oluşan PAVF'lerin %13-55'i semptomsuz seyretmektedir ve bu olgularda PAVF boyutu 2 cm'nin altındadır.^[2,13] Olgumuz boyutu 0.97 cm olan ve yaklaşık beş yıl kadar semptomsuz seyreden bir PAVF olgusudur (Şekil 3). Semptomsuz PAVF'ler yıllar içinde büyüme eğilimi göstererek semptomatik hale gelebilir.^[14] Gebelik gibi kan hacmi, kan akımı ve pulmoner kan akımı artışı ile hormon değişimine neden olan durumların PAVF'nin dilatasyonuna ve büyümesine neden olduğu ileri sürülmektedir.^[2] Olgumuzun son bir yıl içinde ağır egzersize başlamış olmasının PAVF'nin semptomatik hale gelmesinin nedeni olduğu düşünülmüştür. Defektin boyutu 2 cm'yi aştığı zaman "platipne" (dik pozisyonda dispnenin artması) ve "ortodeksia" (dik pozisyonda oksijen satürasyonunun düşmesi) gözlenebilir. Hastaların %43 ile %67'sinde migren tarzı baş ağrısı, vertigo, parezi, uyuşma, senkop, konfüzyon refrakter hipoksemi, siyanoz, çomak parmak ve efor dispnesi görülebilir.^[2,15] Defektin boyutu 2.15 cm'ye ulaşan olgumuzda da başağrısı, ellerde uyuşma gibi nörolojik bulgular ile birlikte siyanoz, çomak parmak ve efor dispnesi geliştiği görülmüştür. PAVF oluşumuna bağlı gelişen anatomik sağ-sol şant refrakter hipoksemi nedenidir.^[5,16] Refrakter hipoksemi %100 oksijen desteğine rağmen PaO₂ ve SpO₂ değerlerinin yükselmemesi olarak tanımlanabilir.^[16] Olgumuzda istirahat halinde PaO₂ 50.6 mmHg, PvO₂ 48 mmHg, SaO₂ %84.3 ve SpO₂ %84 olarak görülmüş ve %100 oksijen ile bu değerlerin yükselmedikleri gözlenmiştir. PAVF tanısında direkt grafilerin tanı niteliği taşımadığı ve tanının pulmoner anjiyografi ile konulduğuna dair yayınlar bulunmaktadır.^[17] Bazı yayınlar



Şekil 5. Septal tıkaçıcı cihazın görünümü.



Şekil 6. Septal tıkaçıcı cihazın defekt içine yerleşmiş hali.

ise akciğer grafisinde nodüller görülebildiğini BT anjiyografi, kontrastlı ekokardiyografi ve pulmoner arteriyografide ise şant bölgesinde kontrast geçişi gözlemlendiğini belirtmektedir.^[18] Akciğer grafisinde nodül görünümü olmayan olgumuzda BT anjiyografi ile kontrast geçişi görülerek defektin yeri ve boyutu belirlenmiştir. Bu nedenle tanıda akciğer grafisinin belirleyici olmadığını; BT anjiyografi ve pulmoner arteriyografinin ise tanı koydurucu olduğunu düşünmekteyiz. PAVF tedavisi lezyonun yerleşimi ve çapına göre değişiklik göstermektedir. Küçük çaplı fistüllerde embolizasyon ile başarılı sonuçlar elde edilmektedir ancak lezyonun büyük ve santral yerleşimli olduğu olgularda cerrahi tedavi daha ön planda yer almaktadır.^[19-21] Cerrahide yaklaşım, fistülün çapına göre basit fistül kapatılmasından lobektomiye kadar giden geniş bir yelpazede yer alır.^[21,22] Transkateter yaklaşımda sıklıkla kullanılan basit 'coil' tipi tıkaçıcılarla rekanalizasyon, migrasyon, trombüs gibi sorunlar bildirilmiştir.^[23] Buna karşılık bu yöntem ile akciğer parenkiminin korunması, torakotomiye bağlı komplikasyon riskinden uzaklaşma, genel anestezi ve cerrahi insizyon gerektirmemesi, iyileşme sürecinin kısa ve hızlı olması gibi önemli avantajları sebebi ile uygun vakalarda ilk tercih edilen yöntem olmuştur.^[24] Ancak travma sonrası oluşan fistüllerde defektin genellikle yüksek basınçlı ve geniş çaplı olması nedeniyle ile 'coil' ile kapatılma yerine cerrahi tedavinin tercih edildiği

görülmektedir.^[21,25] Son yıllarda tıbbi mühendislik alanındaki gelişmelerle embolizasyon araçları da yenilenmektedir. Diğer 'coil' tipi basit tıkaçıcı tellerden daha komplike bir yapısı olan bu yeni nesil aparatlar kafes tipi bir dokuya ve açıldıklarında mantar benzeri bir görüntüye sahiptir (Şekil 5). Bu sistem 'coil'den farklı olarak sadece defektin içini doldurmayıp, açıldığında mantarın boyun kısmı defekti doldururken, her iki taraftaki mantar yapının başını oluşturan bölüm çevredeki sağlam dokuyu destek olarak dışarı doğru taşar; böylece hem defektin tamamen kapatılması hem de yerleştirilen aparatın çevre dokuya sabitlenmesi sağlanır (Şekil 6). Günümüzde kalp içi defektlerin kapatılmasında tercih edilen sistemler ile geniş ve yüksek basınçlı defektlerin basit kateter yöntemleri kullanılarak güvenli bir şekilde kapatılması mümkün olmaktadır.^[24] Bu yöntemin daha sık rastlanan doğumsal PAVF tedavisi ile ilgili iyi tecrübeler mevcuttur.^[23,24,26]

Bu olguda da bu tip bir aparat kullanılarak hastanın defekti kapatılmış ve hasta noninvaziv bir yöntemle akciğer parenkim kaybı olmaksızın sağlığına kavuşmuştur. Bu olgu aynı zamanda penetran toraks travması sonrası gelişen fistül kapatılmasında ülkemizde septal tıkaçıcının kullanıldığı ilk olgudur.

Sonuç olarak, penetran toraks travmasında erken dönemde oluşacak refrakter hipoksemi akla PAVF getirmelidir. Daha önemli penetran toraks travması sonrası asemptomatik seyredabilen PAVF'nin erken dönemde tespit edilmesidir. Bu nedenle penetran toraks travması sonrası hastalar semptomsuz dahi olsalar BT anjiyografi ve pulmoner arteriyografi ile PAVF yönünden detaylı olarak araştırılmalıdır. Tespit edilen PAVF'nin yeri ve çapının uygun olması durumunda; akciğer parenkimini koruyan transkateter yöntemlerin uygulanabileceği göz önünde bulundurulmalıdır.

Çıkar örtüşmesi: Çıkar örtüşmesi bulunmadığı belirtilmiştir.

KAYNAKLAR

1. Ghersin E, Hildoer DJ, Fishman JE. Pulmonary arteriovenous fistula within a pulmonary cyst - evaluation with CT pulmonary angiography. *Br J Radiol* 2010;83:114-7. [CrossRef]
2. Khurshid I, Downie GH. Pulmonary arteriovenous malformation. *Postgrad Med J* 2002;78:191-7. [CrossRef]
3. Kartaloğlu Z, Okutan O, Kunter E, Ciftçi F, Ilvan A, Tunç H. A case of arteriovenous malformation seen as an endobronchial lesion. *Tuberk Toraks* 2004;52:175-8.
4. Szopiński J, Kamiński Z, Bestry I, Bogdan J. Pulmonary arteriovenous fistulas. [Article in Polish] *Pneumonol Alergol Pol* 1994;62:634-9. [Abstract]
5. Khalil A, Parrot A, Hammoudi N, Korzec J, Fartoukh M, Carette MF. Severe refractory hypoxemia 16 years after a gunshot injury: Multidetector CT-angiography pattern and endovascular treatment. *Circulation* 2010;121:27-8. [CrossRef]
6. Dairywala IT, Lokhandwala J, Patrick H, Talucci R, Jain D. Severe refractory hypoxemia following a gunshot injury. *Chest* 2005;127:398-401.
7. Arom KV, Lyons GW. Traumatic pulmonary arteriovenous fistula. *J Thorac Cardiovasc Surg* 1975;70:918-20.
8. Mager JJ, Westermann CJ. Value of capillary microscopy in the diagnosis

- of hereditary hemorrhagic telangiectasia. Arch Dermatol 2000;136:732-4. [CrossRef]
9. Antunes MJ, Fernandes LE, Oliveira JM. Ventricular septal defects and arteriovenous fistulas, with and without valvular lesions, resulting from penetrating injury of the heart and aorta. J Thorac Cardiovasc Surg 1988;95:902-7.
 10. Mills T, Gupta S, Helmcke F, Lopera J, Harrison L, Martinez J, et al. Posttraumatic pulmonary arteriovenous fistula presenting as multiple embolic strokes. Echocardiography 2007;24:79-82. [CrossRef]
 11. Yekta A, Altemur K, Ilkay Y, Mustafa K, Rüstem M, Yoruk Y. 13-year experience with penetrating trauma patients. Trakya Univ Tıp Fak Derg 2009;26:232-6.
 12. Gossage JR, Kanj G. Pulmonary arteriovenous malformations. A state of the art review. Am J Respir Crit Care Med 1998;158:643-61. [CrossRef]
 13. Yüksel M, Laçın T. Travmalı hastaya yaklaşım. İçinde: Yüksel M, Çetin G, editörler. Toraks travmaları. İstanbul: Turgut Yayıncılık; 2003. s. 1-14.
 14. Swanson KL, Prakash UB, Stanson AW. Pulmonary arteriovenous fistulas: Mayo Clinic experience, 1982-1997. Mayo Clin Proc 1999;74:671-80. [CrossRef]
 15. Sheikhzadeh A, Paydar MH, Ghabussi P, Hashemian M, Yazdanyar A, Hakim HS. Pulmonary arteriovenous fistulas. Case presentations and clinical recognition. Herz 1983;8:179-86.
 16. Baik S. Traumatic pulmonary arteriovenous fistula due to shotgun wound to the chest. Am J Forensic Med Pathol 1984;5:161-4. [CrossRef]
 17. Kerr A, Sauter D. Acquired traumatic pulmonary arteriovenous fistula: case report. J Trauma 1993;35:484-6. [CrossRef]
 18. Shovlin CL, Jackson JE. Pulmonary arteriovenous malformations and other pulmonary vascular abnormalities. In: Mason RJ, Broadus VC, Martin TR, King TE, Schraufnagel DE, Murray JF, et al., editors. Ma-son Murray and Nadel's textbook of respiratory medicine. Vol 1, 5th ed. Philadelphia: Saunders Elsevier; 2010. p. 2963-89. [CrossRef]
 19. Ando K, Mochizuki A, Kurimoto N, Yokote K, Nakajima Y, Osada H, et al. Coil embolization for pulmonary arteriovenous malformation as an organ-sparing therapy: outcome of long-term follow-up. Ann Thorac Cardiovasc Surg 2011;17:118-23. [CrossRef]
 20. Chilvers ER, Whyte MK, Jackson JE, Allison DJ, Hughes JM. Effect of percutaneous transcatheter embolization on pulmonary function, right-to-left shunt, and arterial oxygenation in patients with pulmonary arteriovenous malformations. Am Rev Respir Dis 1990;142:420-5. [CrossRef]
 21. Ploch PJ, Datta S, Thompson JH, Raghavendran K. Posttraumatic pulmonary arteriovenous fistula: is resection the procedure of choice? A case report and review of literature. J Trauma 2009;66:554-7. [CrossRef]
 22. Kanauchi N, Sato T, Abiko M, Takahashi N. Surgically treated cases of pulmonary arteriovenous fistula. [Article in Japanese] Kyobu Geka 2001;54:517-20. [Abstract]
 23. Uthaman B, Al-Qbandi M, Abushaban L, Rathinasamy J. Transcatheter closure of large pulmonary arteriovenous fistula including pulmonary artery to left atrial fistula with Amplatzer septal occluder. Catheter Cardiovasc Interv 2007;70:422-8. [CrossRef]
 24. Grosso M, Groppo Marchisio F, Testa F, Gallarato G, Balderi A, Lingua G, et al. Pulmonary arteriovenous malformations: percutaneous treatment preserving parenchyma in high-flow fistulae. Radiol Med 2008;113:395-413. [CrossRef]
 25. Pejhan S, Rahmanijoo N, Farzanegan R, Rahimi M. Surgically treatable pulmonary arteriovenous fistula. Ann Thorac Cardiovasc Surg 2012;18:36-8. [CrossRef]
 26. Ergül Y, Nişli K, Aydoğan U. Transcatheter closure of a fistula between the right pulmonary artery and left atrium using the Amplatzer septal occluder. Turk Kardiyol Dern Ars 2011;39:231-4. [CrossRef]

CASE REPORT - ABSTRACT

Late presentation of posttraumatic pulmonary arteriovenous fistula occlusion with septal occluder device

Bülent Güçyetmez, M.D.,¹ Ece Salihoğlu, M.D.,² Aykut Ayyıldız, M.D.,³ Levent Saltık, M.D.,⁴ Lütfi Telci, M.D.⁵

¹Department of Intensive Care Unit, International Hospital, İstanbul

²Department of Cardiovascular Surgery, Acıbadem University Faculty of Medicine, İstanbul

³Department of Intensive Care Unit, Maslak Acıbadem Hospital, İstanbul

⁴Department of Pediatric Cardiology, İstanbul University Cerrahpaşa Faculty of Medicine, İstanbul

⁵Department of Anaesthesiology, İstanbul University İstanbul Faculty of Medicine, İstanbul

ABSTRACT

Posttraumatic pulmonary arteriovenous fistula is a rare complication of penetrating injury. Cases may remain asymptomatic for years prior to diagnosis. We present a case of pulmonary arteriovenous fistula related to a penetrating injury of the thorax 6 years previously that was occluded with a septal occluder device. Consistent use of CT or conventional catheter pulmonary angiography following penetrating injury to the thorax is essential to the early diagnosis of pulmonary arteriovenous fistula during the asymptomatic stage. Modern occlude devices facilitate the transcatheter approach as a viable alternative to surgery for the closure large, high pressure defects.

Key words: Penetrating thoracic trauma; pulmonary arteriovenous fistula; septal occluder device.

Ulus Travma Acil Cerr Derg 2013;19(6):576-580 doi: 10.5505/tjtes.2013.06432