



Ateşli silah yaralanmasına bağlı periferik sinir lezyonlarında cerrahi tedavi sonuçlarımız: 28 olgunun değerlendirilmesi

Surgical treatment outcomes in peripheral nerve lesions due to gunshot injuries: assessment of 28 cases

Ali Kıvanç TOPUZ,¹ Ahmet EROĞLU,¹ Cem ATABEY,¹ Ahmet ÇETİNKAL²

AMAÇ

Bu geriye dönük çalışmada, kliniğimizde 8 yılı kapsayan sürede ateşli silah yaralanması nedeniyle ameliyat edilen periferik sinir lezyonlu 28 hastaya uygulanan cerrahi tedavi ve sonuçları sunuldu.

GEREÇ VE YÖNTEM

Çalışmaya Ocak 2002-Şubat 2010 tarihleri arasında kliniğimize başvuran, etyolojide ateşli silah yaralanması olan, yaralanmadan 1-6 ay süre sonra başvurmuş ve periferik sinir lezyonu tanısı ile ameliyat edilen olgular alındı. Tüm hastalara ameliyat öncesi ve sonrası elektromiyografik inceleme (EMG) ve motor güç derecelendirmesi yapıldı. Olguların tümüne cerrahi tedavi uygulanarak, ameliyat sonrası 1, 6, 12. ayda kontrole çağırıldılar.

BULGULAR

Hastaların ortalama başvuru süreleri 3,6 aydı (1 gün - 6 ay). En sık yaralanan sinir; 14 olgu (%50) ile siyatik sinirdi. Olguların 23'ü kurşun yaralanması (9'u tabanca ile sivil yaralanma, 14'ü tüfek ile askeri yaralanma), 5'i ise şarapnel yaralanmasına bağlı olarak meydana gelmişti. Olguların tümünde sinir dokusu bütünlüğü tam olduğundan cerrahide sinir grefti ihtiyacı olmadı. Cerrahi sonrası eksternal epinöroliz + dekompresyon yapılan olgularda, EMG sonuçlarının ve motor fonksiyonlardaki düzelmenin daha iyi olduğu saptandı.

SONUÇ

Biz cerrahi teknik kurallara uyulması şartıyla (enfeksiyon, cilt defekti, vasküler yaralanma ve kemik kırığı varlığı dışında) ateşli silah yaralanmasına bağlı sinir lezyonlarında ilk altı ay içinde cerrahi tedaviyi önermekteyiz.

Anahtar Sözcükler: Ateşli silah yaralanması; elektromiyografik inceleme; periferik sinir.

BACKGROUND

In this retrospective study, we present the results and outcomes in our clinic of 28 patients over 8 years who received surgical treatment for peripheral nerve lesions due to gunshot injury.

METHODS

The patients came to our clinic between January 2002 and February 2010. All came within 1-6 months after the initial gunshot injury and underwent surgery due to the diagnosis of peripheral nerve lesion. Preoperative and postoperative electromyographic analysis (EMG) and motor strength rating were performed on all patients. All patients were called for postoperative follow-up at 1, 6 and 12 months after surgery.

RESULTS

The mean time after initial injury before being seen at our clinic was 3.6 months (1 day - 6 months). The most commonly injured nerve was the sciatic nerve, in 14 cases (50%). Of the patients, 23 came due to a bullet injury (9 were civilian injury with a gun, 14 were military injury with a rifle) and 5 came due to shrapnel injury. Since in all cases integrity of the nervous tissue was fully intact, nerve grafting was not required during surgery. Relatively improved EMG findings, and recovery in motor functions were detected in cases who had undergone postoperative external epineurolysis plus decompression.

CONCLUSION

We recommend surgical treatment within the first six months in neural lesions, depending on gunshot injury, on the condition that surgical technique rules are obeyed (except infection, skin defect, vascular injury, and the presence of bone fracture).

Key Words: Gunshot wounds; electromyographic investigation; peripheral nerve.

¹GATA Haydarpaşa Eğitim Hastanesi, Beyin Cerrahi Kliniği, İstanbul;
²Kasımpaşa Asker Hastanesi Beyin Cerrahi Kliniği, İstanbul.

¹Department of Neurosurgery, GATA Haydarpaşa Training Hospital, İstanbul;
²Department of Neurosurgery, Kasımpaşa Military Hospital, İstanbul, Turkey.

Ateşli silah yaralanmaları (ASY), ağır nörolojik ve/veya diğer organ hasarları oluşturan yaralanmalardır. Etiyolojide ASY olan periferik sinir yaralanmalarında ağır nörolojik hasarlar oluşabilmektedir. Periferik sinirlere ait ASY'nin insidansı hakkında verilen rakamlar ülkeden ülkeye değişiklikler göstermektedir.^[1] Her yıl Amerika Birleşik Devletleri'nde ASY'ye bağlı olarak 24,000 kişi ölmekte, 300,000 kişi yaralanmaktadır.^[2] Son yıllarda ülkemizde de yaşanan askeri ASY yaralanmaları sonucunda bu oran artmıştır.^[3]

Askeri yaralanmalarla sivil yaralanmaları ayıran en önemli nokta, yaralanmaya neden olan silahın cinsi ve dolayısı ile bu silahın sahip olduğu ateş gücü ve kitle etkisidir.^[3] Silahtan çıkan parçanın, hızı, boyutu ve şekline bağlı olarak yaratacağı hasar da ancak balistik inceleme sonucunda anlaşılabilir. ASY'de sinir dokuları doğrudan, dolaylı veya geçici kaviteye bağlı mekanizmalarla hasara uğrayabilmektedir.^[2,3] Doğrudan yaralanmalarda parçanın kendisi hasara neden olurken, dolaylı yaralanmalarda ise hasarın esas nedeni parçanın hedefe çarptığı anda yarattığı şok dalgası ile meydana gelen basınç ya da oluşan kaviteye bağlı meydana gelen kompartman sendromudur. ASY'nin büyük bir kısmında sinir bütünlüğü bozulmaz. Ancak bazen sinirde tam ya da kısmi sinir iletimi kaybı oluşabilir. Periferik sinir yaralanmalarında etyolojik neden ve mekanizmalara bağlı olarak prognoz değişmektedir.^[4] Prognozu etkileyen faktörler arasında hasarlanmanın tipi, yaralanmanın şiddeti, hasar seviyesi ve hastanın yaşı sayılabilir.^[5]

Periferik sinirlerin ateşli silahla olan yaralanmalarının cerrahi tedavisi halen tartışmalıdır.^[3] Kaynakların çoğunluğu askeri yaralanmaların sonuçlarına dayanarak birlikte sivil ateşli silah yaralanmalarına ait yayımlar da vardır.^[3] Bugüne kadar bildirilmiş olan sonuçlara bakıldığında tedavi protokollerinde halen bir standart yoktur.

Bu çalışmada, ASY nedeniyle ameliyat edilen periferik sinir lezyonlarında, uygulanan cerrahi teknik, yaralanma mekanizması ve cerrahi öncesi sürenin cerrahi sonrası elde edilen fonksiyonel düzelmeye ve prognoza olan etkileri araştırıldı. Ameliyat edilen olgulardan elde edilen sonuçlar elektromiyografik inceleme (EMG) ve klinik inceleme ile birlikte değerlendirildi.

GEREÇ VE YÖNTEM

Ocak 2002-Şubat 2010 tarihleri arasında GATA Haydarpaşa Eğitim Hastanesi Nöroşirürji Kliniği'ne başvuran ve etyolojide ateşli silah yaralanması olan, periferik sinir yaralanmasına maruz kalmış ameliyatlı 28 olgu geriye dönük olarak incelendi. Çalışmaya travma sonrası 1-6 ay arasında süre geçmiş ve daha önce ameliyat edilmemiş hastalar alındı. Çalışmada ameliyat öncesi ve sonrası dönemdeki klinik değeri-

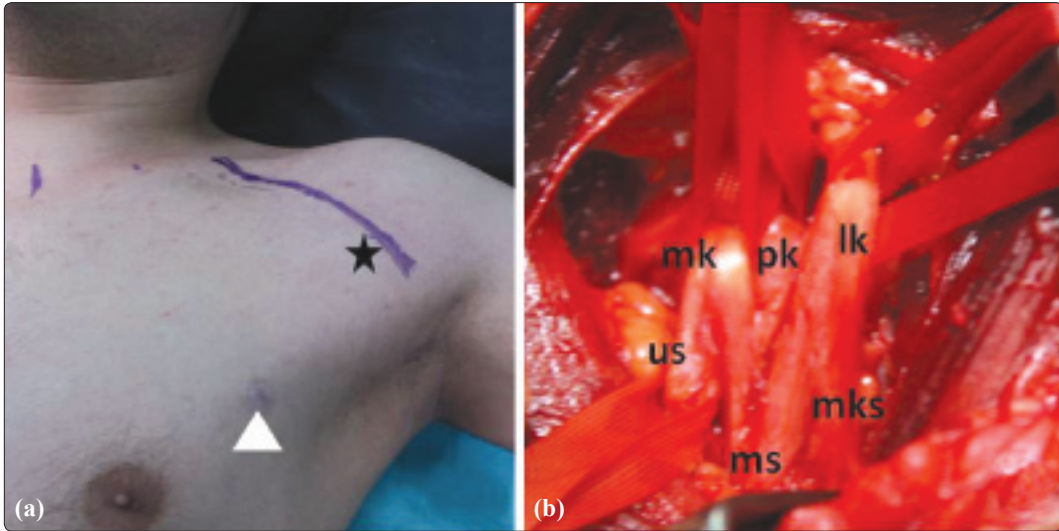
dirmeyi ortaya koyabilmek açısından EMG çalışması ve motor güç dereceleri temel ölçüt olarak alındı. Olguların ameliyat öncesi ve sonrası dönemdeki motor güç değerleri British Medical Research Council ölçeğine göre değerlendirildi (Tablo 1). EMG çalışması aynı nörolog tarafından Nihon Kohden Neuropack- 2 marka EMG cihazı ile yapıldı. Olguların tümüne cerrahi tedavi uygulandı. Genel anestezi altında olgulara mikrocerrahi yöntemle fasyatomi, eksternal veya internal nöroliz ve dekompresyon teknikleri kullanıldı. Kompartman sendromu gelişmiş olgularda fasyatomi yapıldı. Olgular ameliyat sonrası 1. ay, 6. ay ve 12. aydaki kontrollerinde nörolojik muayene ve EMG çalışmalarıyla değerlendirildi. Nörolojik değerlendirmenin EMG çalışması ile eş zamanlı yapılmasına dikkat edildi.

BULGULAR

Çalışmaya katılan olguların tümü erkekti. Olguların yaşlara göre dağılımı 21-48 yaş (ort. yaş; 32,4 yıl) arasındaydı. Hastaların ortalama başvuru süreleri 3,6 aydı (1 ay - 6 ay). En sık yaralanan sinir; 14 olgu (%50) ile siyatik sinirdi. Yedi olguda (%25) peroneal sinir, 4 olguda (%14,2) brakial pleksus (Şekil 1a, b), 2 olguda (%7,1) radyal sinir ve 1 olguda da (%3,5) ulnar + median sinirin birlikte olduğu lezyon mevcuttu (Tablo 2). Olgularda üst ekstremitede en fazla sinir yaralanması brakial pleksus ve alt ekstremitede ise siyatik sinirde tespit edildi. Yirmi üç olguda sinir lezyonu kurşun yaralanması (9'u tabanca ile sivil yaralanma, 14'ü tüfek ile askeri yaralanma) ile, 5 olguda ise şarapnel yaralanmasına bağlı olarak meydana gelmişti. Çalışmamızda doğrudan sinir dokusu yaralanması olmayıp, lezyonlar dolaylı yaralanmalara bağlı, parçanın hedefe çarptığı anda yarattığı şok dalgasıyla ortaya çıkan basınç veya oluşan kaviteye sonucunda meydana gelen kompartman sendromuna bağlı olarak oluşmuştu. Cerrahi tedavi olarak 8 olguya (%28,5) fasyatomi + dekompresyon, 4 olguya (%14,2) dekompresyon + internal nöroliz ve 16 olguya (%57,14) eksternal epinöroliz + dekompresyon yapıldı (Şekil 2a-c). Biz olgularda eğer epinöriyum bütünlüğü korunmuş ise eksternal nöroliz yaptık. Eğer epinöriyum bütünlüğü bozulmuş ve fibrotik bir tabaka ile sinir çevrilmiş ise internal nöroliz uyguladık. Olgularımızın tümünde si-

Tablo 1. British Medical Research Council motor güç değerlendirme ölçeği^[17]

Derece	Değerlendirme
M0	Hiç kasılma yok
M1	Eser miktarda kasılma var
M2	Yerçekimsiz ortamda aktif hareket var
M3	Yerçekimine karşı aktif hareket var
M4	Direnç ve yerçekimine karşı aktif hareket var
M5	Normal kuvvet şeklinde değerlendirilir



Şekil 1. (a) Sol göğüs dış kısmından ateşli silah yaralanmasına bağlı gelişmiş sol brakial pleksusun kord düzeyinde hasarı (beyaz ok başı: kurşun giriş deliği). Yıldız: klavikula 2/3 medialinden axilla-ya doğru deltopektoral oluk üzerinden yapılan infraklavikular yaklaşıma ait cerrahi insizyon). **(b)** Kordlar düzeyinde brakial pleksusu oluşturan sinirlerin dekompresyon cerrahisi sonrası görünümü (us: ulnar sinir; ms: median sinir; mks: muskulokutanöz sinir; mk: medial kord; pk: posterior kord; lk: lateral kord).

Renkli şekiller derginin online sayısında görülebilir (www.tjtes.org)

nir dokusu bütünlüğü tam olduğundan cerrahide sinir greft dokusu ihtiyacı olmadı. Cerrahi sonrası eksternal epinörolizis + dekompresyon yapılan olgularda, EMG sonuçlarının ve motor fonksiyonlardaki düzelmenin daha iyi olduğu saptandı. Cerrahi sonrasında hiçbir olguda komplikasyon gelişmedi. Uygulanan cerrahi yaklaşım ile hastaların cerrahi öncesi ve sonrası EMG sonuçları ile motor fonksiyonlarının değerlendirilmesi Tablo 3’de verilmiştir. Total ve ağır parsiyel lezyonlu 17 olgunun ortalama 12 aylık EMG takiplerinde 6 olguda parsiyel lezyon seviyesine gerileme tespit ettik. Parsiyel aksonal hasarı olan 11 olgunun ise 12 aylık EMG takiplerinde 6 olguda tama yakın düzelme tespit ettik. İki ile 5 ay arası ameliyat edilen geç dönem cerrahi uygulanan olguların sonuçlarında anlamlı fark olmadığını gördük. Tüm olgular en kısa 9 ay, en uzun 18 ay, ortalama 12 ay süreyle izlendi.

TARTIŞMA

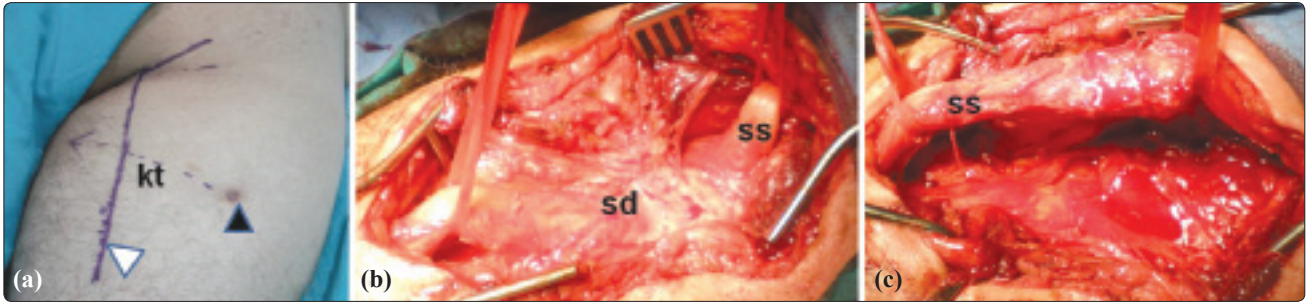
Ateşli silahların, “avcılık” ve “savunma” amaçlı kullanım alanları mevcuttur. Gerek askeri gerek sivil alandaki bu yaygın kullanımı, kaçınılmaz bir şekilde yaralanmaların sıklığını da artırmaktadır.^[6] ASY, ağır nörolojik ve/veya diğer organ hasarları oluşturan yaralanmalardır. Etiyolojide ASY olan periferik sinir yaralanmaları ağır nörolojik hasarlar oluşturabilmektedir. Oluşacak hasar kinetik olarak hareket halindeki parçanın kütlesi ve hızının karesi ile bağlantılı olarak sınıflandırılacak olursa yüksek, orta ve düşük hızlı yaralanmalar olarak nitelendirilebilir.^[7] Ayrıca parçanın havada yol alırken yaptığı düzgün dönmeler, takla atarak ya da savrulmuş ilerlemeler gibi değişik gidiş

şekilleri de yaralanmanın tipi ve derecesini etkilemektedir.^[8] Doğrudan yaralanmada, parçanın kendisi yaralanmaya neden olabileceği gibi, parçalanmış kemik ve disk parçaları da hasar oluşturabilir.^[3] Dolaylı yaralanmada kurşunun komşu dokulara olan basınç, şok dalgası ve ısı etkisi ile hasar meydana getirdiği bilinmektedir.^[7] Olgularımızda sinire yönelik doğrudan yaralanma yoktu ve sinir bütünlüğü tamdı. Ancak sinirdeki hasar gerek yabancı cismin izlediği yol gerekse intraoperatif gözlemlerimiz ile yaralanmaların dolaylı etki ile oluştuğunu gördük.

Sivil yaralanmalar genellikle tabanca mermileriyle meydana gelen düşük hızlı yaralanmalardır. Ana mekanizma doğrudan yaralanma olup, askeri silahlarla meydana gelen yüksek hızlı yaralanmalarla kıyaslandığında oluşan hasar daha sınırlıdır.^[3,9] Askeri silahların ateş gücünün çok daha yüksek olması, yani hız ve kitle etkilerinin daha büyük olması ve aynı anda birden çok parçanın hedefe isabet edebilmesi özellikleriyle yukarıda sözü edilen mekanizmaların hepsinin aynı anda oluşması sonucu meydana gelen hasarında

Tablo 2. Periferik sinir lezyon dağılımı

Sinir lezyonu	Sayı	Yüzde
Siyatik sinir	14	50
Peroneal sinir	7	25
Brakiyal pleksus	4	14,2
Radiyal	2	7,1
Ulnar + Median	1	3,5



Şekil 1. Sağ uyluk posteriolateralinden ateşli silah yaralanmasına bağlı gelişen sağ siyatik sinir hasarı. (a) Sağ gluteus alt kısmından uyluk 2/3 orta kısmına doğru uzanan orta hattan yapılan cerrahi insizyon. (b) Siyatik sinirin kurşun trasesi boyunca skar dokuları tarafından bası altında görünümü. (c) Cerrahi sonrası sağ siyatik sinirin dekomprese edilmiş görünümü (kt: kurşun trasesi; sd: skar dokusu; ss: siyatik sinir; siyah ok: kurşun giriş deliği; beyaz ok: planlanan cerrahi insizyon).

Renkli şekiller derginin online sayısında görülebilir (www.tjtes.org)

derecesini artırmaktadır.^[2] Sivil ASY düşük hızlı yaralanmaya bağlı olduğundan cerrahi sonuçları daha yüz güldürücüdür.^[10] Bizim 9 olgumuzda tabanca ile olan sivil ASY mevcuttu ve askeri ASY oranla cerrahi sonuçları daha iyi idi.

Periferik sinirdeki hasarın seviyesi, eşlik eden yaralanmalar, elektrofizyolojik bulgular, ameliyat süresi, ameliyat sırasındaki bulgular, cerrahi teknik ASY'ye bağlı periferik sinir lezyonları için prognostik faktörlerdir.^[11] Yapılan cerrahinin başarı oranı proksimal bölgede düşük iken, bu oran distale doğru gidildikçe artmaktadır.^[10] Roganovic^[10] Yugoslavya'da iç savaşta meydana gelen ASY'ye bağlı 157 olguluk siyatik sinir lezyonu cerrahisi çalışmasında proksimalde uyluk düzeyinde %10, popliteal düzeyde ise %31 başarı oranı bildirmiştir.

Cerrahi tedavide sinirin bütünlüğü ve yerleşimine göre eksternal nöroliz, sinir grefti ile interfasiküler anastomoz, fasiküler tamir, internal nöroliz, epinörotomi yapılmaktadır.^[2,3] ASY sonrası oluşan periferik sinir lezyonlarına ait tedavi sonuçları ancak eski

askeri kaynaklardan elde edilebilmektedir.^[3] ASY'de periferik sinirler genelde uzunlamasına etkilenmektedir. Cerrahi teknik olarak epinöral onarım uzun yıllardır uygulanan standart bir yöntemdir ve bugün hala önemli bir yere sahiptir.^[2,3] Sinir hasarı tamirinde interfasiküler otojen greft kullanımı Milesi ve arkadaşları^[12] tarafından tarif edilmiştir. Biz olgularda eğer epinörium bütünlüğü korunmuş ise eksternal nöroliz yaptık. Eğer epinörium bütünlüğü bozulmuş ve fibrotik bir tabaka ile sinir çevrilmiş ise internal nöroliz uyguladık. Burada önemli nokta sinir anatomisine zarar vermeden OPMİ (Operasyon Mikroskopu) ile fasikülleri eperinöriumdan diseke ederek serbestleştirmektir. Aksi takdirde cerrahi olarak endikasyonsuz veya deneyimsiz ellerde uygulanacak internal nöroliz fasiküllerde fibrozise neden olabilir.^[13]

Ateşli silah yaralanmalarına bağlı sinir yaralanmalarında genellikle sinirin kendiliğinden iyileşme olasılığı göz önüne alınarak beklenilebilir.^[1] ASY dışındaki lezyonlarda tamirin zamanlaması sinir kesi ciddiyetine, eşlik eden kontüzyona, sinirin uzunlama-

Tablo 3. Cerrahi yaklaşım şekilleri ve EMG ile motor kuvvet sonuçları

Cerrahi	Ameliyat öncesi EMG	Ameliyat sonrası EMG	Ameliyat öncesi hasta sayısı / motor kuvvet	Ameliyat sonrası hasta sayısı / motor kuvvet
Fasyotomi + dekompresyon	Total lezyon 5	Total lezyon 4	5 / M1	4 / M1
	Ağır parsiyel 2	Ağır parsiyel 2	2 / M2	2 / M2
	Parsiyel 1	Parsiyel 2	1 / M3	2 / M3
Eksternal epinöroliz + dekompresyon	Total lezyon 3	Total lezyon 1	3 / M1	1 / M1
	Ağır parsiyel 5	Ağır parsiyel 3	5 / M2	2 / M2
	Parsiyel 8	Parsiyel 7	8 / M3	8 / M3
		Tama yakın 5	–	5 / M4
İnternal epinöroliz + dekompresyon	Total lezyon 1	Total lezyon –	1 / M1	– / M1
	Ağır parsiyel 1	Ağır parsiyel 1	1 / M2	1 / M2
	Parsiyel 2	Parsiyel 2	2 / M3	2 / M3
		Tama yakın 1	–	1 / M4

EMG: Elektromiyografik inceleme.

sına hasarına, lokal doku hasarının decesine ve yara kontaminasyonuna bağlı olarak değişir.^[14] Bunların varlığında geç cerrahi önerilir. Cerrahide zamanlama konusunda literatürde bazı yayınlarda normal doku ile defektif doku arasında demarkasyon hattının daha iyi görüldüğü ve sinirdeki ödemin azalması nedeni ile travmadan 3 hafta sonra cerrahi yapılması gerektiği bildirilmiştir.^[7] Kline ve arkadaşları^[15] ASY'ye bağlı sinir yaralanmalarında 2-5 ay arasında konservatif kalılabileceğini, cerrahi girişimin bu süreden daha uzun bir zamana bırakılmamasını, oluşacak skar dokuları ve yapışıklıkların yapılacak cerrahiye zorlaştıracaklarını belirtmişlerdir. Narakas ve arkadaşları^[16] ise ASY'ye bağlı brakial plexus yaralanmalarında sinir bütünlüğü bozulmuş seçilmiş olgularda erken dönemde (5-37 gün) greft ile sinir onarımı yaptıklarını, sonuçlarının ise yüz güldürücü olduğunu bildirmişlerdir. Roganovic^[10] ASY'ye bağlı sinir yaralanması çalışmasında travma sonrası 7. aydan fazla süre geçmiş olgularda cerrahi tedavi sonuçlarının iyi olmadığını bildirmiştir. Oberlin ve Rantissi^[2] ASY'ye bağlı periferik sinir yaralanmalarında erken dönemde (1-2 hafta) cerrahi önermişlerdir. Cerrahi tedavide ameliyat bulguların önemli olduğunu, temiz yaralanmalarda sinirin primer dikilebileceğini, özellikle siyatik sinir tamirinde ekstremiteletin fleksiyon-ekstansiyonuna izin vermesine dikkat edilmesi gerektiğini bildirmişlerdir. Bu tür yaralanmalarda sinire doğrudan temas olmasa da basınç ve kavitasyon etkisi ile hasar oluşmaktadır. Biz ateşli silah ile olan yaralanmalarda kopartman sendromu dışında yaralanma sonrası çevre dokuların onarımı için bir süre beklemenin daha iyi olduğu ve mevcut lezyonlarda bu süre içerisinde düzelme olabileceği nedeniyle cerrahi tedavi için 5. aya kadar beklenebileceği görüşündeyiz. Ancak bu süre 6 ayı geçmemelidir. Çünkü geç cerrahinin en önemli dezavantajı endonöral tüp ve fasiküllerde zamanla progresif küçülme meydana gelir.^[17] Dolayısı ile retrakte sinir uçlarının fibrozis ile kısılması nedeniyle ikinci bir ameliyat daha gerekmektedir. Bu nedenle ilk cerrahi sırasında ikinci bir tamir düşünülen olgularda sinir uçları çevre dokuya tutturulmalıdır. Bu retraksiyonu önler ve daha sonraki cerrahiye kolaylaştırır.^[17] Diğer taraftan kompartman sendromu gelişmesi nöral ve vasküler yaralanmalar açısından acil cerrahi endikasyondur. Kompartman sendromuna bağlı sinir lezyonu gelişmiş 8 olgunun bize başvurusu yaralanmadan bir ay sonraki zaman diliminde idi. Fasyotomi ve dekompresyona rağmen bu olgularımızdaki sonuçlarımızın başarı oranındaki düşüklüğü cerrahinin geç dönemde yapılmış olmasından kaynaklandığı görüşündeyiz.

Sonuç olarak, ateşli silah yaralanmasına bağlı periferik sinir lezyonlarında, cerrahi anatomi, cerrahi zamanlama ve yaralanma mekanizmasının detaylı olarak bilinmesi sinir onarımı ve rekonstrüksiyonunda optimal planlama yapılabilmesi için gereklidir. Fakat sinir

onarımında en önemli nokta; uygun zaman diliminde ve uygun bir mikrocerrahi tekniği kullanmaktır.

Anahtar noktalar

- Askeri yaralanmalarla sivil yaralanmaları ayıran en önemli nokta, yaralanmaya neden olan silahın cinsi ve dolayısı ile bu silahın sahip olduğu ateş gücü ve kitle etkisidir.

- Doğrudan yaralanmalarda parçanın kendisi hasara neden olurken, dolaylı yaralanmalarda ise hasarın esas nedeni parçanın hedefe çarptığı anda yarattığı şok dalgası ile meydana gelen basınç ya da oluşan kavitasyona bağlı meydana gelen kompartman sendromudur.

- Ateşli silah yaralanmalarının büyük bir kısmında sinir bütünlüğü bozulmaz. Ancak bazen sinirde tam ya da kısmi sinir iletimi kaybı oluşabilir. Bu tür yaralanmalarda sinire direkt temas olmasa da basınç ve kavitasyon etkisi ile hasar oluşmaktadır.

- Periferik sinirdeki hasarın seviyesi, eşlik eden yaralanmalar, elektrofizyolojik bulgular, ameliyat süresi, intraoperatif bulgular, cerrahi teknik ASY'ye bağlı periferik sinir lezyonları için prognostik faktörlerdir.

- Ateşli silah yaralanmasına bağlı periferik sinir lezyonlarında, cerrahi anatomi, cerrahi zamanlama ve yaralanma mekanizmasının detaylı olarak bilinmesi sinir onarımı ve rekonstrüksiyonunda optimal planlama yapılabilmesi için gereklidir.

- Cerrahi tedavide sinirin bütünlüğü ve lokalizasyonuna göre; eksternal nöroliz, sinir grefti ile interfasiküler anastomoz, fasiküler tamir, internal nöroliz ve epinörotomi yapılmaktadır.

- Eğer epinöriyum bütünlüğü bozulmuş ve fibrotik bir tabaka ile sinir çevrilmiş ise internal nöroliz uygulanmalıdır.

- Ateşli silah ile olan yaralanmalarda kopartman sendromu dışında yaralanma sonrası çevre dokuların onarımı için bir süre beklenebilir ve mevcut lezyonlarda bu süre içerisinde düzelme olabileceği nedeniyle cerrahi tedavi için 5. aya kadar beklenebilir.

- Geç cerrahinin en önemli dezavantajı endonöral tüp ve fasiküllerde zamanla progresif küçülme meydana gelmesidir.

Yazar(lar) ya da yazı ile ilgili bildirilen herhangi bir ilgi çakışması yoktur.

KAYNAKLAR

1. Persad IJ, Reddy RS, Saunders MA, Patel J. Gunshot injuries to the extremities: experience of a U.K. trauma centre. *Injury* 2005;36:407-11.
2. Oberlin C, Rantissi M. Gunshot injuries to the nerves. *Chir Main* 2011;30:176-82.
3. Secer HI, Daneyemez M, Tehli O, Gonul E, Izcı Y. The clinical, electrophysiologic, and surgical characteristics of pe-

- ripheral nerve injuries caused by gunshot wounds in adults: a 40-year experience. *Surg Neurol* 2008;69:143-52.
4. Uzun N, Tanriverdi T, Savrun FK, Kiziltan ME, Sahin R, Hanimoglu H, et al. Traumatic peripheral nerve injuries: demographic and electrophysiologic findings of 802 patients from a developing country. *J Clin Neuromuscul Dis* 2006;7:97-103.
 5. Taylor CA, Braza D, Rice JB, Dillingham T. The incidence of peripheral nerve injury in extremity trauma. *Am J Phys Med Rehabil* 2008;87:381-5.
 6. Çoltu A, Durak D. Adli otopsiyeri yapılmış 141 ateşli silah yaralanmasına bağlı ölüm olgusunun retrospektif incelenmesi. *Adli Tıp Derg* 1992;8:49-51.
 7. Kahraman S, Gonul E, Kayali H, Sirin S, Duz B, Beduk A, Timurkaynak E. Retrospective analysis of spinal missile injuries. *Neurosurg Rev* 2004;27:42-5.
 8. Yücel F. Çeşitli av tüfeği ve fişekleri ile yapılan atışlarda hedefte görülen namlu ürün artıklarına göre atış mesafesinin belirlenmesi (Tez). Cumhuriyet Üniversitesi, Adli Tıp Anabilim Dalı Uzmanlık Tezi; 1997.
 9. Yegiyants S, Dayicioğlu D, Kardashian G, Panthaki ZJ. Traumatic peripheral nerve injury: a wartime review. *J Craniofac Surg* 2010;21:998-1001.
 10. Roganovic Z. Missile-caused median nerve injuries: results of 81 repairs. *Surg Neurol* 2005;63:410-9.
 11. Khan R, Birch R. Latrothetic injuries of peripheral nerves. *J Bone Joint Surg Br* 2001;83:1145-8.
 12. Millesi H, Meissl G, Berger A. Further experience with inter-fascicular grafting of the median, ulnar, and radial nerves. *J Bone Joint Surg Am* 1976;58:209-18.
 13. Thomas MB. Nerve repair and grafting. In: Green DP, Hotchkiss RN, Pederson WC, editors. *Green's operative hand surgery*. Philadelphia: Churchill livingstone; 1999. p. 1381-404.
 14. Dagum AB. Peripheral nerve regeneration, repair, and grafting. *J Hand Ther* 1998;11:111-7.
 15. Kim DH, Murovic JA, Tiel RL, Kline DG. Penetrating injuries due to gunshot wounds involving the brachial plexus. *Neurosurg Focus* 2004;16:E3.
 16. Narakas A, Bonnard C, Slooff B. Brachial plexus lesions. Drawings of explorations and reconstructions by Algimantas Otonas Narakas. Berlin Heidelberg New York: Springer-Verlag; 1999.
 17. Topuz K, Eroğlu A, Atabey C, Göçmen S, Kutlay M, Demircan MN. Periferik sinir yaralanmalarında geç dönem cerrahi tedavi sonuçlarımız. *Türk Nöroşirürji Dergisi* 2011;1:8-13.