

## ÇOCUKLUK VE ERİŞKİN DÖNEMİ “BÜYÜYEN KAFA KIRIKLARI” (SESSİZ BİR KOMPLİKASYONDAN KOMPLİKE PATOLOJİK SÜREÇE UZANAN YOL)

### CHILD AND ADULTHOOD “GROWING SKULL FRACTURES” THE PATHWAY FROM A SILENT COMPLICATION TO A COMPLICATED PATHOLOGICAL CONDITION

Dr. İbrahim M. ZİYAL, Dr. Murat DÖŞOĞLU, Dr. Merih İŞ,  
Dr. Hakan YILDIZ, Dr. Engin YÜCEL, Dr. Ferruh GEZEN

**ÖZET:** Büyüyen Kafa Kırıkları (BKK) çocukluk dönemi kafa travmalarının nadir bir komplikasyonudur. Erişkin döneminde tanı konan olgular daha da nadirdir ve başlıca neden yeterli tedavinin uygulanmamış olması ya da gecikmiş tanıdır. Bu çalışmada, beşi erişkin döneminde olmak üzere onbeş BKK olgusu sunulmaktadır. On olguda leptomeningeal kist ile birlikte ya da olmaksızın kafa kırığında genişleme tesbit edildi. Bu gruptaki (Grup I) olguların 7si erkek, üçü bayan ve olguların ortalama yaşı 14.9 ay idi. Yırtılmış olan duraya bağlı olarak kırık kemik kenarları birbirinden ayrılmış ve beyin omurilik sıvısı ile dolu araknoid boşluk bir leptomeningeal kiste dönüşmüş idi. Dokuz olgu kafada şişlik ve şekil bozukluğu, bir olgu ise nöbet şikayeti ile başvurdu. Tanı konmamış ya da tanı konmakta gecikilmiş olgularda kist genişlemekte, ensefalomalazi ve parankim dokusu kaybı oluşmakta ve kist ventrikül ile birleşmektedir. Böylece bir porenselalik kist ortaya çıkmaktadır. Erişkin döneminde tanı konan beş olgumuz ise bu patolojik ilerlemeyi göstermekte idi (Grup II). Bu olguların 4ü erkek, biri bayan ve ortalama yaşları 14.6 yıl idi. Sadece nöbet dört olguda, sol hemiparezi ile birlikte nöbet ise bir olguda tesbit edildi. Grup I olgular kranyotomi ve duraplasi ile tedavi edildiler. Kemik büyümesi tamamlandıktan sonra iki olguya kranyoplasti uygulandı. Grup II olgular kranyotomi, duraplasi ve kranyoplasti ile tedavi edildiler. Bu grubun iki olgusu daha sonra şant uygulamasını gerektirdi. Olguların tedavi sonrası ortalama takip süresi 37 ay olarak tesbit edildi. Erişkin olgularda tedavi sonuçları yetersiz kaldı ve beş olgudan sadece birinde nöbetler önlenildi. Sonuç olarak, BKK'da erken tanı, uygun tedavinin seçimi, yeterli iyileşme ve geç başarısız sonuçların önlenmesi için kafa travması sonrası oluşan lineer kırıkların en az iki sene düzgün aralıklar ile takibi esas olmalıdır.

**Anahtar Kelimeler:** Büyüyen kafa kırığı, erişkin dönemi, kafa travması,

**SUMMARY:** Growing skull fractures (GSF) are rare complications of childhood head trauma. Cases diagnosed after childhood are extremely rare and lack of proper treatment or delayed diagnosis is the main reason. Fifteen cases, five of them diagnosed in adulthood, are reported in this study. After seperation of bone edges with torn dura, the arachnoid pouching filled with cerebrospinal fluid changes to a leptomeningeal cyst. These stages develop in childhood. Ten childhood cases demonstrated enlargement of skull fracture with/without leptomeningeal cyst (Group I: male/female: 7/3, mean age: 14.9 months). At admission, nine cases had only skull deformity or bulging, one additional case with seizures. In untreated or late dignosed cases with enlargement of the cyst, development of encephalomalacia and loss of parenchymal tissue, the cyst communicates with ventricles. The final step is a porencephalic cyst. Five cases diagnosed in adulthood presented with these last two stages (Group II: male/female: 4/1, mean age: 14.6 years). Four of them had seizures and one case with left hemiparesis and seizure. Group I was treated with craniotomy and duraplasty. After bone growing had been completed, cranioplasty was performed in two. Group II was treated with craniotomy, duraplasty and cranioplasty. Two of them required a shunt procedure later. Mean follow-up of fifteen cases is 37 months. The results in adults were unsatisfactory. From five cases only one had the seizure resolved. In conclusion, follow-up of the patients with linear fractures after head trauma at least two years should be essential for early diagnosis and treatment , proper healing and avoidance of late disappointing results in GSF.

**Key Words:** Adulthood, Growing Skull Fracture, Head Trauma

gecikmiş tanıdır. Bu tip olgularda, çocukluk çağında oluşan kafa travması sonrasında kırık hattı gittikçe genişlemekte, zamanla oluşan leptomeningeal kist erişkin döneme doğru ventrikül ile birleşerek bir porenselalik kiste dönüşmektedir (5). Literatürde bu tip olguların sayısı oldukça azdır (1, 2, 5, 6, 7, 8, 9, 10). Bu çalışmada, BKK'da görülen patolojik süreçler için yeni bir sınıflama kullanılmış ve bir seri çocukluk ve erişkin olgusu ile birlikte tartışılmıştır.

#### MATERYAL - METOD

Çalışmada beşi erişkin döneminde olmak üzere onbeş BKK olgusu sunulmaktadır. On olguda leptomeningeal kist ile birlikte ya da olmaksızın kafa kırığında genişleme tesbit edildi. Bu gruptaki (Grup I) olguların 7si erkek, üçü kadın ve ortalama yaş 14.9 ay idi. Olguların üçünde yırtılmış olan duraya bağlı olarak kırık kemik kenarları birbirinden ayrılmış, beyin dokusu kemik defektten herniye olmuş idi. Yedi olguda ise beyin omurilik sıvısı ile dolu araknoid boşluk bir leptomeningeal kiste dönüşmüş idi. Dokuz olgu kafada şişlik ve şekil bozukluğu, bir olgu ise nöbet şikayeti ile başvurdu. Tüm olgularda tanı için kranyografi ve bilgisayarlı tomografi (BT) ile radyolojik tetkik yapıldı. Tanı konmamış ya da tanı konmakta gecikilmiş olgularda kist genişlemekte, ensefalomalazi ve parenkim dokusu kaybı oluşmakta ve kist ventrikül ile birleşmektedir. Sonrasında bir porenselalik kist ortaya çıkmaktadır. Erişkin döneminde tanı konan beş olgumuzundan (Grup II) üçünde leptomeningeal kistin ventrikül ile birleşmiş olduğu, iki olguda ise porenselalik kistin geliştiği tesbit edildi. Bu olguların 4ü erkek, biri kadın ve ortalama yaş 14.6 yıl idi. Sadece nöbet dört olguda, sol hemiparezi ile birlikte nöbet ise bir olguda tesbit edildi (Tablo 1). Bu gruptaki olgulara kranyografi, BT ve/veya manyetik rezonans görüntüleme (MRG) tetkiki yapıldı. Tüm olgular patolojik evreleme olarak dört gruba ayrılarak sınıflandırıldı (Tablo 2) (Şekil 5).

**Cerrahi Tedavi ve Sonuçlar:** Grup I olgular kranyotomi ve duraplasti ile tedavi edildiler. Kemik büyümesi tamamlandıktan sonra iki olguya kranyoplasti uygulandı. Grup II olgular kranyotomi, duraplasti ve kranyoplasti ile tedavi edildiler. Bu grubun iki olgusu daha sonra şant uygulamasını gerektirdi. Olguların tedavi sonrası ortalama takip süresi 37 ay olarak tesbit edildi. Çocukluk dönemi olgularında cerrahi tedavi yeterli sonuç verirken, erişkin olgularda tedavi sonuçları yetersiz kaldı ve beş olgudan sadece birinde nöbetler önlenebildi.

#### TARTIŞMA

Büyüyen Kafa Kırıkları sıklıkla çocukluk dönemi travması sonrası görülürler. Erken tanı ile kolayca tedavi edilebilirler. Büyüyen kafa kırıklarının erişkin döneminde görülmesi ise oldukça nadirdirler (1, 2, 3, 4) ve ya çocukluk döneminde tanı konulamaması sonucu ya da erişkin döneminde maruz kalınan kafa travması sonrası görülebilirler (5, 6, 7, 8, 9, 10, 11). Kafa travmasını erişkin

Tablo 1: Çocukluk ve Erişkin Dönemi BKK Olgularının Klinik Özellikleri ve Cerrahi Sonuçları

Olgu No	Yaş/ Cins	Travma Yaşı	Derece (Grade)	Cerrahi Sonuç
1	12/E (Şekil 3)	3 haftalık	III	(-)
2	17/E (Şekil 4)	1.5 yaş	IV	(-)
3	16/K	1 yaş	III	(-)
4	13.5/E	2.5 yaş	III	(±)
5	14.5/E	6 aylık	IV	(-)
6	2/E (Şekil 2)	3.5 ay evvel	II	(+)
7	1.5/E (Şekil 1)	4 ay evvel	I	(+)
8	1/E	3 ay evvel	II	(+)
9	1/K	4 aylık	II	(+)
10	16 ay/K	1 yaş	II	(+)
11	9.5 ay/E	3 ay evvel	I	(±)
12	17.5 ay/K	6 aylık	II	(+)
13	14 ay/E	4 ay evvel	II	(+)
14	8 ay/E	4 haftalık	I	(+)
15	1.5/E	1 yaş	II	(+)

E: erkek, K: kadın, (-): yetersiz, (+): yeterli

Tablo 2: Büyüyen Kafa Kırıklarında Çocukluk Döneminden Erişkin Dönemine Doğru Gelişen Patolojik Süreçlerin Sınıflandırılması

Evre (Grade)	Patolojik Süreç	Olgu Sayısı
I (A)	Kranyal Defekt ve Beyin Dokusu Herniasyonu	3
II (B)	Leptomeningeal Kist Oluşumu, Ensefalomalazi, Parenkim Dokusu Kaybı	7
III (C)	Leptomeningeal Kist ve Ventrikül Boşluğu Arasında Bağlantılı Oluşumu	3
IV (D)	Porenselalik Kist Oluşumu	2

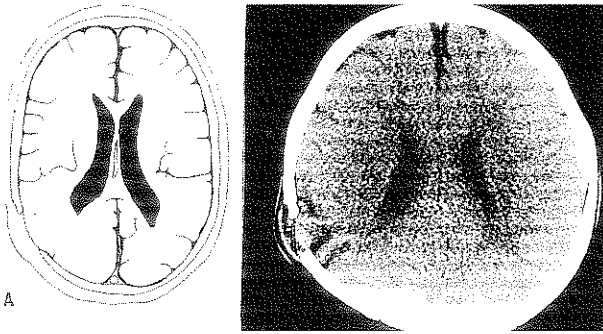
döneminde geçiren ve sonrasında BKK gelişen olgularda, kafa kemikleri ve beyin dokusu gelişimini tamamladığı için genellikle hafif bir patolojik tablo oluşmaktadır. Buna karşılık çocukluk döneminde tanı konmamış olgularda patolojik süreç yavaş yavaş ilerleyerek kompleks bir tabloya dönüşebilmekte, bu olgular tedaviye direnç göstermektedirler (5).

Howship ilk olarak BKK terimini kullanmasına karşın (12),

bu tip kırıkların etyolojisi ile ilgili ilk ve hala geçerli olan teori Taveras ve Ransohoff tarafından tarif edilmiştir. Onlara göre lineer bir kafa kırığı sonrası durada oluşan yırtık, kırık kenarlarını genişletmekte, araknoidin oluşan bir cepleşme ile daha sonra defekten dışarıya herniye olmaktadır. Beyin omurilik sıvısı araknoid protrüzyonun içine girmekte ve valv mekanizması ile zaman içinde kaviteyi genişleterek bir araknoid kiste neden olmaktadır (13). Bu kist Dyke tarafından posttravmatik leptomeningeal kist olarak isimlendirilmiştir (11). Beynin her normal pulzasyonunda fraktür kenarları kist tarafından tedricen erode edilmekte ve kemik defekt ilerleyici şekilde genişlemektedir (13). Goldstein ve ark. ise deneysel bir çalışmada, dural ve araknoidal yaralanmanın bu fenomenin asıl sebebi olduğunu vurgulamışlardır. Onlara göre pial, beyin ve ventriküler hasar büyüyen kafa kırığı ensidansını artırmamaktadır (14,15). Büyüyen Kafa Kırıklarının patogenezi için doğru kabul edilen bu teoriler, tedavi edilmeyen olgularda daha kompleks bir tabloya dönüşmektedir.

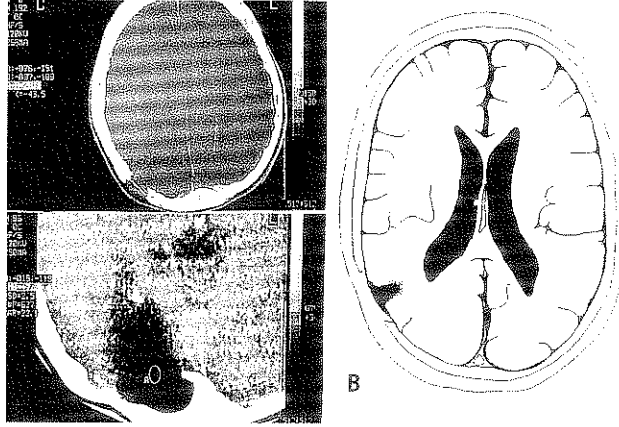
Bu çalışmada, patolojik sürecin daha kolay değerlendirilebilmesi amacı ile, BKK basit tipten kompleks tipe doğru 4 evre halinde sınıflandırılmıştır. Birinci evrede kafa travması sonrası dural yırtık ile birlikte en az 4 mm genişliğinde bir lineer kırık oluşmakta ve beyin dokusu araknoid ile birlikte herniye olmaktadır (Şekil 1). Akut beyin şişmesi dönemi sonrasında araknoidin ceplenmesi ve pulzatil BOS basıncı ile leptomeningeal bir kistin

Şekil 1: (Olgu 7): 1.5 yaşında erkek hasta, 4 ay evvel kafa travması geçirmiş. Yapılan BT tetkikinde kranyal defekt ile birlikte beyin dokusu herniasyonu tesbit edildi. Olgu, Evre (Grade) I BKK olarak değerlendirildi.

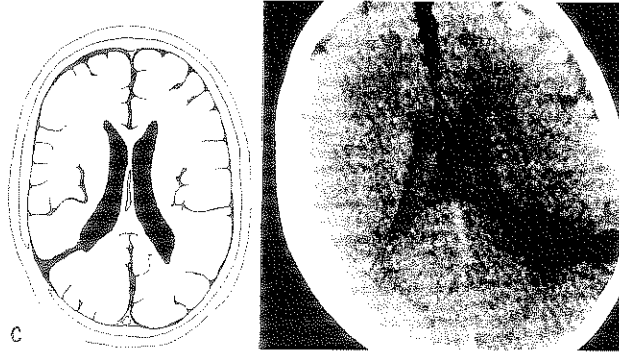


oluşması ikinci evreyi oluşturmaktadır (Şekil 2). Tanı konamayan ya da gecikmiş olgularda ensefalomalazi ve parenkim dokusu kaybı ilerlemekte ve leptomeningeal kistin ventrikül boşluğu ile birleşmesi ile üçüncü evre tamamlanmaktadır (Şekil 3). Sonuncu yani dördüncü evre ise leptomeningeal kistin ventrikül boşluğu ile bütünleşerek bir porenselalik kist halini almasıdır (Şekil 4) (5). İlk iki evre genellikle çocukluk döneminde, son iki evre ise erişkin döneminde görülmektedir (Şekil 5) (Tablo 1 ve 2).

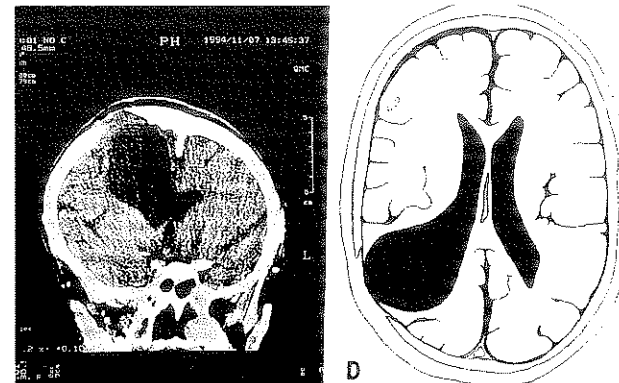
Şekil 2: (Olgu 6): 2 yaşında erkek hasta, 3.5 ay evvel kafa travması geçirmiş. Yapılan BT tetkikinde kranyal defekt ile birlikte leptomeningeal kist, ensefalomalazi, parenkim dokusu kaybı tesbit edildi. Olgu, Evre (Grade) II BKK olarak değerlendirildi.



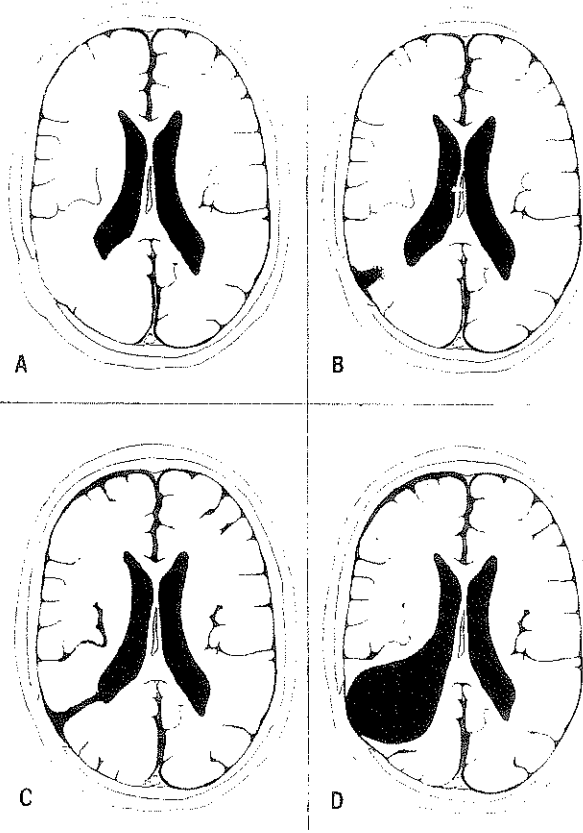
Şekil 3: (Olgu 1): 12 yaşında erkek hasta, 3 haftalık iken kafa travması geçirmiş. Yapılan BT tetkikinde kranyal defekt ile birlikte ventrikül boşluğu ile birleşmiş leptomeningeal kist tesbit edildi. Olgu, Evre (Grade) III BKK olarak değerlendirildi.



Şekil 4: (Olgu 2): 17 yaşında erkek hasta, 1.5 yaşında iken kafa travması geçirmiş. Yapılan MRG tetkikinde porenselalik kist tesbit edildi. Olgu, Evre (Grade) IV BKK olarak değerlendirildi.



Şekil 5: Büyüyen Kafa Kırıklarında Çocukluk Döneminden Erişkin Dönemine Doğru



süreçin daha kompleks ve tedaviye refrakter bir konuma gelmesi engellenmelidir.

#### KAYNAKLAR

- 1- Dösoğlu M, Orakdöğen M, Göğüsgeren MA, et al.: Posttravmatik leptomeningeal kistler. *Ulusal Travma Dergisi* 5(1): 35-39, 1999.
- 2- Gupta SK, Reddy NM, Khosla VK, et al.: Growing skull fractures: A clinical study of 41 patients. *Acta Neurochir (Wien)* 139: 928-932, 1997.
- 3- Muhonen MG, Piper JG, Menezes AH: Pathogenesis and treatment of growing skull fractures. *Surg Neurol* 43: 367-373, 1995.
- 4- Rahman NV, Abedeen B, Tanjoom ZA, et al.: Growing skull fractures. Classification and management. *Br. J Neurosurg* 8: 667-679, 1994.
- 5- Ziyal IM, Aydın Y, Türkmen CS, et al.: The natural history of late diagnosed or untreated growing skull fractures: report of two cases. *Acta Neurochirurgica (Wien)* 140 (7): 651-654, 1998.
- 6- Halliday AL, Chapman PH, Heros RC: Leptomeningeal cyst resulting from adulthood trauma: Case report. *Neurosurgery* 26(1): 150-153, 1990.
- 7- İplikçioğlu AC, Kökes F, Bayar A, et al.: Leptomeningeal cyst. *Neurosurgery* 27(6): 1027-1028, 1990.
- 8- Kocanoğulları O: Leptomeningeal cyst formation *Clin Neurol Neurosurg* 86(4): 299-300, 1984.
- 9- Soule A, Whitcomb B: Extensive erosion of the base of the skull from a leptomeningeal cyst. *Report of a case. Arch Neurol Psychiatry* 55: 382-387, 1946.
- 10- Weinberg JS, LeRoux PD, Panashi D, et al.: Adult growing skull fractures mimicking a skull tumor. *Acta Neurochir (Wien)* 141(5): 545-546, 1999.
- 11- Dyke CG: The roentgen-ray diagnosis and treatment of diseases of the skull and intracranial contents. In: *Nelson's loose-leaf medicine*. Palmer, H.W., Ed., New York: Nelson & Sons, 6: 185-214, 1937.
- 12- Howship J: *Practical observations in surgery and morbid anatomy*. London, Longman Hurst Rees Orme and Brown, p 416, 1816.
- 13- Taveras JM, Ransohoff J: Leptomeningeal cysts of the brain following trauma with erosion of the skull. *J Neurosurg* 10: 233-241, 1953.
- 14- Goldstein FP, Rosenthal SAE, Garancis JC, et al.: Varieties of growing skull fractures in childhood. *J Neurosurg* 33: 25-28, 1970.
- 15- Goldstein F, Sakoda T, Kepes JJ, et al.: Enlarging skull fractures. An experimental study. *J Neurosurg* 27: 541-550, 1967.

Bu seride bildirilen onbeş olgudan on çocukluk dönemi olgusunda ilk iki evredeki patolojik değişiklikler tesbit edildi. Bu gruptaki tüm olgular cerrahi tedaviye yeterli cevap verdiler. Buna karşılık üçüncü ve dördüncü evre patolojik değişikliklerin tesbit edildiği beş erişkin olgusunda cerrahi tedavi sonuçları yetersiz kaldı (Tablo 1). Literatürde de serimizde bildirdiğimiz erişkin olgularında vurgulanmış olan patolojik süreçleri sergileyen olgular yayımlanmıştır. Kocanoğulları, yirmi sene boyunca sessiz kalmış ve bu dönem içinde ventrikül ile birleşmiş bir posttravmatik leptomeningeal kist olgusu bildirmiştir (8). Gupta ve ark. da BKK'nın nasıl zaman içinde poreensefalik bir kiste dönüşebileceğini vurgulamışlardır (2). Yine, söz konusu iki çalışma ve literatürdeki bazı diğer çalışmalarda da gecikmiş olgularda tedavi sonuçlarının yetersiz kaldığı bildirilmiştir (1, 2, 3, 5, 8).

Sonuç olarak, BKK'da, erken tanı, uygun tedavinin seçimi, yeterli iyileşme ve geç başarısız sonuçların önlenmesi için, olgular kafa travması sonrası en az iki sene süresince düzgün aralıklar ile takip edilmeli, tanı konan olgularda erken cerrahi tedavi uygulanarak patolojik