

TRAVMATİK LEZYONLAR İÇİN KAFA TABANI YAKLAŞIMLARI (26 Olguda Klinik Deneyim)

CRANIAL BASE APPROACHES FOR TRAUMATIC LESIONS (Clinical Experience in 26 Consecutive Cases)

Dr. Mustafa BOZBUĞA Dr. Gürsel POLAT Dr. Erhan ÇELİKOĞLU Dr. Kâmil DİRİKER Dr. Işık GÜREL

ÖZET: Kafa tabanında derin ve ekstansif dura-beyin laserasyonu sonucu gelişen serebrospinal sıvı fistülü ve/veya pnömosefali olgularında (12 olgu) genişletilmiş (bazal) frontal yaklaşım ile ya da genişletilmiş (bazal) frontal yaklaşım ve fronto-orbital yaklaşım kombine edilerek intradural yoldan defekt onarımı yapılmıştır. Optik kanal bölgesinde frontobazal fraktüre bağlı gelişen optik sinir basısı bulunan altı olguda, sfenoid kanatta parçalı ve yaygın fraktürün neden olduğu süperior orbital fisür sendromu saptanan beş olguda ve orbital apeks sendromu bulunan üç olguda ise fronto-orbital yaklaşım uygulanarak travmatize bölge eksplore edilmiş ve etkilenen II., III., IV. ve VI. kranyal sinirlerin dekompresyonu gerçekleştirilmiştir. Taban durası defektinin onarıldığı olguların hiçbirinde komplikasyon gözlenmemiş, fistül ve pnömosefali rekürrensi saptanmamıştır. Kranyal sinir dekompresyonu yapılan olgulardan üçünde vizyonda anlamlı düzelme, birinde vizyonda parsiyel düzelme ve iki süperior orbital fisür sendromunda parsiyel iyileşme gözlenmiştir. Kranyal sinir dekompresyonu olgularında sonucu etkileyen en önemli faktörlerin cerrahi girişim zamanı ve sinirdeki yaralanma tipi olduğu izlenimi edinilmiştir. Travmatik lezyonlarının cerrahi tedavisi için kafa tabanı yaklaşımı yapılan 26 olgunun tümünde de yaklaşımın çok geniş bir ekspozur sağladığı ve nöral doku retraksiyonunu en aza indirdiği belirlenmiştir. **Anahtar Kelimeler :** Kafa Tabanı Cerrahisi, Kafa Travması, Kranyal Sinir, Transbazal Yaklaşım.

SUMMARY: Twelve head injured patients with cerebrospinal fistula and/or pneumocephalus due to deep and extensive cranial base dura-brain lacerations were operated upon in order to be repaired of their defects intradurally using extended (basal) frontal approach or combined extended (basal) frontal approach and fronto-orbital approach. Six patients demonstrating frontobasal fracture and presenting with loss of vision, five patients with superior orbital fissure syndrome caused by a comminuted and extensive sphenoid ridge fractures, and three patients with orbital apex syndrome and sphenoid bone fracture were explored using fronto-orbital approach, and the traumatic region was explored and the involved cranial nerves were decompressed. All of the patients whose frontobasal dural defects had been repaired did well, and no complications or recurrence of the fistula or pneumocephalus occurred. Out of the patients with cranial nerve syndromes, postoperatively, three improved in vision significantly, one had a partial improvement in vision, and two superior orbital fissure patients improved minimally. The other eight cases did not change their neurological findings. The most striking factors in prognosis of the patients with traumatic cranial nerve compression are thought to be time of the surgical intervention and the type of the cranial nerve injury. These cranial base approaches provided a wide exposure and minimised the need of brain retraction.

Key Words: Cranial Base Surgery, Cranial Nerves, Head Injury, Transbasal Approach.

Teknik güçlükleri nedeniyle kafa tabanı lezyonları yakın zamana kadar cerrahi tedavinin ancak kısıtlı ölçüde sağlanabildiği patolojiler olarak değerlendirilmiştir. Gerçekte neredeyse nöroşirürjinin başlangıcına değin uzanan kafa tabanı yaklaşımları da, yüksek morbidite ve mortalite ile seyretmeleri nedeniyle uzun bir dönem boyunca

kabul görmemiş, pratik uygulama bulamamış ve bu cerrahi alan sanki "saklı bir alan" olarak süregelmiştir. Teknik olanakların hızla gelişmesi ve yaygınlaşması, cerrahi deneyimin artması kafa tabanı cerrahisine olan ilgiyi yeniden uyandırmış, kadavra diseksiyonları ile cerrahi anatominin daha ayrıntılı bir biçimde anlaşılması ile de daha önce tanımlanmış kafa tabanı yaklaşımları tekrar uygulanmaya, bu yaklaşımlara cerrahi teknik yenilikler eklenmeye ve ayrıca pek çok yeni yaklaşım tanımlanmaya başlanmıştır. Bu yaklaşımlar başlangıçta daha çok tümoral patolojilerin

Kartal Eğitim ve Araştırma Hastanesi Nöroşirürji Kliniği, İst.

Yazışma Adresi: Dr. Mustafa BOZBUĞA

Ankara caddesi 50/1 Cağaloğlu, 34410, İstanbul

cerrahi rezeksiyonu için geliştirilmiş ve kullanılmıştır. Son zamanlarda beyin tabanında yer alan kompleks vasküler lezyonlar için de bu yaklaşımlar uygulanmaktadır. Bunun yanında konjenital anomaliler ya da dejeneratif lezyonlarda da kafa tabanı yaklaşımlarının kullanılması gerekli olabilir. Çok daha az bildirilmesine karşın travma olgularında kafa tabanı yaklaşımlarının uygulanması, pek çok yönden rasyonel görünmektedir.

Kafa travmalı bir hastada ortaya çıkan hematomlar ya da diğer basit lezyonlar geleneksel yaklaşımlar ile kolayca tedavi edilebilirler. Ancak, kafa tabanındaki çeşitli nörovasküler kompresif lezyonların düzeltilmesi ve taban durasındaki derin yerleşimli ya da geniş laserasyonların ve defektlerin onarımı, derin ve yaşamsal yapılarda çalışmak gerektiğinden beynin retraksiyonunu kaçınılmaz kılabilir ve yine de cerrahi alanın açığa konması istenildiği ölçüde olmayabilir. Özellikle akut dönemde bir girişim gerekiyorsa, çoğunlukla ödemli ve kompliyansının azalmış olmasına bağlı olarak retraksiyona daha duyarlı olan beyinde bu derin yapıların açığa konması güç olabilir, nörovasküler yaralanmaya yol açabilir. Özellikle travmadan sonra erken dönemde cerrahi girişimin endike olduğu ve kafa tabanında derin yapılarda çalışılması gerektiği durumlarda kafa tabanı yaklaşımlarının kullanılması, beyinde retraksiyon gereksinimini azaltarak ve cerrahi alanın daha iyi bir biçimde ortaya konmasına olanak vererek, daha radikal ve daha güvenli bir cerrahi tedavi sağlayabilir.

METERYAL-METOT

Kartal Eğitim ve Araştırma Hastanesi Nöroşirürji Kliniği'nde Kasım 1994'ten bu yana, kafa tabanını tutan farklı natürde pek çok patolojik lezyon için kafa tabanı yaklaşımları uygulanmaktadır. Bu çalışmada, Kasım 1994-Ağustos 1997 döneminde hastanemizde değerlendirilen ve kafa tabanı yaklaşımı uygulanan 26 travma olgusu incelenmiştir. Olgular, hastanemiz rutin protokolü gereği, Acil Birim'de ilgili tüm disiplinlerce değerlendirilmiş, yaşamsal işlevlere yönelik ilkyardım ve destekleyici tedavi ile birlikte gerekli incelemeleri ivedilikle gerçekleştirilmiştir. Kafa tabanı yaklaşımı yapılan 26 olguda, başlangıçta ve rutin olarak yapılan sistemik muayene ve incelemelere ek olarak, ince kesitlerle aksiyal ve koronal planlarda kemik ve yumuşak doku pencerelerinde bilgisayarlı tomografi (BT) yapılmıştır. Serebrospinal sıvı fistülü bulunan hastalarda inceleme, intratekal kontrast madde (Iohexol) verilerek gerçekleştirilmiştir Nörovasküler yapının daha iyi gösterilmesini gerektiren olgularda ise manyetik rezonans görüntüleme (MRG) elde edilmiştir. Anterior kafa tabanında dura-beyin laserasyonuna bağlı serebrospinal sıvı fistülü ya da ilerleyici pnömosefali olan olgularda ünilateral ya da bilateral kranyotomi ile genişletilmiş (bazal) frontal yaklaşım kullanılarak taban durasının onarımı yapılmıştır. Bu olguların ikisinde dura laserasyon-defektinin planum sfenoidale seviyesinden lateral yönde de devam ediyor olması nedeniyle genişletilmiş (bazal) frontal yaklaşım ile kranyo-orbital yaklaşım kombine edilmiştir. Kranyal sinir basısının düzeltilmesine yönelik gerçekleştirilen operasyonlarda kranyo-orbital yaklaşım kullanılmıştır. Cerrahi işlem olarak, anterior kafa tabanında dura-beyin laserasyonu olan olgularda intradural yoldan defektin açığa konması ve defektin fasya grefti ile onarımı, kranyal sinir basısı olgularında da bölgenin eksplorasyonu ile sinirin ekspozisyonu ve serbestleştirilmesi sağlanmıştır. Hastaların postoperatif devrede klinik ve radyolojik değerlendirmeleri yapılmış ve bu olgular rutin poliklinik kontrolleri ile uzun süreli izleme alınmışlardır. Hastalar 26 ay ile 1 ay (ortalama 10,3 ay) arasında değişen sürelerde izlenmişlerdir.

BULGULAR

Kartal Eğitim ve Araştırma Hastanesi Nöroşirürji Kliniği'nde Kasım 1994-Ağustos 1997 döneminde 39'u tümör olgusunda, 15'i kompleks vasküler lezyonda, 26'sı travmatik lezyonda ve 1'i konjenital anomali olgusunda olmak üzere toplam 81 hastada kafa tabanı yaklaşımı uygulanmıştır. Kafa tabanı yaklaşımı uygulanan 26 travma olgusunun 19'unun erkek, 7'sinin kadın hasta olduğu; yaş dağılımının ise 4 yaş ile 53 yaş arasında (ortalama 25,7 yaş) değiştiği belirlenmiştir. Çalışma kapsamına giren 26 olgudaki travmatik lezyonların dağılımı Tablo-I'de gösterilmiştir. Nörolojik muayenede kranyal sinir basıları olan 14 olgunun 9'unda vizyon kaybı, 8'inde ise III., IV. ve VI. kranyal sinirlerin disfonksiyonuna bağlı ekstraoküler kas paralizileri saptandı. Kranyal sinir kompresif lezyonları için cerrahi girişim, ancak dört olguda travma sonrası ilk saatlerde gerçekleştirilebildi; diğer 10 olguda cerrahi girişim ilk 24 saat içinde ya da daha da geç dönemde yapılabildi. Frontobazal dural defekt onarımı gerektiren 12 olgunun 9'unda anosmi saptandı. Rinore ya da pnömosefalisi olan bu 12 olgunun beşinde travmayı izleyen ilk iki haftadan sonra da devam eden, konservatif önlemlere dirençli serebrospinal sıvı fistülü nedeniyle cerrahi onarım

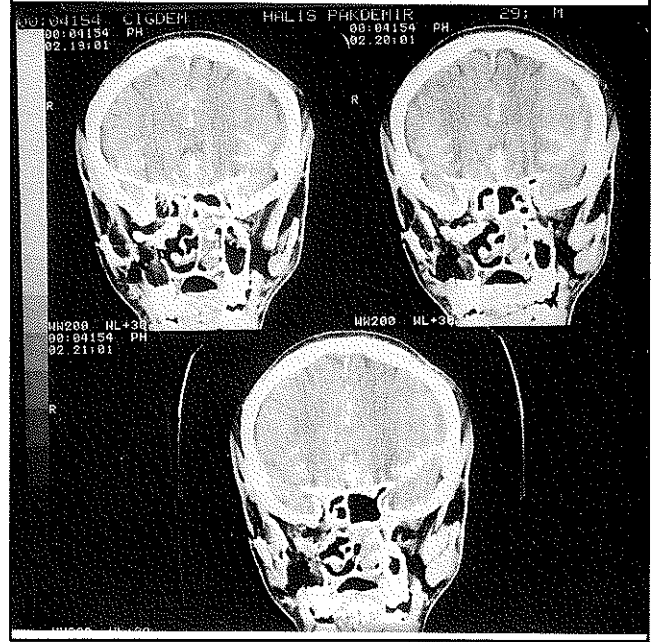
Tablo-I: Kafa tabanı yaklaşımı uygulanan 26 olguda saptanan travmatik lezyonların dağılımı

	Olgu
*Anterior fossa tabanının dura-beyin laserasyonu ve/veya serebrospinal sıvı fistülü	12
*Optik sinir basısı	6
*Süperior orbital fisür basısı	5
*Orbital apeks sendromu	3
Toplam	26

gerekli görüldü; üçünde ilerleyici pnömosefali vardı ve bunlar için erken dönemde cerrahi onarım endikasyonu kondu; açık fraktür ile birlikte anterior kafa tabanında dura-beyin laserasyonu olan iki olguda ilk 24 saat içinde cerrahi onarım yapıldı; biri travmadan bir yıl diğeri dört yıl sonra tekrarlayan rinore ve menenjit atakları nedeniyle başvuran iki olgu da yine fistül yerinin onarımı için operasyona alındı. Resim-I, tekrarlayan rinore ve menenjit atakları nedeniyle ileri incelemeye alınan ve intratekal kontrast madde verilerek BT incelemesi yapılan bir olguda kontrast maddenin sfenoid sinüs ve posterior etmoid sinüste toplandığı göstermektedir.

Direkt kranyum grafilerinde, frontobazal dura-beyin laserasyonu olgularından üçünde pnömosefali saptanmış, izleyen direkt grafi ve BT incelemelerinde de pnömosefalinin arttığı görülerek hastalar erken dönemde cerrahi onarım için operasyona alınmışlardır. Direkt filmler, diğer olgularda da fraktür ve travmaya ilişkin dolaylı bulgular olmak üzere çeşitli patolojik bulgular göstermiş; ancak, lezyonun daha iyi tanımı için BT ve bazı hastalarda ayrıca MRG yapılmıştır. BT, hem kemik yapıyı hem de nöral dokuyu iyi bir şekilde gösterebilmesi, ayrıca invazif olmama ve kolay elde edebilme özelliği ile kliniğimiz pratiğinde travma olgularında seçkin tanı aracı olarak benimsenmiştir. Kranyal sinir basısı düşünülen olgularda kemik yapının ayrıntılı BT incelemesi ile birlikte MRG de yapılmış ve böylece hem kemik yapının hem de nörovasküler yapının optimal görüntülenmesi sağlanmıştır.

Olguların tümünde cerrahi yaklaşımın bölgeyi geniş bir biçimde ve cerrahi mesafeyi oldukça kısaltarak açığa koyduğu görülmüş; lezyonun cerrahi tedavisinde herhangi bir güçlük ile karşılaşılması. Fistül ya da pnömosefali

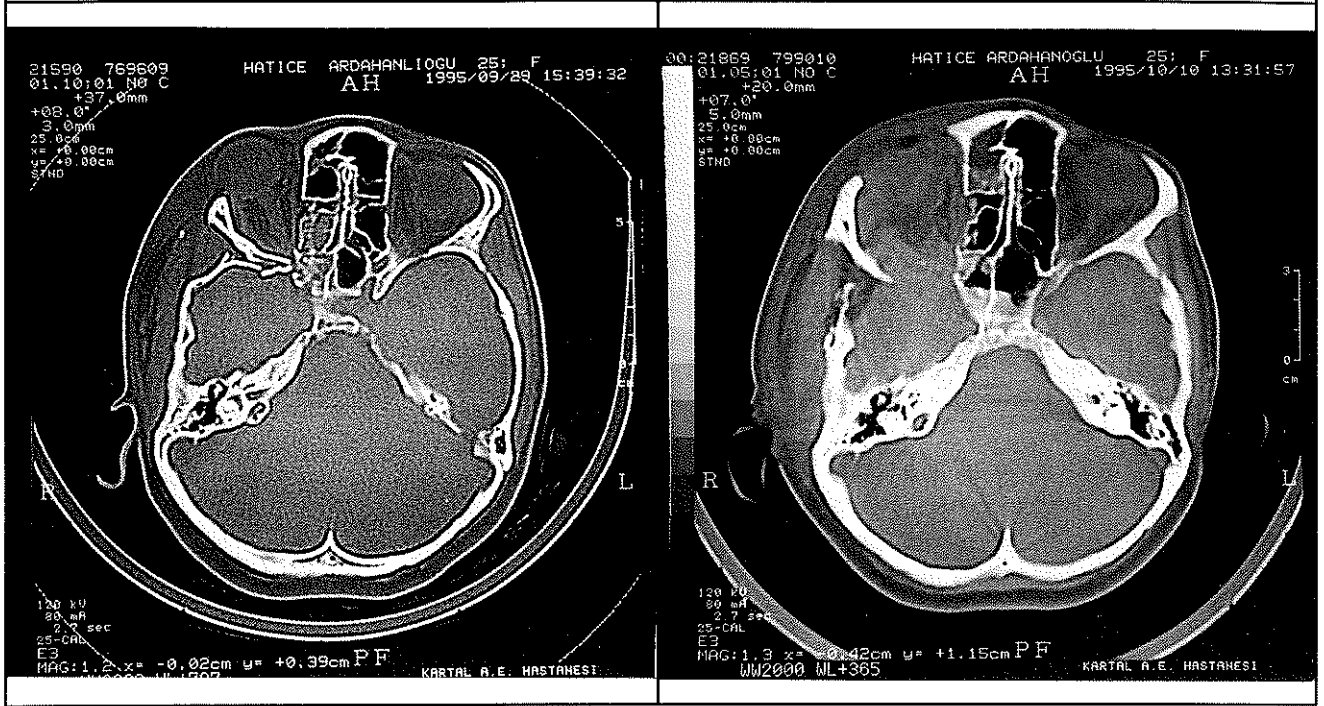Resim-I: Tekrarlayan rinore ve menenjit atakları nedeniyle ileri incelemeye alınan ve intratekal kontrast madde verilerek BT incelemesi yapılan bir olguda maddenin sfenoid sinüs ve posterior etmoid sinüste toplandığı görülmektedir.

için taban durasının tamiri yapılan olguların tümünde tam bir iyileşme görülmüş ve rekürrens olmamıştır. Kranyal sinir dekompresyonu yapılan olgulardan yalnızca erken saatlerde cerrahi girişimin gerçekleştirilebildiği dört optik sinir basısı olgusunun üçünde belirgin iyileşme izlenmiş, yine ilk 24 saat içinde dekompresyon yapılabilen bir optik sinir basısı ve iki süperior orbital fisür basısı olgusunda parsiyel düzelme saptanmıştır. Diğer sekiz olguda ise hiçbir nörolojik değişiklik bulunmamıştır. Serideki olguların hiçbirinde postoperatif devrede ortaya çıkan nörolojik komplikasyon ile karşılaşılması. Sadece bir olguda postoperatif yara enfeksiyonu ve osteomyelit gelişmiş ve bunun için cerrahi debridman gerekli olmuştur.

TARTIŞMA

Kafa tabanı yaklaşımları her ne kadar çoğunlukla tümöral patolojiler için geliştirilmiş ve yaygın olarak da tümöral olgularda kullanılıyor olsalar da, bu yaklaşımlarda amaçlanan şey nörovasküler yapıları minimal zarar ya da travma ile cerrahi yararlılığın maksimal düzeyde gerçekleştirilebilmesidir. Bunun için de kafa tabanı cerrahi anatomisinin üç boyutlu olarak çok iyi bilinmesi ve açığa konması gereken bölge ve patolojik lezyonun, uygun

Resim-II: Orbital apeks tanısıyla incelenen bir olgunun BT'sinde sfenoid kanat fraktürü ve deplase kemik fragmanları görülmektedir (a); bu olgunun postoperatif BT'sinde kemik rezeksiyon izlenmektedir (b).



yaklaşım kullanılarak, geniş bir deri ensizyonu ve yumuşak doku diseksiyonu; kranyotomi(ler)e eklenen osteotomi ve kemik rezeksiyonu; kafa tabanında, özellikle venöz sinüslere ve pleksuslara dikkat edilerek dura ensizyonu sonrasında ortaya konmasını içerir. Daha iyi ekspozur için yapılan geniş yumuşak doku diseksiyonu ve kemik çalışmasında temel ilke, yapıların fizyolojisinin olabildiğince korunması ve cerrahi işlemin tamamlanmasından sonra yapılacak rekonstrüksiyonun en iyi şekilde işlevsel ve fizyolojisine yakın olmasının sağlanabilmesidir. Bu yaklaşımlar yaygınlaşarak günlük pratiğe girdikçe ve bu alandaki deneyim arttıkça, kafa tabanı yaklaşımlarının endikasyonlarının genişleyeceği; böylece, ekspojurun güç olduğu ve daha güvenli ve radikal cerrahi tedavi gerekmesi olan olguların da bu kapsama gireceği düşünülebilir. Gerçekte de tümöral olguların yanısıra kafa tabanı yerleşimli kompleks vasküler lezyonlar, dejeneratif patolojiler, konjenital anomaliler ve travmatik lezyonlar için de kafa tabanı yaklaşımları kullanılmaktadır.

Kafa tabanı yaklaşımlarının kullanılabileceği travmatik lezyonlardan biri serebrospinal sıvı fistülleri için geniş ve derin yerleşimli taban durası defektlerinin onarımıdır. Travmatik serebrospinal sıvı fistülleri çoğunlukla anterior fossa tabanındaki bir defektten, daha az sıklıkla da petroz

kemik fraktürlerinden kaynaklanır. Bu olguların büyük bir bölümünde ilk iki hafta içinde spontan iyileşme görülür. Ancak, bazı olgularda fistül, konservatif önlemler alınsa bile, devam eder ve fatal olabilen komplikasyonlar geliştirme riski taşır. Tanısı doğrulanmış ve cerrahi endikasyon konan olgularda cerrahi teknik ile ilgili düşünülmesi gereken iki aşama vardır:

1. yaklaşım ve dural defekt onarımının transkranyal intradural yoldan mı yoksa ekstradural yaklaşımla mı yapılacağı.
2. geleneksel yaklaşımların yeterli olup olmayacağı ya da kafa tabanı yaklaşımlarının gerekip gerekmediği.

Yaklaşımın intradural ya da ekstradural gerçekleştirilmesi konusunda beyin cerrahlarının genel eğilimi ve yaygın olarak kullandıkları yaklaşım transkranyal intradural yaklaşımdır. İntrakranyal yaklaşım ilk olarak Dandy (1), daha sonra Cushing (2), Cairns (3) ve Eden (4) tarafından tanımlanmıştır. İntrakranyal yaklaşımın başlıca üstünlükleri dural defektin ve komşu nörovasküler yapıların doğrudan görülebilmesi, intradural olarak yerleştirilen greftin üstündeki beyin ve intrakranyal basıncın tamponat etkisiyle defekti iyi bir biçimde kapatmasıdır (5-12). Ekstrakranyal yaklaşımda üstün bulunan özellik ise, bir intrakranyal yaklaşımın taşıdığı sekel ve

komplikasyonlardan uzak kalarak defektin kapatılabilmesidir (13, 14, 15). Ekstrakranyal yaklaşım daha çok KBB uzmanlarınca yeğlenmektedir. Bu yayınlarda (13, 14, 16-21), ekstrakranyal yaklaşım kullanılarak yapılan fistül onarımında intrakranyal yaklaşımlardaki başarı oranına denk ya da daha iyi sonuçlar alındığı, sekel olarak anosmi gelişmediği, beyinde retraksiyon yapmaksızın minimal morbidite ile operasyonun gerçekleştirildiği vurgulanmaktadır. Ekstrakranyal yaklaşımın üstünlüklerini savunan yazarlar, ekstrakranyal yaklaşımlarla sfenoid, parasellar, posterior etmoidal bölge, lamina cribrosa, frontal sinüs posterior duvarı ve fovea etmoidalisin iyi bir şekilde açığa konabildiğini ve bu bölgedeki fistüllerin kapatılabildiğini belirtmektedirler (14, 17, 20, 22, 23). Ancak, genel anlamda değerlendirildiğinde, ekstrakranyal yaklaşımın, daha çok fistül etyolojisinin tam olarak anlaşıldığı, fistül yerinin açık bir biçimde gösterilebildiği ve intrakranyal bir girişimi gerektiren birincil nedenin bulunmadığı sellar ve parasellar fistüller için uygulanması gerektiği söylenebilir. Ekstrakranyal yaklaşımın majör dezavantajları komşu nörovasküler yapının ve dural defektin intrakranyal olarak görülebilmesi ve greft ekstrakranyal yerleştirildiği için intrakranyal basıncın tamponat etkisinden yararlanılamamasıdır.

Optimal bir tedavi için beyin cerrahının, intrakranyal ve ekstrakranyal her iki yaklaşımı da bilerek defekti yeterince açığa koyabilecek, varsa birincil nedeni ya da kolaylaştırıcı faktörlerin/patolojik lezyonların cerrahi tedavisine de olanak tanıyacak, cerrahi travmayı en aza indirgeyecek yaklaşımı uygulamasıdır. Bu nedenle, tuberkulum sella ve sfenoid sinüs fistüllerinde daha çok ekstrakranyal yaklaşım uygulanırken lamina cribrosa, temporal fossa, posterior fossa fistüllerinde; fistül yeri belirlenemeyen olgularda ya da birincil patoloji için intrakranyal yaklaşımın endike olduğu hastalarda intrakranyal yaklaşım kullanılmaktadır. Fistül yeri bilinmeyen rinore olgularında ise, bifrontal kemik flep uygulanarak intradural eksplorasyon ve cerrahi onarım önerilmektedir. Ancak fistül yerinin intraoperatif olarak da bulunamadığı durumda tuberkulum sella üstünden duranın ensize edilerek açılması ve kemiğin drillenerek sfenoid sinüse ulaşılması, sfenoid sinüs mukozasının ekzantere edilmesi ve sfenoid sinüs içinin fasya ve yağ ile doldurulması, daha sonra anterior fossa tabanının rekonstrüksiyonu önerilmektedir. Bu olgularda bir seçenek olarak ekstrakranyal yoldan etmoid sinüs yaklaşımı da tanımlanmıştır (14). Bu yaklaşımda etmoidektomi yapı-

dıktan sonra sfenoid sinüs ön duvarı alınır ve sfenoid sinüs mukozası ekzantere edilir. Böylece anterior fossa tabanı anteroposterior ve mediolateral olarak geniş bir biçimde açığa konmuş olur. Dural defektin onarımı yapılır ve sfenoid sinüs fasya ve yağ ile doldurulur.

Frontobazal dural defektin cerrahi onarımı için seçilecek yaklaşım dural defektin geniş bir biçimde açığa konmasını sağlamalı, nörovasküler yapının retraksiyonunu gerektirmemeli ve olanaklı ise olfaktor duyuya ek bir zarar vermemelidir. Cerrahi yaklaşım ve tekniğin seçimi için frontobazal bölge iki parçaya ayrılır: 1. burun ve paranazal sinüsler ile ilişkili olan medial parça, Wullstein'e göre "rhinobase" (24), 2. orbital çatı ve sfenoid kanadı içeren lateral parça. Medial parçada ve posterior yerleşimli defektlerde, lezyonun açığa konması için frontal loplarda aşırı retraksiyon gerekebilir; ayrıca, bu bölgenin internal karotid arter, kavernoöz sinüs, II., II., IV. ve VI. kranyal sinirlere komşuluğu nedeniyle güvenli bir cerrahi tedavi yapabilmek için bölgenin çok iyi bir biçimde açığa konması gereği vardır. Bu düşünceyle, posterior etmoid sinüs, sfenoid sinüs gibi derin bölgelerde geniş dural defekt gösteren olgular için Sekhar'ın genişletilmiş (bazal) frontal yaklaşımı kullanılmıştır. Bu yaklaşım, Sekhar tarafından klivus tümörleri için tanımlanmıştır (25). Genişletilmiş (bazal) frontal yaklaşım, Derome'un transbazal yaklaşımına (26) bilateral orbitofrontoetmoidal osteotomi eklenmesi ile gerçekleştirilir ve frontal lop retraksiyonu gereksinimini en aza indirerek daha geniş bir açı ile frontobazal bölgeye ve dorsum sellanın altında kalan tüm klival bölgeye ulaşımı olanaklı kılar. Bizim kullanım amacımız frontobazal bölgenin açığa konması olduğu için, yaklaşımdaki klival bölgenin drillenmesi aşaması gerekli olmamıştır. Dural defektin bilateral olduğu olgularda bilateral frontal kranyotomi ve bilateral orbitofrontal osteotomi, ünilateral dural defekt bulunan olgularda ise ünilateral kranyotomi ve osteotomi uygulanmıştır. Dural defektin lateral uzanım gösterdiği iki olguda ise, bu yaklaşım ile kranyo-orbital zigomatik yaklaşım kombine edilmiştir. Olguların tümünde defektin ortaya konması ve onarımı intradural bakışla gerçekleştirilmiştir. Kliniğimizde, daha yüzeysel ve sınırlı dural defekt olgularında geleneksel transkranyal intradural yaklaşımlar yapılmıştır ve bu olgular çalışmanın dışında tutulmuşlardır. Bu olgulardaki deneyimimiz, derin yerleşimli ve geniş kafa tabanı dural defektlerinde kafa tabanı yaklaşımlarının çok rahat bir ekspozur sağladığı, beyinde retraksiyon yapılmaması ile daha az travmatizan bir

operasyon olduğu yönündedir. Yaklaşımın biraz daha uzun süre alması ve daha majör bir operasyon olması bir dezavantaj olarak görülebilirse de, gerçekte cerrahi işlem daha rahat ve daha kısa bir süre içinde başarılılabildiğinden operasyonun toplam süresi daha uzun olmamaktadır ve nörovasküler bakımdan daha belirgin bir operasyon niteliği taşımaktadır.

Travmatik lezyonlarda kafa tabanı yaklaşımlarının kullanılmasını gerektirecek bir başka travmatik lezyon grubu da kranyal sinirlerin kompresif lezyonlarını içermektedir. Kafa travmalarında kranyal sinirlerin etkilenmesi pek çok mekanizma ile ortaya çıkabilmektedir. Sinirin anatomik olarak bütünlüğünün bozulması ve primer yaralanma ya da sıklıkla parçalı fraktürden kemik fragmanların kompresyonu ile kranyal sinir disfonksiyonları oluşabilmektedir. Ayrıca, travmatik iskemik nöropatiler de bildirilmiştir. Biz bu serimizde karşılaştığımız ve cerrahi tedavileri için kafa tabanı yaklaşımlarının daha uygun olduğunu düşünerek cerrahi girişim uyguladığımız olgulardaki genel yaklaşımımızı irdelleyeceğiz.

Kranyoserebral travmaya bağlı optik sinir lezyonlarının gerçek insidansını belirlemek güç ise de yaklaşık olarak %1,6 oranında etkilendiği bildirilmektedir (27). Optik sinir intraoküler, intraorbital, intrakanaliküler ve intrakanyal segmentleri içerir ve travma sonrası gelişen vizyon bozukluğunda sinirin bu segmentlerinin her birinin incelenmesi ile doğru tanıya ulaşılabilir. Bunun için gerekli nörolojik ve oftalmolojik muayeneler yapılmalı, BT, üç boyutlu BT, MRG gibi görüntüleme teknikleri kullanılmalıdır. Bizim serimizde, optik kanal bölgesinde parçalı fraktürlerin bulunduğu ve klinik olarak total vizyon kaybı olan altı olgu yer almaktadır. Bu olguların yalnızca dördünde travma sonrası ilk saatlerde cerrahi girişim yapılabildiği görülmüştür. Optik sinir dekompresyonu için cerrahi yaklaşım olarak kranyo-orbital yaklaşım kullanılmıştır (28-32). Frontotemporal kranyotomi yapıldıktan sonra orbital osteotomi yapılmış ve sfenoid kanat geniş bir biçimde drillenmiştir. Dura açılarak Sylvian fisür disseksiyonu yapılmış ve optiko-kiazmatik bölge explore edilmiştir. Daha sonraki aşamada optik kanal çatısı durası ensize edilerek optik kanal çatısı ortaya konmuştur. Olguların tümünde de bölgede fraktürlü kemik parçacıklarının yer aldığı ve özellikle optik kanal seviyesinde sinirin sıkışmış ve yer yer yaralanmış olduğu izlenmiştir. Sinir, eksplorasyon alanı boyunca kemik parçacıklarının temizlenmesi ve kanalın daha da

açılmasıyla serbestleştirilmiş ve dura propriası da ensize edilerek dekompresyon sağlanmıştır. Optik sinir dekompresyonu için transetmoidal optik sinir dekompresyonu (33) ve transfrontal intradural optik sinir dekompresyonu (34) olmak üzere başlıca iki yaklaşım vardır. Bizim kullandığımız yaklaşım ikinci yaklaşımın biraz daha genişletilmiş bir modifikasyonudur. Yaklaşım eklediğimiz orbital osteotomi ve sfenoid kanadın geniş rezeksiyonu ekspozuru belirgin bir biçimde artırmakta ve beyin retraksiyonunu azaltmaktadır. Bu altı olgudan üçünde anlamlı iyileşme birinde parsiyel iyileşme saptanmıştır. Sonuçları belirleyen unsurlar olarak daha çok cerrahi girişim zamanının ve yaralanmanın tipinin etkili olduğunu düşünüyoruz.

Sfenoid kanatta yaygın fraktürleri olan ve süperior orbital fisür bölgesinin etkilendiği beş olgu ekstraoküler kas hareketlerinin paralizisi ile ve yine sfenoid kanatta fraktürleri olan ve kemik parçacıkların orbita içinde uzanım gösterdiği üç olgu ise orbital apeks sendromu ile klinik bulgu vermiştir. Resim-IIa'da, orbital apeks tanısıyla incelenen bir olgunun BT'sinde sfenoid kanat fraktürü görülmektedir, Resim-IIb ise bu olgunun postoperatif BT'sini göstermektedir. Bu olgular erken tanı konmamış olması ya da genel durumlarının uygun olmaması gibi çeşitli nedenlerle travma sonrası ilk saatlerde operasyona alınamamışlardır. Dördü ilk 24 saatin sonlarına doğru diğer altı olgu ise daha sonraki günlerde operasyona alınarak dekompresyon sağlanabilmiştir. Bu olgularda da kranyo-orbital yaklaşım yapılarak süperior orbital fisürün açılması, etkilenen yapıların ortaya konarak kemik parçacıkların ve yumuşak dokuların temizlenmesi gerçekleştirilmiştir. Olguların hiçbirinde kranyal sinirlerde anatomik kesi izlenmemiştir. Patolojinin daha çok kompresif nitelikte olduğu, bölgede oluşan farklı travmatik lezyonlar ile sıkışıklık geliştiği gözlenmiştir. Yaklaşımın, her olguda geniş ve yeterli bir ekspozur sağlamış olduğu açık bir şekilde görülmüştür. Bu grupta postoperatif olarak yalnızca iki olguda süperior orbital fisür sendromunun parsiyel olarak düzelme gösterdiği saptanmıştır. Diğer olguların nörolojik tablosunda herhangi bir değişiklik olmamıştır. Bu sonuçların da yine en çok cerrahi girişimin gecikmiş olması ile açıklanabileceğini düşünüyoruz.

Sonuç olarak, özellikle travmadan sonra erken dönemde cerrahi girişimin endike olduğu ve kafa tabanında derin yapılarda çalışılması gerektiği durumlarda kafa tabanı yaklaşımlarının kullanılması, beyinde retraksiyon ge-

reksinimini azaltarak ve cerrahi alanın daha iyi bir biçimde ortaya konmasına olanak tanıyarak, daha radikal ve daha güvenli bir cerrahi tedavi sağlayabilir. Bu lezyonlar kafa tabanı dura-beyin laserasyonu onarımını, kranyal sinirlerin kompresif lezyonlarını kapsamaktadır. Ayrıca, bizim serimizde olmadığı için yazıda irdelenmeyen, ancak, kafa tabanı yaklaşımlarının daha yararlı olabileceği olgular arasında, literatürde geniş bir şekilde araştırılmış olan fasial sinirin travmatik lezyonları ile birlikte alt kranyal sinir lezyonları ve vasküler yaralanmalar da sayılabilir. Dura-beyin laserasyonuna bağlı fistül olgularında erken cerrahi girişimi zorunlu kılan bir neden olmadıkça iki hafta içinde konservatif önlemlerin denenmesinin ve spontan iyileşme olmadığında cerrahi onarımın yapılmasının daha rasyonel bir yaklaşım olduğunu düşünmekteyiz. Kranyal sinir lezyonlarında ise, özellikle kompresif tipte bir lezyon olduğunu gösteren bulguların varlığında, olabildiğince erken cerrahi dekompresyonun sonucu olumlu yönde etkeleyeceği inancındayız.

KAYNAKLAR

1. Dandy WE: Pneumatoccephalus (intracranial pneumatocele or aeroccele). Arch Surg 12: 949-982, 1926.
2. Cushing H: Experiences with orbitoethmoidal osteomata having intracranial complications. Surg Gynecol Obstet. 44: 721-742, 1927.
3. Cairns H: Injuries of the frontal and ethmoid sinuses with special reference to cerebral spinal rhinorrhea aerocceles. J Laryngol Otol 52: 589-623, 1937.
4. Eden K: Traumatic cerebral spinal rhinorrhea-Repair of the fistulas by a transfrontal operation. Br J Surg 29: 299-303, 1942.
5. Marshall LF: Cerebrospinal fluid fistule. Tindall GT, Cooper PR, Barrow DL (eds): The Practice of Neurosurgery, volume 2, first edition, Baltimore: Williams & Wilkins, 1996, pp 1535-1539.
6. Miller RH: Cerebrospinal fluid rhinorrhea and otorrhea. Clin Neurosurg 19: 263-270, 1971.
7. Ommaya AK: Spinal fluid fistulae. Clin Neurosurg 23: 363-392, 1976.
8. Ommaya AK: Cerebrospinal fluid fistula and pneumocephalus. Wilkins RH, Rengachary SS (eds): Neurosurgery, volume 2, second edition, New York: McGraw-Hill, 1996, pp 2773-2782.
9. Shaffrey CI, Spotnitz WD, Shaffrey ME, et al: Neurosurgical applications of fibrin glue: augmentation of dural closure in 134 patients. Neurosurgery 26: 207-210, 1991.
10. Spetzler RF, Wilson CB: Management of recurrent CSF rhinorrhea of the middle and posterior fossae. J Neurosurg 49: 393-397, 1978.
11. Spetzler RF, Wilson CB, Schulte R: Simplified percutaneous lumboperitoneal shunting. Surg Neurol 7: 25-29, 1977.
12. Spetzler RF, Zabramski JM: Cerebrospinal fluid fistula. Contemp Neurosurg 8: 1-6, 1986.
13. Hubbard JL, McDonald TJ, Pearson BW, et al: Spontaneous cerebrospinal fluid rhinorrhea: Evolving concepts in diagnosis and surgical management based on the Mayo Clinic experience from 1970 through 1981. Neurosurgery 16: 314-321, 1985.
14. McCormack B, Cooper PR, Persky M, et al: Extracranial repair of cerebrospinal fluid fistulas: Technique and results in 37 patients. Neurosurgery 27: 412-417, 1990.
15. Spetzler RF, Zabramski JM: Cerebrospinal fluid fistula: their management and repair. Youmans JR (ed), Neurological Surgery, volume 4, third edition, Philadelphia: WB Saunders, 1990, pp 2269-2289.
16. Aboulker P, Le Beau J, Sterkers JM, et al: Treatment of ethmoidofrontal meningeal fistulas. Fifteen cases with successful operation by the exocranial route. Ann Otolaryngol 83: 27-32, 1966.
17. Calcaterra TC: Extracranial surgical repair of cerebrospinal rhinorrhea. Ann Otol 89: 108-116, 1980.
18. Dohlman G: Spontaneous cerebrospinal rhinorrhea. Operated by rhinologic methods. Acta Otolaryngol 67 (suppl): 20-23, 1948.
19. Hosemann W, Nitsche N, Rettinger G, et al: Endonasal, endoscopically controlled repair of dura defects of the anterior skull base. Laryngo-Rhino-Otologie 70: 115-119, 1991.
20. Montgomery WW: Surgery of cerebrospinal fluid rhinorrhea and otorrhea. Arch Otolaryngol 84: 92-104, 1966.
21. Vrabec DP, Hallberg OE: Cerebrospinal fluid rhinorrhea. Arch Otolaryngol 80: 218-229, 1964.
22. Briant TDR, Snell E: Diagnosis of cerebrospinal rhinorrhea and the rhinologic approach to its repair. Laryngoscope 77: 1390-1409, 1976.
23. McCabe BF: The osteo-mucoperiosteal flap in repair of cerebrospinal fluid rhinorrhea. Laryngoscope 86: 537-539, 1976.
24. Wullstein HL: Hat Terminologie zur Definition unseres Faches eine praktische Bedeutung? HNO (Berl) 20: 259-161, 1972.
25. Sekhar LN, Nanda A, Sen CN, et al: The extended frontal approach to tumors of the anterior, middle, and posterior skull base. J Neurosurg 76: 198-206, 1992.
26. Derome P, Akerman M, Anquez L, et al: Les tumeurs speno-ethmoidales. Possibilités d'exérese et de réparation chirurgicales. Neurochirurgie (Suppl) 18: 1-164, 1972.
27. Turner JWA: Indirect injuries of the optic nerve. Brain 66: 140-151, 1943.
28. Jane AJ, Park TS, Pohoreksin LH, et al: The supraorbital approach: Technical note. Neurosurgery 11: 537-542, 1982.

29. Al-Mefty O, Fox JL: Superolateral orbital exposure and reconstruction. *Surg Neurol* 23: 609-613, 1985.
30. Al-Mefty O: Supraorbital-pterional approach to skull base lesions. *Neurosurgery* 21: 474-477, 1987.
31. Alaywan M, Sindou M: Fronto-temporal approach with orbito-zygomatic removal. *Surgical anatomy. Acta Neurochir (Wien)* 104: 79-83, 1990.
32. Natori Y, Rhoton AL Jr: Transcranial approach to the orbit: microsurgical anatomy. *J Neurosurg* 81: 78-86, 1994.
33. Fukado Y: Microsurgical transthemoidal optic nerve decompression: Experience in 700 cases. In Samii M, Janetta PJ (eds): *The Cranial Nerves*. Springer, Berlin Heidelberg New York, 1981, pp 125-128.
34. Brihaye J: Transcranial decompression of optic nerve after trauma. In Samii M, Janetta PJ (eds): *The Cranial Nerves*. Springer, Berlin Heidelberg New York, 1981, pp 116-124.