

**DENEYSSEL PERİTONİT MODELİNDE DİSODYUM KROMOGLİKAT VE
PİROKSİKAMIN KARIN İÇİ YAPIŞIKLIKLARA ETKİSİ****THE EFFECT OF PIROXICAM AND DISODIUM
CROMOGLYCATATE ON INTRAABDOMINAL ADHESIONS IN AN
EXPERIMENTAL MODEL OF PERITONITIS**

Dr. İbrahim H. TAÇYILDIZ* Dr. Meral ABAN** Dr. Hayrettin ŞAHİN*** Dr. Ali ÇELDIR* Dr. Celalettin KELEŞ*

ÖZET: Ameliyat sonrası erken ve geç dönemde görülen karın içi yapışıklıklar, kullanılan çok sayıda ilaç ve yöntemle rağmen büyük sorunlar yaratmakta, morbidite ve mortalitenin artmasına yol açmaktadır. Çalışmamız, sıçanlarda geliştirilen peritonit modelinde Piroksikam (Piroxicam) ve Disodyum kromoglikatin (Disodium cromoglycate) yapışıklık oluşumu üzerine olan etkilerini araştırmak amacıyla planlandı. Sprague-Dawley cinsi 30 adet sıçan Piroksikam, Disodyum kromoglikat ve kontrol grubu olmak üzere üç gruba ayrıldı. Peritonit oluşturulduktan sonra karın katları kapatıldı. 24 saat sonra karın peritonit yönünden makroskopik olarak değerlendirildi, mikrobiyolojik inceleme için kültür alındı ve karın sağ ön-yan duvarından parietal periton ve kas tabakasını içeren 1 cm² 'lik biopsi alınarak peritonit oluştuğu histopatolojik incelemelerle doğrulandı. Piroksikam 0.250 mg/kg, Disodyum kromoglikat 10 mgr/kg, birinci doz intraperitoneal, sonraki dozlar intramuskuler olarak toplam 5 gün uygulandı. Kontrol grubunda ise sadece peritoneal eksuda kuru tamponla silindi ve karın kapatıldı. Ameliyat sonrası 15. gün karın sol kadrandan laparotomi yapıldı ve yapışıklıklar gözlemlendi. Yapışıklıkların yerleri ve şiddeti tespit edildi. Yapışıklığın en yoğun olduğu yerdeki periton, visseral organ, ve/veya fibröz bantlar biopsi için alındı. Mikroskopide iltihabi infiltrasyon, fibroblast aktivasyonu, damarlanma ve yabancı cisim dev hücreleri reaksiyonu yönünden değerlendirildi. Sonuç olarak çalışmamızda bir nonsteroid-antiinflamatuar ilaç olan Piroksikam'ın yapışıklıkları önlemedeki etkisi olumlu yönde bulunmuştur ($p < 0.001$). Piroksikam'ın immun yanıtı ne ölçüde etkilediği açık olarak ortaya konulabilirse yapışıklık oluşumunun önlenmesinde kullanılabilmesi mümkün olacaktır.

Anahtar kelimeler: Disodyum kromoglikat, peritonit, piroksikam, yapışıklık

SUMMARY: In spite of the various drugs and methods that have been used, adhesions are still among the most common causes of morbidity and mortality in postoperative period. In our study, the effects of proxicam and disodium cromoglycate on adhesion formation were observed in an experimental model of peritonitis. Thirty Sprague-Dawley rats were divided into 3 groups as proxicam, disodium cromoglycate and control. After peritonitis was made, abdominal incision was closed. Twenty-four hours later, the abdominal cavity was evaluated macroscopically about the peritonitis. Specimens for culture and histopathological examination were obtained and existence of peritonitis was shown by those examinations. Piroxicam 0.250 mg/kg and, disodium cromoglycate 10 mg/kg were applied by intraperitoneal injection at the end of the operation and then by intramuscular injection. Duration of the treatment was 5 days. At control group peritoneal exudate was swept by gauze pads and abdominal cavity was closed. On postoperative 15th day adhesions were observed along the left lateral incision of laparotomy. The localizations and severity of adhesions were identified. The parts of periton, viscus and/or fibrotic band where the adhesion was dens, were obtained for histopathological examination. The microscopic examination was based on the evaluation of infectious infiltration, fibroblast activation, vascularization and foreign body giant cells reaction. As a result, piroxicam that is a non steroidal anti inflammatory drug was found to be effective on prevention of adhesions ($p < 0.001$). Proxicam could be used in the case of preventing adhesion formation, if its effects on immune response was clearly shown.

Key words: Adhesion, disodium cromoglycate, peritonitis, piroxicam

* Dicle Üniversitesi Tıp Fakültesi Genel Cerrahi Anabilim Dalı

** Dicle Üniversitesi Tıp Fakültesi Kadın Hastalıkları ve Doğum Anabilim Dalı

*** Dicle Üniversitesi Tıp Fakültesi Üroloji Anabilim Dalı

Yazışma Adresi: Dr. İbrahim H. TAÇYILDIZ

Dicle Üniversitesi Tıp Fakültesi Genel Cerrahi Anabilim Dalı
21280 - DİYARBAKIR

Ameliyat sonrası adezyon kavramı ilk kez 1872' de, Thomas Bryant'ın bir over tümörünün çıkarılmasından sonra, yapışıklıklara bağlı gelişen bir ölümcül barsak tıkanıklığı olgusunu bildirmesiyle gündeme gelmiştir (1). Karın ameliyatlarından sonra gelişen yapışıklıklar, barsak tıkanıklığı, infertilite ve ikincil ameliyatlarda neden oldukları güçlükler açısından cerrahi ve jinekoloji klinikleri için

önemli bir sorundur (2-4).

Daha az invaziv cerrahi tekniklere rağmen yapışıklıklar oluşabilmekte ve korunma için aranan yöntemler de çeşitlilik kazanmaktadır. Üzerinde en çok çalışılan gruba ise ilaçlar oluşturmaktadır. Yara iyileşmesinin farklı aşamalarında etkili olan ilaç grupları içinde hangisinin daha etkili olduğu henüz kesinlik kazanmamıştır (1-3).

Çalışmamızda yapışıklık oluşum aşamalarından ilk safha olan inflamasyon safhasında etkinlikleri bilinen Piroksikam (Piroxicam) ve Disodyum kromoglikat'ın (Disodium cromoglycate) (DSCG) peritonitlerdeki yapışıklık oluşumuna etkileri incelendi.

MATERYAL - METOT

Dicle Üniversitesi Sağlık Bilimleri Deneysel Araştırma Merkezi'nde (DÜSAM) ağırlıkları 170-240 gr arasında değişen 30 adet Sprague-Dawley cinsi sıçan üzerinde çalışıldı. Tüm sıçanlar çalışma öncesi ve çalışma boyunca oda ısısında (24°C) barındırıldılar ve standart besinlerle beslendiler.

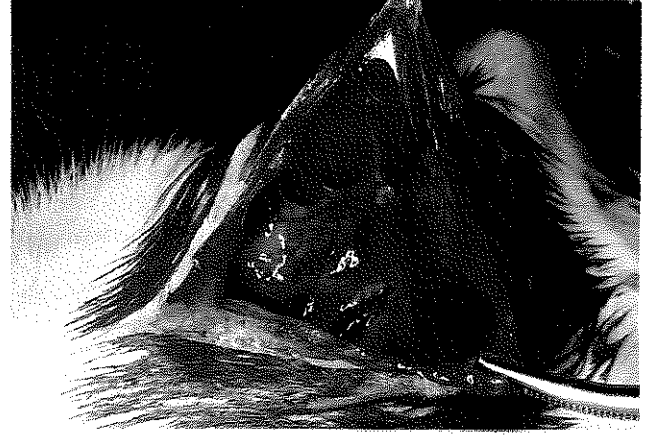Sıçanlara intramusküler yolla verilen 60 mg/kg ketamin hidroklorür anestezisi sonrası karın traşi yapıldı. Povidon iyotla (%10) boyandıktan sonra steril şartlarda 3 cm'lik median insizyonla karına girildi. Çekumdan 22 G iğne ile 0.5 cc barsak içeriği aspire edildi ve 5 cc %0.9'luk NaCl ile sulandırıldıktan sonra 4 kat gazlı bezden süzülde. Elde edilen içerikten, Mac Farland yöntemi ile 0.5 cc'de 1012 bakteri olacak şekilde solüsyon hazırlandı (5). Tüm gruplara, kendi barsak içeriklerinden hazırlanan 0.5 cc mayı intraperitoneal olarak verildi ve karın katları 4/0 ipek ile kontinü olarak kapatıldı. 24 saat sonra yine ketamin anestezisi altında sütürler alınarak karına girildi. Periton makroskopik olarak değerlendirildi. Mikrobiyolojik inceleme için kültür ve histopatolojik inceleme için karın sağ ön-yan duvardan parietal periton ve kas tabakasını içeren 1 cm²'lik biopsi alındı. Çekum serozası üzerinde 1 cm²'lik alanda peteşiler oluşacak şekilde gaz tamponla abrazyon oluşturuldu. 1. grup (Piroksikam n=10): Karın, 5 cc serum fizyolojikle yıkandı, periton boşluğuna 2 ml (0.250 mg/ml)'lik Piroksikam (Felden® ampul Pfizer) konuldu ve kapatıldı. Daha sonra 0.250 mg/kg dozda Piroksikam 24 saat ara ile 5 kez intramusküler olarak verildi.

2. grup (Disodyum kromoglikat n=10): Karın, 5 cc serum fizyolojikle yıkandı, periton boşluğuna 10 mg/kg dozda DSCG (Kromolin® gutt, İlsan) intraperitoneal olarak uygulandı. Daha sonra günde 1 kez olmak üzere intraperitoneal olarak, toplam 5 doz uygulandı.

3. grup (Kontrol n=10): 5 cc serum fizyolojikle karın yıkandı. Peritoneal eksuda serum fizyolojik ile ıslatılmış tamponla silindi ve karın kapatıldı.

Tüm gruplar standart besinle beslendiler ve antibiotik verilmedi. İlk ameliyattan 15 gün sonra ilk kesinin sol yanından yeni bir kesi ile karına girildi ve yapışıklıklar gözlemlendi (Resim 1). Yapışıklıkların şiddeti makroskopik olarak Tablo I'de belirtilen kriterlere göre derecelendirildi.

Resim 1: Postoperatif 15. günde yapışıklıkların gözlenmesi



Yapışıklığın en yoğun olduğu alanlarda periton ve/veya fibröz bantlardan histopatolojik değerlendirme için örnekler alındı. Doku örnekleri %10 formalinle tespit edilerek parafin bloklar hazırlandı. Kesitler Hemotoksilen-Eozin ile boyanmış preparatlarda, ışık mikroskopunda incelendi ve Tablo 2'de belirtilen kriterlere göre sınıflandırıldı. Histopatolojik olarak fibroblast aktivasyonu, damarlanmada artış ve yabancı cisim dev hücre sayıları, Az (+), Orta (++), Artmış (+++) olarak değerlendirildi. Elde edilen verilerin istatistiksel olarak değerlendirmesinde 'Mann-Whitney U' testi kullanıldı.

Tablo I: Yapışıklıkları makroskopik olarak değerlendirme kriterleri

Grade 0	: Hiç yapışıklık yok
Grade (+)	: Omentum-sütür hattı arasında çok ince, tek bir yapışıklık
Grade (++)	: Omentum-sütür hattı arasında sert bir yapışıklık
Grade (+++)	: Omentum-sütür, barsak-sütür hattı arasında sert yapışıklıklar
Grade (++++)	: Omentum-sütür, omentum-barsak, barsak-barsak, barsak-kesi hattı arasında sert yapışıklıklar

Tablo II: İnflamatuar cevabın histolojik olarak derecelendirilme kriterleri

Histolojik Grade	Tanımlama
I	Düşük lenfosit infiltrasyonu, iyi lokalize olmuş fibrozis
II	Orta derecede lenfosit infiltrasyonu, Grade I'den daha az fibrozis
III	Mikst Lenfosit ve nötrofil infiltrasyonu, lokalize olmayan minimal fibrozis
IV	Akut inflamatuvar nötrofil cevabı, nekroza gidış
V	Akut inflamatuvar nötrofil cevabı ile birlikte nekroz ve apse formasyonu

BULGULAR

Kontrol grubunda ameliyattan sonraki 15 gün içinde kaybedilen bir denekte yara enfeksiyonu ve grade 3 yapışıklık vardı. Ölüm sebebi şiddetli peritonite bağlandı. Diğer gruplarda kayıp olmadı.

Çalışmamızda, peritonit oluşturmak için çekumdan alınan barsak içeriğinin karına tekrar verilmesi ile peritonit oluşup oluşmadığının belirlenmesi amacı ile 24 saat sonra alınan peritoneal sürüntü kültürlerinin 23'ünde (%76.7) E. Coli, 4'ünde (%13.3) normal barsak flora bakterilerinden olan Enterobacter Cloacae üredi, 3'ünde (%10.0) üreme olmadı. Peritoniti mikroskopik düzeyde belirlemek için alınan periton örneklerinin tümünde peritonda ve preperitoneal alanda ödem ve polimorfonükleer lökosit infiltrasyonu görüldü.

İkinci ameliyatta her üç grupta da, en yoğun yapışıklığın kesi hattı, peritoneal defektin bulunduğu alan, serozası hasarlanmış barsak ve omentum arasında geliştiği gözlemlendi. Kontrol ve deney gruplarında görülen yapışıklıkların makroskopik olarak değerlendirilmesi sonucunda, en az yapışıklığın Piroksikam grubunda geliştiği, DSCG ve kontrol grubuna göre aradaki farklılığın istatistiksel olarak anlamlı bulunduğu saptandı ($p < 0.05$ ve $p < 0.001$). DSCG grubu ile kontrol grubu arasındaki fark ise daha az belirgin olmakla birlikte yine istatistiksel olarak anlamlı idi ($p < 0.05$) (Tablo 3).

Tablo III: Yapışıklıkların makroskopik olarak değerlendirmesi

Yapışıklık derecesi	Denek sayısı		
	n=10	n=10	n=10
	Piroksikam	DSCG	Kontrol
Grade 0	0	0	0
Grade (+)	3	1	0
Grade (++)	5	3	1
Grade (++++)	2	5	6
Grade (++++)	0	1	3
Median değer	2.0	3.0	3.5

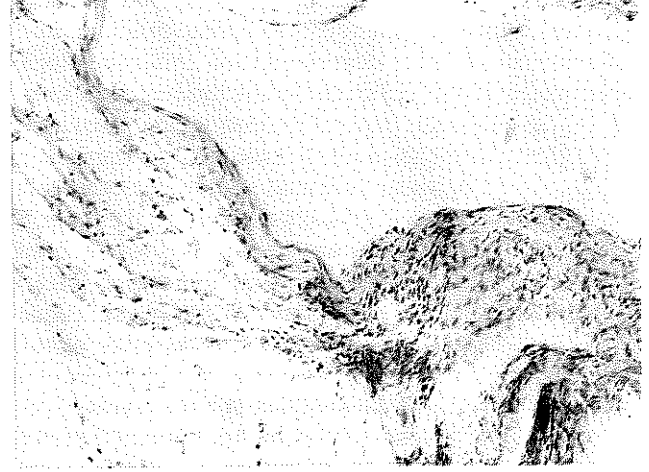
Yapışıklığın en yoğun olduğu alanlardaki periton, visseral organ ve/veya fibröz bantlardan alınan doku örneklerinin inflamatuvar cevap açısından, histolojik

Tablo IV: İnflamatuvar cevabın histolojik olarak derecelendirilmesi

	Piroksikam	DSCG	Kontrol
Grade I	4	1	0
Grade II	6	3	2
Grade III	0	4	3
Grade IV	0	2	3
Grade V	0	0	2
Median değer	2.0	2.5	3.5

olarak değerlendirilmesinde elde edilen bulgular Tablo 4' te verilmiştir. Piroksikam grubunda inflamatuvar cevap DSCG ve kontrol grubuna göre belirgin olarak daha azalmış idi ($p < 0.01$ ve $p < 0.001$) (Resim 2). Kontrol grubu ile DSCG grupları arasında ise anlamlı fark olmadığı saptandı ($p > 0.05$) (Resim 3-4). Fibroblastik aktivite, damarlanma ve yabancı cisim dev hücre reaksiyonu varlığına göre alınan sonuçlar Tablo 5' te sunulmuştur. Fibroblast aktivasyonu, damarlanma ve yabancı cisim dev hücre sayısı açısından Piroksikam ve DSCG grupları arasında istatistiksel olarak anlamlı fark saptanmadı. Kontrol grubu ile karşılaştırıldığında ise, her iki grupta da fibroblastik aktivite belirgin olarak azalmış idi ($p < 0.01$). Damarlanma açısından Piroksikam grubu ile kontrol grubu arasında belirgin olarak fark saptanırken ($p < 0.01$),

Resim II: Piroksikam grubunda sınırlı fibrosis ve iltihabi hücre infiltrasyonu izlenmektedir. (Grade II)



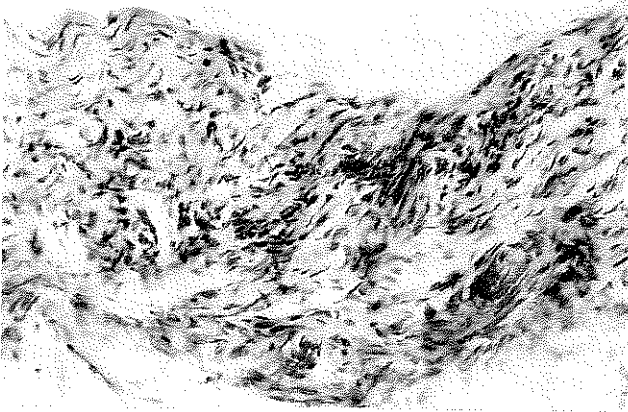
Tablo V: Fibroblast aktivasyonu, damarlanma, yabancı cisim dev hücresi yönünden değerlendirilmesi

Kontrol	Piroksikam				DSCG							
	Az	Orta	Çok	M	Az	Orta	Çok	M				
Fibroblast akt.	6	3	1	1	5	3	2	1.5	1	3	6	3.0
Damarlanma	5	4	1	1.5	4	4	2	2.0	2	3	5	2.5
Y.C. Reaksiyonu	6	3	1	1	5	3	2	1.5	2	2	6	3.0

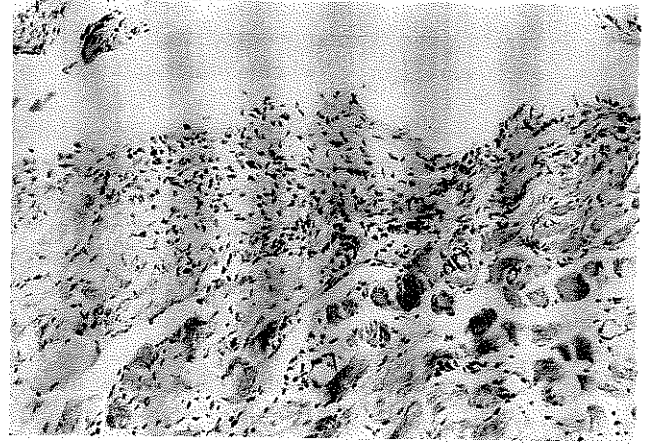
Y.C.: Yabancı cisim

M : Median değer

Resim III: DSCG grubunda orta derecede fibroblastik aktivite ve yoğun iltihabi hücre infiltrasyonu izlenmekte. (Grade III) H.Ex41



Resim IV: Kontrol grubunda, yoğun fibrosis ve yoğun hücre infiltrasyonu izlenmekte (Grade IV) H.Ex41



DSCG grubu ile kontrol grubu arasında fark saptanmadı ($p > 0.05$). Yabancı cisim dev hücre reaksiyonu her iki grupta da kontrol grubuna göre belirgin olarak azalmış idi ($p < 0.05$).

TARTIŞMA

Ameliyat sonrası erken ve geç dönemde görülen karın içi yapışıklıklar barsak tıkanıklığı ve infertilitenin en önemli nedenlerindedir. Gelişen tıkanıklıkların çoğunda ise yeniden ameliyat gerekmektedir, bu da mortalite ve morbiditeyi arttırmaktadır. Ek olarak, karın içinde gelişen tümörlerin yapışıklıklar aracılığı ile komşu organlara daha kolay yayılabileceği de ileri sürülmüştür (2,3,4,6). Ameliyat sonrası karın içi yapışıklıklarının en önemli nedeninin peritoneal yüzeylere yapılan travmalar olduğu bilinmektedir. Ellis'e (3) göre ilk ameliyattan sonra yapışıklık oranı %10 iken, ikinci ameliyattan sonra bu oran %80' lere yükselmektedir (1-3).

Bakterilerden salınan çeşitli enzimlerin doku hasarı oluşturduğu ve böylece inflamatuvar eksudasyon yaratmaları, ayrıca bakterilerin salgıladıkları bazı maddelerin kan akımını azalttığı ve inflamatuvar hücreleri o bölgeye çektikleri bilinmektedir (7-9). Bakteriyel peritonitli hastaların karın boşluğunda hem koagülasyon kaskadının hem de fibrinolitik sistemin eşzamanlı olarak arttığı gösterilmiştir (10,11). Peritonit halinde yapışıklıklar daha yoğun oluşmaktadır. Bunun nedeni inflamatuvar reaksiyonların peritonitte daha şiddetli gelişmesidir (3). Çalışmamız bu nedenlerle deneysel peritonit modelinde planlandı.

Yapışıklık oluşumunun ilk basamağı olan inflamasyon safhasını durdurmak için kortikosteroidler ve nonsteroid antiinflamatuvar ilaçlar kullanılmaktadır. Nonsteroid antiinflamatuvar ilaçlar lipooksijenaz ve siklooksijenaz enzimlerini bloke ederek prostaglandin sentezini inhibe ederler (12). Antiinflamatuvar ilaçların lökosit infiltras-

yonunu ve makrofajların fagositoz yeteneklerini sınırladıkları, trombosit agregasyonunu engelledikleri bilinmektedir. Bu nedenle nonsteroid-antiinflamatuvar ilaçlar yapışıklık oluşumunu inflamasyon basamağında bloke edebilecekleri düşünülerek deneysel çalışmalarda kullanılmaktadır (13). Bu ilaçların fibroblast göçü, çoğalması ve organizasyonu üzerine baskılayıcı etki gösterdikleri de görülmüştür (14).

Çalışmamızda intraperitoneal olarak verilen ve sonra parenteral olarak devam edilen piroksikam tedavisiyle kontrol grubuna göre yapışıklık oluşumunda anlamlı azalma görüldü ($p < 0.05$). Ek olarak mikroskopik düzeyde inflamatuvar hücre infiltrasyonunun ve yeniden damarlanmanın kısmen engellendiği saptandı ($p < 0.001$). Ayrıca yabancı cisim dev hücre reaksiyonu oluşumunda da kısmen etkili olduğu ve reaksiyonları düşük düzeyde tuttuğu belirlendi.

Liebman ve arkadaşları (15) sıçanlar üzerinde yaptıkları deneysel çalışmada mast hücre stabilizatörü olan Neokromil sodyum ve Disodyum kromoglikatin karın içi yolla uygulanmasıyla mast hücrelerini stabilize ettiklerini ve yapışıklıkların oluşumlarını azalttıklarını tespit etmişlerdir. Kaymakçioğlu ve ark'nın (16) yaptığı çalışmada da anastomoz hattında yapışıklık olmasına rağmen kontrol grubuna göre DSCG grubundaki yapışıklıklarda ileri derecede azalma olduğu belirtilmiştir. Buna karşın, DSCG ile yapılan bazı çalışmalarda yapışıklıklarda belirgin fark olmaması, mast hücresi degranülasyonunun yapışıklık oluşumunda etkisi olmakla beraber tek etkenin bu olmadığını düşündürmektedir.

Çalışmamızda DSCG'in kontrol grubuna göre yapışıklıkları belirgin olarak azalttığı ve bu sonucun literatürlerdeki bir çok çalışma ile uyumlu olduğu görülmektedir. Mast hücrelerinin salgıladığı serotonin, histamin, sitokinler ve serbest oksijen radikalleri özellikle peritonitte, sepsiste ve ağır travmalarda multiorgan yetmezliği sendromu oluşmasını sağlar. Bunu önlemek için son zamanlarda nonsteroid-antiinflamatuvar ilaçların

yararları üzerinde yoğun çalışmalar devam etmektedir. Bu mekanizmanın bir faktörü olan mast hücrelerinin stabilizasyonu için kromolin sodyumun kullanılması da aynı amaca yöneliktir. Uzun zamandır allerjik hastalıklarda kullanılan gelen kromolin sodyumun daha ileri çalışmalarla bu amaç için de kullanılabilmesi mümkündür (16,17).

Sonuç olarak çalışmamızda bir nonsteroid-antiinflamatuvar ilaç olan Piroksikam ve bir mast hücre stabilizatörü olan Disodyum kromoglikat'ın yapışıklıkları önlemedeki etkileri olumlu yönde bulunmuştur. Piroksikam, immun yanıtı ne ölçüde etkilediği daha açık ortaya konulabilirse yapışıklık oluşumunun önlenmesinde kullanılabilir bir ilaçtır. Bunun yanında disodyum kromoglikat'ın gerek yapışıklık önleyici etkisinin belirgin, gerekse yan etkilerinin düşük olması nedeni ile daha yaygın kullanılabilir bir ilaç olduğu görüşündeyiz.

KAYNAKLAR

1. Monk BJ, Berman ML, Montz FJ.: Adhesions after extensive gynecologic surgery: Clinical significance, etiology, and prevention. *Am J Obstet Gynecol* 1994; 170: 1396-1403
2. Yücel T, Aytakin Y, Gülmen M, Altuğ T.: Postoperatif intraperitoneal olarak uygulanan polietilen glikol'ün peritoneal yapışıklıklar ve yara iyileşmesi üzerine etkisi. *İstanbul Tıp Fakültesi Mecmuası* 1995; 1: 69-74
3. Ellis H. Intestinal obstrüksiyonun özel formları. In: Schwartz SI, Ellis H. *Maingot Abdominal operasyonlar*. Norwalk 1985. Appleton-Century Crofts çev ed: Andican A. cilt 2, İstanbul 1990. Nobel kitabevi. sayfa: 943-972
4. Kaya E, Yılmazlar T, Gürpınar E, Emiroğlu H, Ediz B.: Sıca nlarda intraabdominal yapışıklıkların önlenmesinde Tenoksikam'ın etkinliği. *Kolon Rektum Hast Derg* 1996; 2: 51-55
5. Finegold SM, Baron EJ.: Methods for testing antimicrobial effectiveness. In: Finegold SM, Baron EJ. (eds): *Diagnostic Microbiology*. Toronto, The CV Mosby Company, 1986, pp 173-176.
6. Özen N, Elçin B, Malazgirt Z, Özkan K.: Deneysel peritonit oluşumuna heparin, aprotinin ve sodyum sitratın etkileri. *Ulusal Cerrahi Dergisi* 1991; 2: 84-87
7. Vipond MN, Whawell SA, Thompson JN, Dudley HAF.: Peritoneal fibrinolytic activity and intraabdominal adhesions. *The Lancet* 1990; 335: 1120-1122
8. Holtz G.: Prevention and management of peritoneal adhesions. *Fertility Sterility*. 1984; 41: 497-503
9. Hau T, Payne W, Simmons R.: Fibrinolytic activity of the peritoneum during experimental peritonitis. *Surgery Gynecol Obstet* 1979; 148: 415-418
10. McEntee GP, Stuart RC, Byrne JP, Leen E, Henness TP.: Experimental study of starch-induced intraperitoneal adhesions. *Br J Surg* 1990; 77: 1113-1114
11. Nogay A, Karakaya M, Demireğen S, Uncu F, Aydın S, Batkın A.: Postoperatif peritoneal yapışıklıkların önlenmesinde düşük ağırlıklı heparin ve standart heparinin yeri. *GATA Bülteni* 1996; 38: 347-351
12. Çalıkluşu A, Özkan K, Malazgirt Z, Özen N.: Ketorolak trometamin'in postoperatif adezyonlar üzerine etkisi. *Ulusal Travma Dergisi* 1996; 2: 124-128
13. Rijhwani A, Gunasekaran SS, Balasubramanian KA, Mammen KE.: Allopurinol reduces the severity of peritoneal adhesions in mice. *J Pediatr Surg* 1995; 4: 533-537
14. O'leary JP, Wickbom G, Cha S, Wickbom A.: The role of feces, necrotic tissue, and various blocking agents in the prevention of adhesions. *Ann Surg* 1988; 6: 693-698
15. Liebman SM, Langer JC, Marshall JS, Collins SM.: Role of mast cells in peritoneal adhesion formation. *Am J Surg*. 1993; 1: 127-130
16. Kaymakçioğlu N, Çetiner S, Yakut M, Bal Ş, Şen D.: Postoperatif intraabdominal yapışıklıklar ve anastomotik yara iyileşmesi üzerine Sodyum kromoglikat'ın etkisi. *Ulusal Cerrahi Dergisi* 1991; 5: 341-346
17. Küpelioglu R, Karahan S, Alper F, Tosun EA, Uras F, Tuncer Ü.: Karın içi yapışıklıkların önlenmesinde rekombinant doku plazminojen aktivatörleri (rt-PA), HES (Plazmasteril) ve Calcium Dobesilate' in (Doxium) etkileri. *Çağdaş Cerrahi Dergisi* 1994; 8: 79-81