

PATELLA KIRIKLARINDA CERRAHİ TEDAVİ
SONUÇLARI

RESULTS OF SURGICAL TREATMENT IN PATELLAR FRACTURES

*Dr.Hakan ÖZDEMİR, **Dr.Merter ÖZENCİ, ***Dr.Kürşat DABAK, ****Dr.Ahmet Turan AYDIN,

ÖZET: Çalışma; Mart 1996 Mart 2000 tarihleri arasında cerrahi tedavi uygulanan 20 hasta ile yapıldı. Hastaların 13'ü erkek, 7'si kadın ve yaş ortalaması 39.5 idi. Transvers kırığı olan 10 hastaya modifiye tension band, vertikal kırığı olan 3 hasta ile distal pol kırığı olan 2 hastaya lag screw veya mini spongios vida ile fiksasyon, parçalı kırığı olan 5 hastaya ise K teli + periferik sirküler serklaj ile tespit uygulandı. Ortalama 24 ay süreyle takip edilen hastalar radyolojik bulgulara ve Levack tarafından tanımlanan kriterlere göre değerlendirildiler. Vakaların %55'inde iyi, %35'inde orta ve %10'unda kötü sonuç elde edildi. En iyi sonuçlar modifiye tensiyon band yöntemi ile tedavi edilen transvers kırıklarda elde edilirken, en kötü sonuçlar, periferik sirküler serklaj uygulanarak patellanın korunmaya çalışıldığı parçalı kırıklarda elde edildi. Çalışmanın sonucunda, cerrahi olarak tedavi edilen patella kırıklarında; kırığı oluşturan travmanın şiddeti, kırık tipi, uygulanan cerrahi teknik ve ameliyat sonrası rehabilitasyonun sonuç üzerinde önemli etkileri olduğu saptandı. Ayrıca, patella eklem yüzü bütünlüğünün korunamadığı çok parçalı kırıklarda patellektominin ciddi bir tedavi seçeneği olarak düşünülmesinin uygun olacağı sonucuna varıldı.

Anahtar kelimeler: Patella kırığı, cerrahi tedavi

SUMMARY: Twenty patients were treated surgically between March 1996 and March 2000. The mean age was 39.5 (18-68) and whom 13 were male and 7 were female. Surgical treatment methods as follows; modified tension band wiring in 10 of the patients with transverse fractures, mini cancellous screw and lag-screw fixation in 7 with vertical fractures and in 2 with distal pol fractures, combination of K wire and circumferential cerclage wire fixation in 5 with comminuted fractures. The average follow-up time was 24 months (6-54 months) and findings were evaluated radiologically and according to scale of Levack.

Results were rated as good in 55%, moderate in 35% and poor in 10% of the patients. It was found that modified tension band wiring technique gave the best results.

We concluded that majority of the trauma, type of the fracture, surgical technique and post operative rehabilitation were affected the results of patellar fractures treated surgically. In addition to this, patellectomy may be performed in severely comminuted fractures where no major fragments containing of articular surface of the patella exist.

Key words: Fracture of the patella, surgical treatment

GİRİŞ VE AMAÇ

Patella, vücudun en büyük sesamoid kemiğidir. Quadriceps tendonu içinde yer alan patella; kaldıraç kolunu uzatarak quadriceps gücünü artırır, femur kondillerini korur ve dize estetik görünümünü sağlar.

Direkt ve indirekt mekanizmalarla oluşabilen patella

kırıkları tüm iskelet sistemi kırıklarının yaklaşık %1'ini oluştururlar. Her yaş grubunda görülebilmekle birlikte 30-50 yaş arasında sıklıkları. Erkeklerde kadınlardan 2 kez daha fazla görülürler. Her iki dizde de oluşabilmekle birlikte bilateral olmaları sık değildir (1,2,3).

İntrartiküler kırıklar olan patella kırıklarının tedavisindeki temel hedefler; patella bütünlüğünün korunması, ekstensör mekanizma devamlılığının temin edilmesi, patella fonksiyonunun devamının sağlanması ve kırığa bağlı gelişebilecek eklem sertliğinin önlenerek, hastanın normal aktivasyonuna en kısa sürede döndürülmesidir.

Patella kırıklarının tedavisinde başlangıçta konservatif yöntemler kullanılırken, karşılaşılan ciddi sorunlar

* Akdeniz Üniversitesi Tıp Fakültesi Ortopedi ve Travmatoloji Anabilim Dalı, Yrd.Doç.Dr.
** Akdeniz Üniversitesi Tıp Fakültesi Ortopedi ve Travmatoloji Anabilim Dalı, Uzm.Dr.
*** Akdeniz Üniversitesi Tıp Fakültesi Ortopedi ve Travmatoloji Anabilim Dalı, Araş.Gör.
**** Akdeniz Üniversitesi Tıp Fakültesi Ortopedi ve Travmatoloji Anabilim Dalı, Prof.Dr.

Yazışma Adresi: Yrd.Doç.Dr. Hakan Özdemir

Akdeniz Üniversitesi Tıp Fakültesi Ortopedi ve Travmatoloji Anabilim Dalı 07070 / ANTALYA

Tel: (0242) 227 43 43 (66226) Fax: (0242) 244 46 86

e-mail: algan@turk.net

nedeniyle 1800'lü yılların başında ilk cerrahi girişimler yapılmış ve günümüze kadar kapalı redüksiyon + perkutan fiksasyon, açık redüksiyon ve sirküler serklaj, vida ile fiksasyon, tensiyon band, parsiyel ve total patellektomi gibi bir çok cerrahi teknik geliştirilmiş ve kullanılmıştır (1,3).

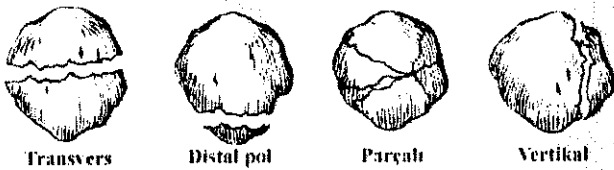
Bu çalışmada, kliniğimizde son 4 yıl içinde cerrahi tedavi uygulanan patella kırıkları ve tedavi sonuçları incelenerek, klinik sonuçların literatür verileri eşliğinde değerlendirilmesi amaçlanmıştır.

HASTALAR VE YÖNTEM

Çalışma; Mart 1996 - Mart 2000 tarihleri arasında patella kırığına yönelik olarak cerrahi tedavi uygulanan ve yaş ortalaması 39.5 (18-68) olan 13'ü (%65) erkek, 7'si (%35) kadın 20 hasta ile yapıldı. Hastaların 9'unda (%45) sağ, 11'inde (%55) sol patella kırığı vardı. Hastaların 10'unda (%50) patella kırığından başka kırıklar da mevcuttu. Sekiz hastada tibia, 3 hastada femur, 3 hastada asetabulum, 3 hastada radius, 2 hastada humerus, 1 hastada ulna ve 1 hastada fibula kırığı saptandı.

Hastalar ilk görüldükleri anda sistemik muayenelerinin yanında detaylı bir diz muayenesine tabi tutuldular. Bu aşamada; cildin kondisyonu, patellanın genel hatları, ağrılı noktaları, defekt ya da ayrılma gösteren fragmanların varlığı, hematom ve effüzyon mevcudiyeti ve diz ekstensiyonunun yapılabildiği araştırıldı. Fizik muayeneyi takiben hastalara AP ve lateral diz grafileri çekildi. Yaralanmanın ve ağrının izin verdiği 13 hastada bu grafilere tanjansiyel patella grafisi de eklendi. Kırıklar Hohl'e (4) göre; transvers, vertikal, distal pol kırıkları ve parçalı kırık olarak sınıflandırıldılar (Şekil 1.).

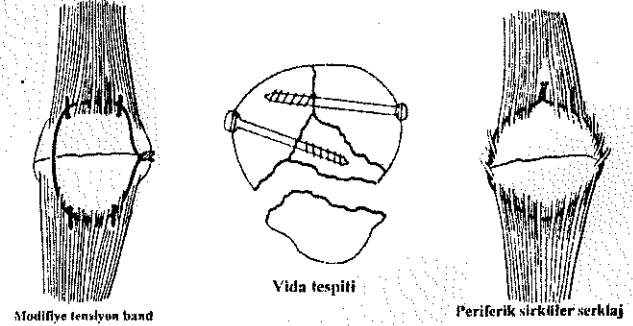
Şekil 1. Kırık sınıflaması



Hastalar genel durumlarının ve diğer patolojilerinin izin verdiği en kısa sürede ameliyata alındılar. Tüm ameliyatlarda genel anestezi altında ve turnike kullanılarak yapıldı. Beş hastaya Smillie, 15 hastaya ise median parapatellar insizyon ile müdahale edildi. Transvers kırıklarda modifiye tensiyon band, vertikal kırıklarda lag screw veya mini spongioz vida ile fiksasyon, parçalı kırıklarda K teli + periferik sirküler serklaj ile indirekt redüksiyon teknikleri kullanıldı. İki distal pol kırığından biri mini spongioz vida ile tespit edilirken, ikinci olguda mini spongioz vida + tensiyon band tekniği birlikte kullanıldı (Şekil 2.).

Ameliyat sonrasında tüm hastalara dizi ekstensiyonda tutacak şekilde uzun bacak ateli yapıldı. Postoperatif ikinci günde izometrik quadriceps egzersizleri başlandı. Modifiye tensiyon band yöntemi uygulanan hastalarda 1, vida ile fiksasyon uygulanan hastalarda 2-3, periferik

Şekil 2. Kırık tedavisinde uygulanan cerrahi teknikler



sirküler serklaj uygulanan hastalarda ise 4-6 hafta süreyle immobilizasyona devam edildi. Immobilizasyonun sonlandırılmasını takiben tüm hastalara diz kontraktür cihazı uygulanıp, aktif diz hareketlerine başlandı ve tek koltuk değneği ile kısmi yük verildi. 90°'lik diz fleksiyonu elde edildikten sonra pasif ROM egzersizlerine başlandı ve değneksiz olarak tam yüklenmeye izin verildi.

Tablo 1. LeVack Kriterleri (5)

AĞRI	Yok	3
	Aktivite sırasında-minimal	2
	Sürekli - şiddetli	1
AKTİVİTE KISITLILIĞI	Yok	3
	Spor yaparken	2
	Aşırı	1
QUADRİCEPS GÜCÜNDE (ATROFİ)	Yok	3
	% 30 - 45	2
	% 45 +	
SUBJEKTİF FONKSİYONEL DEĞERLENDİRME	75-100	3
	50-74	2
	0-49	1
TOTAL SKOR	9 +	İyi
	6-9	Orta
	0-6	Kötü

Tablo 2. Radyolojik değerlendirme kriterleri (6)

Kaynama var Eklem içi basamaklaşma yok Scleröz ve/veya artroz bulgusu yok	İyi
Kaynama var Minimal eklem içi basamaklaşma var Scleröz ve/veya artroz bulgularından biri var	Orta
Malunion veya nonunion var Belirgin eklem içi basamaklaşma var Belirgin artroz bulguları var	Kötü

Hastaların final değerlendirilmesinde Levack (5) tarafından geliştirilen skalaya ek olarak radyolojik kriterler (6) de kullanıldı (Tablo 1-2.)

BULGULAR

Çalışma kapsamındaki olguların tümünde patella kırığı direkt mekanizma ile oluşmuştu. Kırıklar; vakaların 17'sinde (%85) trafik kazası sonucu oluşurken, 3'ünde (%15) diz üzerine düşme sonrasında oluşmuştu. Kırıkların 16'sı (%80) kapalı, 1'i Gustillo I (GI), 1'i G II, 2'si ise G III-A olmak üzere 4'ü (%20) açık kırıktı.

Hastalar travmadan sonraki 0-13 gün (ort. 3.5 gün) içerisinde ameliyat edildiler. Ortalama ameliyat süresi 1.5 saat (1-2 saat) olarak bulundu.

Ameliyat sonrası erken dönemde G II ve G III-A açık kırığı olan 2 hasta ile kapalı kırığı olan 2 hastada tedaviye ihtiyaç gösteren ve oral antibiyoterapi ile düzelen yüzeysel enfeksiyon ile karşılaşıldı. Hastaların tümünde, ameliyattan sonra 2-10 ay süren, diz önu ağrısı ve quadriceps atrofisine bağlı fleksiyon kısıtlılığı saptandı. Ancak final muayenesinde, transvers kırığı olan 1, vertikal kırığı olan 1 ve parçalı kırığı olan 4 hasta ile muayene sırasında postoperatif 6 ve 8. aylarında olan 3 hastada diz önu ağrısı ve quadriceps atrofisinin devam ettiği, G II ve G III-A açık parçalı kırığı olan 2 hastada buna fleksiyon kısıtlılığının eklendiği, diğer hastalarda ise sorun kalmadığı saptandı. G II ve G III-A açık parçalı kırığı olan hastaların radyolojik tetkiklerinde skleroz ve kabul edilebilir sınırı aşan eklem içi basamaklaşma mevcuttu. Diğer hastaların radyolojik incelemelerinde patolojik bulguya rastlanmadı.

Ortalama 24 ay (6-54 ay) süren takip süresince hiçbir hastada derin ven trombozu, refraktür, nonunion ve avasküler nekroza rastlanmadı.

Tüm bu klinik ve radyolojik değerlendirmeler sonunda hastaların 11'inde (%55) iyi, 7'sinde (%35) orta ve 2'sinde (%10) kötü sonuç elde edildi (Tablo 3).

Tablo 3. Klinik değerlendirme sonuçları

Kırık Tipi	Klinik Değerlendirme Sonuçları							
			İYİ		ORTA		KÖTÜ	
	Sayı	Oran (%)	Sayı	Oran (%)	Sayı	Oran (%)	Sayı	Oran (%)
Transvers	10	50	7	70	3	30	-	-
Vertikal	3	15	2	33.5	1	66.5	-	-
Distal pol	2	10	1	50	1	50	-	-
Parçalı	5	25	1	20	2	40	2	40
TOTAL	20	100	11	55	7	35	2	10
Kapalı	16	80	10	62.5	6	37.5	-	-
Açık	4	20	1	25	1	25	2	50

TARTIŞMA

Ekstensör mekanizmanın önemli elemanlarından olan patellanın kırıkları, iskelet sistemindeki, cerrahi tedaviye ihtiyaç duyan kırıkların yaklaşık %1'ini oluştururlar (1,2). Mart 1996 Mart 2000 tarihleri arasında kliniğimizde cerrahi müdahale yapılan 20 patella kırığı olgusu ise aynı

tarihler arasında kliniğimizde ameliyat edilen kırıklı hastaların yaklaşık %0.8'ini oluşturmuşlardır. Hastaların yaş ortalaması 39.5 olup, 18-68 yaşlar arasında sıralanmışlardır ki bu da, patella kırıklarının 30-50 yaşlar arasında sık görüldüğünü bildiren literatür bilgileri ile uyumludur (1). Patella kırıklarının erkeklerde kadınlardan 2 kat daha sık görüldüğü bilinmektedir (1,2). Bizim hastalarımızda ise kadın/erkek oranı 1/2.4 olarak bulunmuştur.

Intraartiküler kırıklar olan patella kırıklarının tedavisindeki temel amaç anatomik redüksiyonu sağlayarak, en kısa sürede normal fonksiyon gören bir diz elde edebilmektir. Bu amaçla uygulanacak olan cerrahi girişimin endikasyonları; fragmanlar arasında 3 mm.'den fazla deplasman ve/veya 2 mm.'den fazla eklem içi basamaklaşma olmasıdır (2). Bu konudaki net ve objektif kriterlere karşın uygulanacak cerrahi teknikle ilgili bir görüş birliği halen sağlanamamıştır. Patella kırıklarının tedavisi konusunda asıl tartışma, patella fonksiyonlarının değerlendirilmesi ile ilgilidir. Bazı otoriteler patella fonksiyonunun önemli olmadığını ve kırılması durumunda eksize edilebileceğini savunurlarken, bir diğer grup, patellanın diz fonksiyonunda önemli bir yeri olduğunu savunup, mutlak korunması gerektiği görüşünü sahiplenmişlerdir (1,4). Günümüzdeki genel kabul gören düşünce ise, patella kırıklarının cerrahi tedavisindeki ilk tercih osteosentez olduğudur. Başka bir yöntemle tedavi edilemeyen çok parçalı kırıklarda, patolojik kırıklarda, kronik enfeksiyon varlığında ve çok kötü sonuç elde edilen eski kırık olgularında ise parsiyel veya total patellektomi uygulanabilir (1,2,3,4).

Bir çok otorite yaptıkları çalışmalarda patella kırıklarının cerrahi tedavisindeki en etkin yöntemin modifiye tensiyon band yöntemi olduğunu saptamışlardır (5,7,8,9). Yöntem; stabil fiksasyon sağlanması, ameliyat sonrasında eksternal desteğe ihtiyaç duyulmaması veya çok kısa süreli eksternal destek uygulamasına izin vermesi ve diz hareketleri ile kırık hattında kompresyon sağlanabilmesi gibi bir çok üstünlüğü bünyesinde barındırmaktadır (3). Buna karşın, 1987 yılında yayınlanan bir çalışmada en güçlü tespitini vida fiksasyonu ile elde edildiği bildirilmiştir (10). Ayrıca modifiye tensiyon band, vida, kanüle vida + vida kanalından geçirilen serklaj ile uygulanan tensiyon band yöntemleri arasındaki en güçlü tespit yönteminin 732 Newton'luk güce dayanabilen kanüle vida + tensiyon band yöntemi olduğu, vida tespitinin 559, modifiye tensiyon band yönteminin ise 395 Newton'luk kuvvetler karşısında yetersiz hale geldiği de saptanmıştır (2).

Johnson distal pol kırıkları ile spongioz kemik içeriği yeterli olan hastaların kısa vertikal kırıklarında mini spongioz veya lag screw vidaları ile uygun şekilde tedavi edilebileceğini bildirmiştir (3). Bunun yanında, en zayıf fiksasyonun periferik sirküler serklaj uygulaması sonrasında olduğu ifade edilmektedir (1,3,4,8).

Patella kırıklarının tedavisinde uygulanan cerrahi teknik hangisi olursa olsun, sonuç üzerinde rol oynayan en önemli faktörler kırığın tipi ve travma ile cerrahi girişim arasında geçen süredir (6). Bu düşünceden hareketle çalışmamız

kapsamındaki aynı kırık tipine sahip hastaların tümüne aynı tip operasyon uygulanmıştır. Transvers kırıklarda modifiye tensiyon band, vertikal kırıklar ile distal pol kırıklarında mini spongioz veya lag screw vidaları ile fiksasyon, parçalı kırıklarda ise K teli + periferik sirküler serklaj tespiti yapılmıştır. Bu uygulama nedeniyle operasyon tiplerini birbirleriyle kıyaslamak mümkün olmamıştır. Ancak elde edilen veriler, en iyi sonuçların transvers kırıklarla distal pol kırıklarında, en kötü sonuçların ise açık ve parçalı kırıklarda elde edildiğini göstermektedir. Transvers kırıklarda elde edilen %70 iyi ve %30 orta sonuç Levack, Çakıcı, Günal, Kaya, Vatansever ve Esenkaya'nın sonuçlarıyla uyumludur (5,11,12,13,14,15).

Çok parçalı kırıkların tedavisindeki en etkin yöntemin hangisi olduğu konusunda görüş birliği yoktur. Vida veya K teli ile fiksasyon, periferik sirküler serklaj uygulaması, parsiyel veya total patellektomi teknikleri tedavi amacıyla kullanılabilir. Ancak çok parçalı kırıklar genellikle yüksek enerjili travmalar sonucunda oluştuğu için olaya başkaca patolojiler de eklenmekte ve çoğu kez eklem ideal restorasyonunu sağlamak mümkün olamamaktadır. Bu uyumsuzluğa bağlı olarak gelişebilecek patello-femoral artroz ise patella kırıkları sonrasında gelişebilecek en ciddi komplikasyondur (1,2,3,4). Buna ek olarak patellektomi sonrasında uygulanacak doğru bir rehabilitasyon programı ile quadriceps gücünün %75'inin elde edilebileceği de bilinmektedir (16). Bu nedenlerle, uygun redüksiyon ve fiksasyonun sağlanamadığı parçalı kırıklarda, patellanın ekstensör mekanizma içindeki varlığının devam etmesine izin veren parsiyel patellektominin yapılması önerilmektedir (2,3,4,17). Çalışmamız kapsamındaki 5 parçalı kırık olgusu, patellanın mutlak korunması gerektiği görüşünden hareketle, büyük fragmanlar K teli ile tutturulduktan sonra periferik sirküler serklaj ile indirekt olarak redükte edilmiştir. Bu uygulama sonucunda saptanan %80'lik orta ve kötü sonuç oranı, periferik sirküler serklaj yönteminin en az güvenilecek yöntem olduğunu bildiren literatür verileri ile uyumlu bulunmuştur (1,3). Ancak literatürde parsiyel ve total patellektomi sonrasında elde edildiği bildirilen %62-82 düzeyindeki iyi sonuçlar, bizim, patellanın mutlak korunması gerektiği yönündeki düşüncemizi yeniden gözden geçirmemiz gerektiğini ortaya koyması bakımından anlamlı bulunmuştur (16,17,18)

SONUÇ

Cerrahi olarak tedavi edilen patella kırıklarında sonucu etkileyen en önemli parametreler; kırığı oluşturan travmanın şiddeti, kırığın tipi, uygulanan cerrahi teknik ve postoperatif rehabilitasyondur. En iyi sonuçlar, rijit fiksasyon sağlayan ve erken harekete izin veren modifiye tensiyon band yöntemi ile elde edilmektedir.

Çok parçalı kırıklarda uygulanan periferik sirküler serklaj tekniği ile elde edilen sonuçların kötü olması nedeniyle, özellikle eklem yüzünün oluşturulmadığı çok parçalı kırıklarda patellektominin de ciddi bir tedavi seçeneği olarak düşünülmesi uygun olacaktır.

KAYNAKLAR

1. Ege R: *Travmatoloji (Kırıklar Eklem Yaralanmaları)*, Ankara:Kadioğlu Matbaası, 1989.
2. Işıklar UZ: *Diz çevresi kırıkları*. eds; Tandoğan R, Alpaslan M. In; *Diz Cerrahisi*. 1. ed., Ankara, Yeni Fersa Matbaacılık, 399-418, 1999.
3. Johnson EE: *Fractures of the patella*. eds: Rockwood CA, Green DP, Bucholz RW. In; *Fractures in Adults*. Vol.2, 3rd ed., Philadelphia, etc; Lippincot Co., 1762-1777, 1991.
4. Hohl M, Larson RL, Jones DC: *Fractures and dislocations of the knee*. eds: Rockwood CA, Green DP. In; *Fractures in Adults*. Vol.2 (Part I), 2nd ed., New York, etc; Lippincot Co., 1429-1591, 1984.
5. Levack B, Flannagan JP, Hobbs S: *Results of surgical treatment of patellar fractures*. *Gentlemen Bone Joint Surg* 67-B (2): 416-419, 1985.
6. Hüner H, Çetin E, Cever İ: *Patella kırıklarında cerrahi tedavi sonuçlarımız*. *Acta Orthop Traumatol Turc* 25 (2): 90-93, 1991.
7. Weber MJ, Janecki CJ, McLeod P, Nelson CL, Thompson JA: *Efficiency of various forms of transverse fractures of the patella*. *J Bone Joint Surg* 62-A (2): 215-220, 1980.
8. McBeath AA: *The patellofemoral joint*. eds: Everts CM. In; *Surgery of the Musculoskeletal System*. Vol.4 2nd ed. New York, etc: Churchill Livingstone, 3433-3469, 1990.
9. Dimişki G, Akan KH, Poyanlı OŞ, Ongan A: *Patella kırıklarında cerrahi tedavi sonuçları*. *Acta Orthop Traumatol Turc* 30 (4): 377-380, 1996.
10. Benjamin J, Bried J, Dohm M, McMurthy M: *Biomechanical evaluation of various forms of fixation of transverse patellar fractures*. *J Orthop Trauma* 1 (3): 219-222, 1987.
11. Çakıcı H, Ekşioğlu F, Çavuşoğlu T, Sepici B: *Patella kırıklarının cerrahi tedavisi*. *Artroplastik Artroskopik Cerrahi* 1 (1): 18-23, 2000.
12. Günal İ, Zümrüt Ü, Araç Ş, Atilla S: *Patella kırıklarında cerrahi tedavi sonuçları*. *Acta Orthop Traumatol Turc* 25 (3): 138-140, 1991.
13. Kaya A, Öztürk H, Us R, Altay T: *Patella kırıklarında uyguladığımız cerrahi tedavi ve sonuçları*. *Artroplastik Artroskopik Cerrahi* 8 (15): 40-42, 1997.
14. Vatansever M, Kuyurtar F, Sadioğlu M: *Patella kırıklarının cerrahi tedavisi (Klinik değerlendirme)*. *Acta Orthop Traumatol Turc* 30 (3): 290-293, 1996.
15. Esenkaya İ, Kafadar A, Bombacı H, Aydoğdu S, Türkman İ M: *Patella kırıklarında cerrahi tedavi sonuçları*. *Acta Orthop Traumatol Turc* 28 (5): 366-369, 1994.
16. Kaufer H: *Mechanical function of the patella*. *J Bone Joint Surg* 53-A (8): 1551-1560, 1971.
17. Nuzumlalı ME, Gür S, Altinel E: *Patellektomi*. *Acta Orthop Traumatol Turc* 26 (5): 361-363, 1992.
18. Saltzman CL, Goulet JA, Clellan RT, Schneider LA, Matthews LS: *Results of treatment of displaced patellar fractures by partial patellectomy*. *J Bone Joint Surg* 72-A (9): 1279-1285, 1990.