



## Künt travmanın nadir komplikasyonu; Çocuk olguda diyafram-perikart rüptürü ve kardiyak herniasyon

A rare complication of blunt trauma; diaphragm-pericardium rupture and cardiac herniation in a child case

Ersin ARSLAN, Ahmet Ferudun IŞIK, Maruf ŞANLI,  
Ahmet ULUŞAN, Levent ELBEYLİ

Diyafram ve perikart yaralanmaları künt travma sonrası nadir görülür, tedavisi cerrahidir. Künt travma sonrası gelişen diyafram ve perikart rüptürü nedeniyle ameliyat edilen dört yaşında erkek olgu; bu birlikteliğin nadir görülmesi, çocuklarda klinik ve radyolojik özelliklerin farklılıkları irdelenerek sunuldu.

**Anahtar Sözcükler:** Çocuklarda travma; diyafram ve perikart rüptürü; kardiyak herniasyon.

Diaphragma and pericardium rupture is rarely seen after blunt trauma. It's treatment is surgery. A 4-year-old male patient who was operated for diaphragm and pericardium rupture which developed after blunt trauma; rarity of this union, differences in the clinical and radiological features in children was examined.

**Key Words:** Children trauma; diaphragm and pericardium rupture; cardiac herniation.

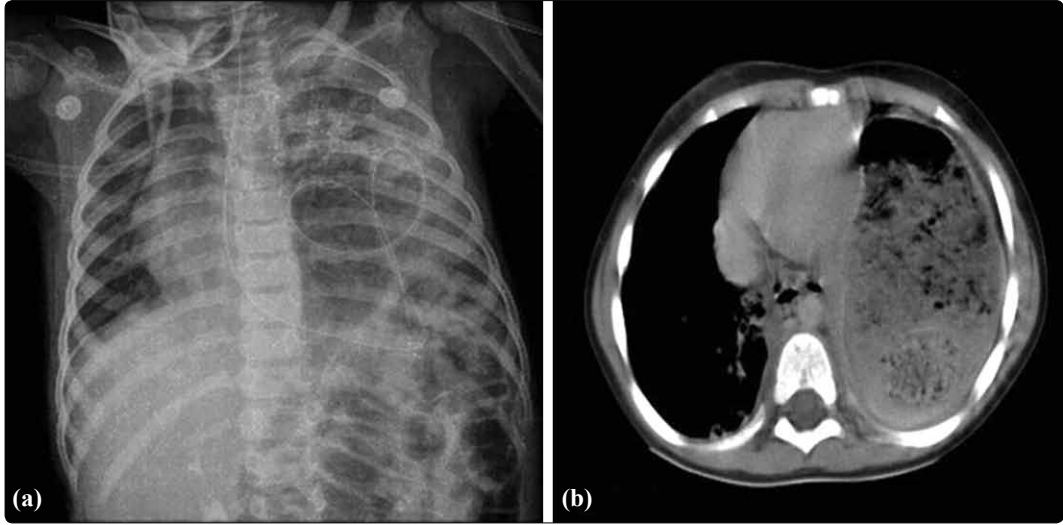
Travma günümüzün en önemli sağlık ve sosyal sorunlarından biri olmaya devam etmektedir. Diyafram ve perikart yaralanmalarına künt travma sonrası nadiren rastlanır.<sup>[1]</sup> Künt travma sonrası diyafram rüptürü %3,3 olarak bildirilirken,<sup>[2]</sup> perikart rüptürü 20,000 künt travmalı olgunun sadece 22'sinde görülmüştür.<sup>[3]</sup> Tıbbi yazında künt travma sonrası diyafram-perikart rüptürü ile kalp herniasyonu birlikteliğine erişkinlerde olgu sunumları şeklinde rastlanılmıştır.

Künt travma sonrası gelişen diyafram-perikart rüptürü ve kalp herniasyonu nedeniyle ameliyat edilen dört yaşında erkek olgu; bu birlikteliğin nadir görülmesi, çocuklarda klinik ve radyolojik özelliklerin farklılıkları irdelenerek sunuldu.

### OLGU SUNUMU

Araç dışı trafik kazası sonucu torakoabdominal bölgede künt travma gelişen dört yaşında erkek olgu, travma sonrası ikinci saatte getirildiği acil serviste değerlendirildi. Fiziksel incelemede sağ torakoabdomi-

nal bölgede cilt laserasyonları ve abrazyonları izlendi. Takipneik solunumu olan olgunun nabızı 190/dk, 5 lt/dk oksijen ile saturasyon değeri %84 idi. Sol hemitoraksta solunum sesi yoktu. Karın incelemesi normal olarak değerlendirilen olguya nazogastrik (NG) sonda yerleştirilerek arka-ön (PA) akciğer grafisi, göğüs-karın bilgisayarlı tomografisi (BT) çekildi. PA akciğer grafide mediasteninin sağa kaydığı, diyaframın solda izlenmediği ve NG sondanın sol hemitoraksta olduğu görüldü (Şekil 1a). Göğüs BT'sinde karın organları sol hemitoraksta izlendi (Şekil 1b). Fiziksel inceleme ve radyolojik olarak karın organlarına ait perforasyon bulgusuna rastlanmadı. Olguya genel anestezi altında sol torakotomi yapıldı. Diyaframın sol posterolateralden santral tendonu da içerecek şekilde mediyale doğru ve perikardın frenik sinir seyrince yaklaşık 6 cm yırtıldığı görüldü. Kalp bu defektten toraks içine herniye olmuştu. Mide, transvers kolon ve karaciğerin sol lobu toraksta izlendi. 50 cc hemorajik mayi aspire edildi, organlarda perforasyon izlenmemesi üzerine



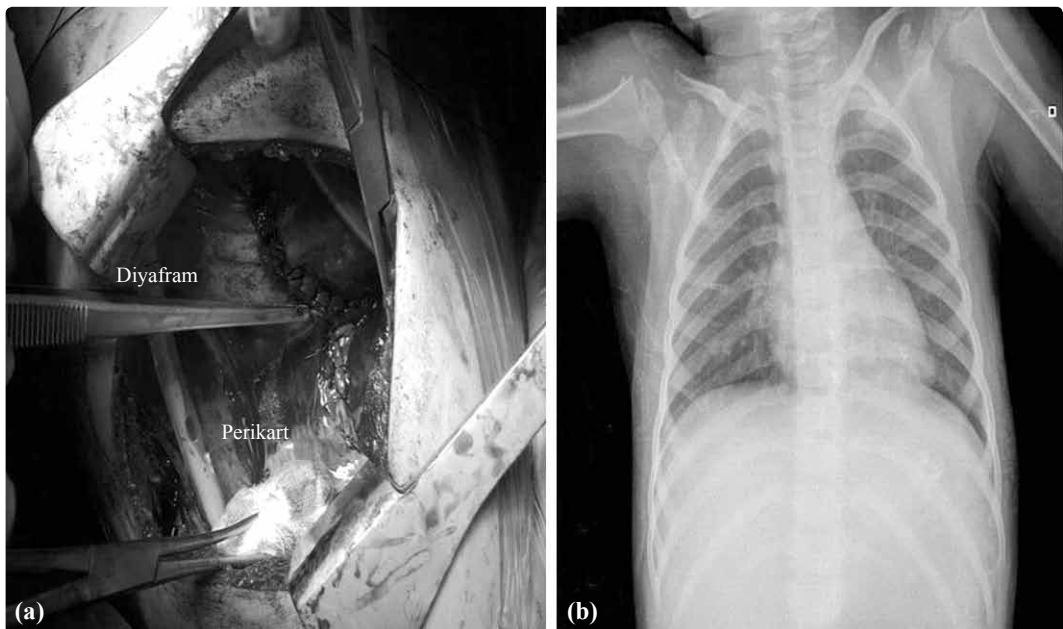**Şekil 1.** (a) Olgunun arka-ön akciğer grafisi ve (b) göğüs BT'sinde sol hemitoraksta NG sonda ve mideye ait görünüm izleniyor.

batına yerleştirildi. Diyafram atravmatik 0 ipek dikiş (Neosilk, Setpa, Türkiye) ile tek tek frenik sinir korunarak, perikarddaki defekt ise atravmatik 3/0 poliglikolik asit dikişle (Neocryl, Setpa, Türkiye) ile onarıldı (Şekil 2a). Akciğer parankiminde özellikle alt lobda yer yer kontüzyon alanları olduğu izlendi. Parankimde hematoma bulgusuna rastlanmadı. Olgu ameliyathane de ekstübe edilerek servise alındı. Ameliyat sonrası herhangi bir komplikasyon gelişmeyen olguda ikinci gün ağızdan beslenme başlandı. Drenleri beşinci gün çekilen olgu işlem sonrası altıncı gün taburcu edildi. Olgunun yapılan kontrollerinde ameliyat sonrası üçüncü ay yakınmasının olmadığı, PA akciğer grafisinin normal olduğu belirlendi (Şekil 2b).

## TARTIŞMA

Diyafram ve perikart hem penetran hem de künt travma sonucu yaralanabilmektedir. Künt travma sonrası diyafram yaralanma sıklığı %3,3'tür.<sup>[2]</sup> Majör künt travmalı 20,000 olgunun incelenmesinde 22 olguda perikart rüptürü geliştiği saptanmıştır.<sup>[3]</sup> Olgumuzda da olduğu gibi özellikle alt toraks ve üst karın yaralanmalarında diyafram yaralanmasının daha sık gelişebileceği bilinmektedir.<sup>[4]</sup>

Diyafram yırtığı gelişen olgular semptomsuz olabileceği gibi karın organların herniasyonu geliştiğinde, solunum veya gastrointestinal kanalın mekanik tıkanıklık semptomları da ortaya çıkabilmektedir. To-



**Şekil 2.** (a) Diyafragma ve perikardın dikildikten sonraki görünümü, (b) ameliyat sonrası üçüncü ay arka-ön akciğer grafisi.

raksta bağırsak hareketlerinin duyulması tanıyı kolaylaştırır. Olgumuzda ilk incelemede toraksta bağırsak sesleri duyulmadı fakat ardından NG sondasından verilen hava sol hemitoraksta işitildi.

Çocukların anatomik ve fizyolojik farklılıkları nedeni ile diyafram yaralanması tanısı erişkinden daha zor konulmaktadır.<sup>[5]</sup> Solunum sıkıntısı, karın-göğüs ağrısından şoka kadar değişen bulgular olmasına rağmen yandaş yaralanmalar bu bulguları maskeleyebilir ve çocuklar yakınmalarını tam olarak tarif edemeyebilirler. Olgumuzda torakoabdominal künt travma vardı. Solunum sıkıntısı ve taşikardi mevcut olan olgumuzda bu bulguların diyafram yaralanması sonucu herniye olan karın organlarının bası etkisiyle oluştuğu düşünüldü. Perikart yaralanması ameliyat sırasında tespit edildi ve onarıldı. Perikart defektlerinde emilebilir greftler kullanılabilirdi için dikiş materyali emilebilir seçildi.

Radyolojik olarak PA akciğer grafisi, BT, ekokardiyografi, manyetik rezonans görüntüleme ve kontrastlı grafler tanı için kullanılmaktadır.<sup>[6]</sup> Özellikle göğüs BT tanı için genellikle faydalı bilgiler verir.<sup>[7]</sup> Diyafram yırtığının radyolojik olarak diyafram yükselmesi, lokalize pnömotoraks, plevral sıvı, akut mide dilatasyonu ile karışabileceği unutulmamalıdır. Olgumuzda PA akciğer grafide sol diyafram sınırları izlenmedi ve NG sondanın sol hemitoraksta olduğu görüldü. Göğüs BT'sinde ise midenin sol hemitoraksta olduğu izlendi.

Künt travmaya bağlı gelişen diyafram yırtılması genellikle soldadır ve yapısı gereği santral tendon nadiren yaralanır. Herniye olan organlar solda, genellikle mide, dalak, kalın bağırsaklar, karaciğer, omentum ve ince bağırsaklardır. Sağ rüptürlerde sıklıkla karaciğer yaralanması da olaya eşlik eder. Olgumuzda diyaframdaki yırtık santral tendonu da içine almaktaydı ve mide, kolon, karaciğer sol lobu toraksta izlendi.

Perikart rüptürlerinde kalp herniasyonu gelişebilir.<sup>[1,8]</sup> Perikart rüptürü kalp defekten herniye olmadıkça veya hemoraji gelişmedikçe genellikle semptomsuzdur.<sup>[9]</sup> Perikart rüptürü sonucunda gelişen kardiyak herniasyon, vasküler yıkım ve ani ölüme neden olabileceği için cerrahi olarak tamir edilmelidir.<sup>[9]</sup> Olgumuzda perikart rüptürü ve kalp herniasyonu ameliyat sırasında saptandı. Karın organların yer kaplayıcı etkisi ile kalp herniasyonunun hayatı tehdit eden komplikasyonlara yol açmadığı düşünüldü.

Diyafram rüptürleri laparotomi, torakotomi veya

torakoabdominal kesi ile onarılabilmektedir.<sup>[4]</sup> Olgumuzda ameliyat öncesi değerlendirmede karın organlarına ait perforasyon bulgusuna rastlanmadı ve bu nedenle torakotomi ile tamir seçildi. Perikart rüptürünün tanısının konulması ve tamirinde bu kesi bize avantaj sağladı. Ameliyat sonrası komplikasyon gelişmeyen olgu altıncı gün taburcu edildi.

Diyafram ve perikart yaralanmalarında eşlik eden organ yaralanmaları nedeniyle mortalitenin yüksek olabileceği unutulmamalıdır. Tanı koymak zordur ve genellikle intraoperatif konulabilir.<sup>[7,9]</sup> Tanı konulmasında en önemli etken rüptürden şüphelenmektir.<sup>[4]</sup>

Sonuç olarak, çocuklarda künt travma sonrası diyafram ve perikart rüptürleri kolayca gözden kaçabilmektedir. Travma sonrası bu rüptürlerin gelişebileceğinin akılda tutulması tanının en önemli aşamasını oluşturur. Tanı konulduğunda ölümcül komplikasyonlar gelişmeden cerrahi ile tamir yapılmalıdır.

*Yazar(lar) ya da yazı ile ilgili bildirilen herhangi bir ilgi çakışması yoktur.*

#### KAYNAKLAR

1. Kamiyoshihara M, Nagashima T, Ibe T, Takeyoshi I. Rupture of the diaphragm and pericardium with cardiac herniation after blunt chest trauma. Gen Thorac Cardiovasc Surg 2010;58:291-4.
2. Mihos P, Potaris K, Gakidis J, Paraskevopoulos J, Varvatsoulis P, Gougoutas B, et al. Traumatic rupture of the diaphragm: experience with 65 patients. Injury 2003;34:169-72.
3. Fulda G, Brathwaite CE, Rodriguez A, Turney SZ, Dunham CM, Cowley RA. Blunt traumatic rupture of the heart and pericardium: a ten-year experience (1979-1989). J Trauma 1991;31:167-73.
4. Sanli M, İşik AF, Tunçözgür B, Meteroğlu F, Elbeyli L. Diagnosis that should be remembered during evaluation of trauma patients: diaphragmatic rupture. Ulus Travma Acil Cerrahi Derg 2009;15:71-6.
5. Brandt ML, Luks FI, Spigland NA, DiLorenzo M, Laberge JM, Ouimet A. Diaphragmatic injury in children. J Trauma 1992;32:298-301.
6. Sharma OP. Pericardio-diaphragmatic rupture: five new cases and literature review. J Emerg Med 1999;17:963-8.
7. Farhataziz N, Landay MJ. Pericardial rupture after blunt chest trauma. J Thorac Imaging 2005;20:50-2.
8. Witkowski Z, Lasek J, Wujtewicz M, Stasiak M, Marks W, Kawecka A. Pericardiophragmatic rupture and cardiac herniation after multiple blunt trauma: diagnostic and therapeutic difficulties. J Thorac Cardiovasc Surg 2005;130:1-2.
9. Khalpey Z, Rajab TK, Schmitto JD, Camp PC. Traumatic pericardial rupture with skeletonized phrenic nerve. J Cardiothorac Surg 2011;6:6.