

# Künt travmada penetran kardiyak yaralanma: Olgu sunumu

Dr. Yüksel Dereli,<sup>1</sup> Dr. Murat Öncel<sup>2</sup>

<sup>1</sup>Necmettin Erbakan Üniversitesi Meram Tıp Fakültesi, Kalp ve Damar Cerrahisi Anabilim Dalı, Konya

<sup>2</sup>Selçuk Üniversitesi Tıp Fakültesi, Göğüs Cerrahisi Anabilim Dalı, Konya

## ÖZET

Künt toraks travmasına bağlı olarak nadiren kardiyak yaralanmalar görülebilmektedir. Kardiyak yaralanma genellikle hayatı tehdit eden durum yaratır, acil cerrahi müdahale gerektirir ve bu hastaların perioperatif dönemde dikkatli takip edilmesi gerekir. Klinik tablo, yaralanma şekli, hastaneye ulaşana dek geçen süre, kanama miktarı, kardiyak tamponad varlığı veya ilave yaralanmalar gibi değişik faktörlere bağlıdır. Bu yazıda, künt toraks travmasına bağlı olarak penetran kardiyak yaralanma tespit edilen bir olgu sunuldu. Acil serviste araç içi trafik kazası nedeniyle değerlendirilen 61 yaşındaki erkek olgunun akciğer grafisinde pulmoner kontüzyon, kot kırığı ve kardiyak tamponad saptandı. Acilen ameliyata alınan hastada sağ atriyum yaralanması gözlemlendi. Kardiyak yaralanma primer dikiş tekniği ile onarıldı. Sonuç olarak, künt toraks travmalı hastalarda kardiyak yaralanma ihtimali yüksektir. Bu hastalarda dikkatli fiziksel inceleme, erken tanı ve tedavi gereklidir.

**Anahtar sözcükler:** Künt travma; penetran kardiyak yaralanma; toraks travması.

## GİRİŞ

Travmaya bağlı ölümlerin önemli bir kısmı toraks travmaları sonucu meydana gelmektedir. Künt toraks travmalarında tespit edilen kardiyak yaralanma sıklıkla miyokardiyal kontüzyon şeklinde olup, genellikle benign seyir gösterir. Ancak blust etkiye veya kot kırıklarına bağlı olarak nadiren penetran kardiyak yaralanmalar da meydana gelebilir ve bu durumda mortalite oranları daha yüksek olmaktadır.<sup>[1]</sup> Künt toraks travmalarının en önemli nedenleri arasında motorlu taşıt kazaları, iş kazaları, yüksekten düşme ve spor yaralanmaları yer almaktadır.<sup>[2]</sup>

Bu yazıda, araç içi trafik kazası sonucu sağ atriyal apendaj yaralanması gelişen bir olgu ve literatür eşliğinde künt toraks travması sonucunda gelişen penetran kardiyak yaralanmalar değerlendirildi.

## OLGU SUNUMU

Araç içi trafik kazası geçiren 61 yaşındaki erkek hasta ambulans ile hastanemiz acil servisine getirildi. Hastanın genel durumu orta, şuuru kofüze, sistemik kan basıncı 80/40 mmHg, nabızı 110/dk ve solunumu hiperpneik idi. Hastaya öncelikle gerekli ilk yardım işlemleri ve destekleyici tedavi uygulandı. Hasta hemodinamik olarak kararlı hale getirildikten sonra ayrıntılı sistemik inceleme yapıldı, rutin ve ayırıcı tanıya yönelik incelemeler istendi. Hastada sol orbital yaralanma, sağ hemotoraks, sağ femur ve tibia kırığı ve akut karın benzeri tablo mevcut idi. Hastanın hemoglobini 7 gr/dl ve hematokriti 20 olup, diğer rutin incelemeleri normal sınırlarda idi. Hasta ilgili tüm klinikler tarafından konsülte edildi. Akciğer grafisinde sağ tarafta çoklu kot kırığı, pulmoner kontüzyon, hemotoraks ve kardiyak tamponad bulguları tespit edildi (Şekil 1a). Hematoraks ve perikardiyal hematoma bulguları, bilgisayarlı toraks tomografisi ve transtorasik ekokardiyografi incelemeleri ile doğrulandı (Şekil 1b). Hasta acilen ameliyata alındı. Sağ torakotomi ile girilerek akciğer ve perikarda ulaşıldı. Akciğerde yaralanma tespit edilmedi, ancak perikardın mayi ile dolu ve gergin olduğu görüldü. Perikart açıldı ve hemorajik vasıftaki tamponad mayisi boşaltıldı. Sağ atriyum apendajında yırtık tespit edildi (Şekil 1c). Atriyal yaralanma 4/0 poliprolen dikişle primer olarak tamir edildi. Kanama kontrolü sonrası toraksa dren yerleştirildi ve kesiler usulüne uygun olarak kapatıldı. Hasta diğer yaralanmalar için göz ve ortopedi ekiplerine devredildi ve gerekli bütün müdahaleler yapıldıktan sonra yoğun bakım ünitesine alındı. Hasta ameliyat sonrası birinci gün mekanik ventilatörden ayrıldı ve yapılan kontrol transtorasik

İletişim adresi: Dr. Yüksel Dereli,

Necmettin Erbakan Üniversitesi Meram Tıp Fakültesi,

Kalp ve Damar Cerrahisi Anabilim Dalı, 42080 Konya

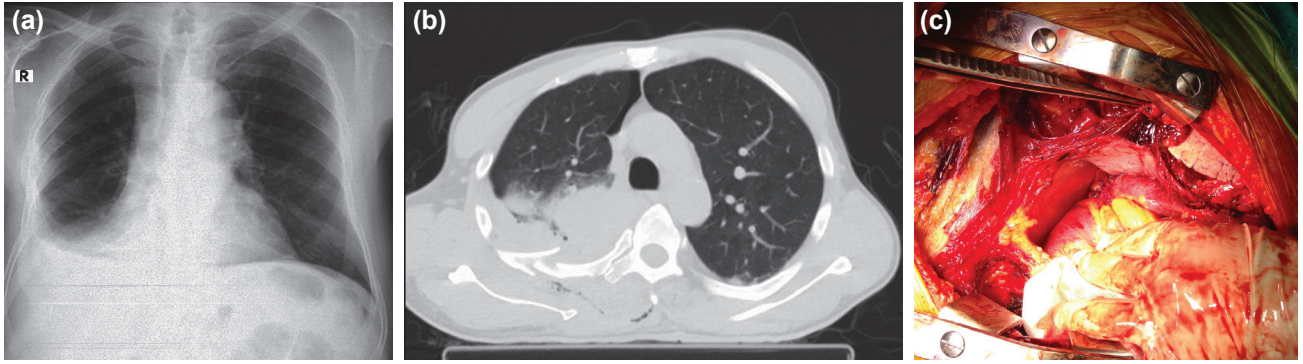
Tel: +90 332 - 223 62 58 E-mail: yuxel.dereli@mynet.com

Quick Response Code



Ulus Travma Acil Cerrahi Derg  
2015;21(3):228-230  
doi: 10.5505/tjtes.2015.88393

Telif hakkı 2015 TJTES



Şekil 1. (a) Olgunun akciğer grafisi. (b) Olgunun bilgisayarlı tomografi görüntüsü. (c) İntraoperatif görüntü.

ekokardiyografide kardiyovasküler yapılar normal olarak değerlendirildi. Ameliyat sonrası ikinci gün toraks dreni çekilen hasta servise alındı. Hasta nöroloji, göz ve ortopedi klinikleri ile tekrar konsülte edilerek önerileri alındı. Takibinde ilave problem görülmeyen hasta ameliyat sonrası yedinci gün medikal tedavisi düzenlenerek önerilerle taburcu edildi.

## TARTIŞMA

Künt toraks travmasının en sık nedenleri motorlu taşıt kazaları, yüksekten düşme, iş kazaları ve spor yaralanmalarıdır. Yine künt toraks travmalı hastaların çoğunda eşlik eden kafa, batin veya ekstremitte travması bulunmaktadır.<sup>[2]</sup> Motorlu taşıt kazalarında, travma riskini en aza indirmek için emniyet kemeri kullanımı gereklidir. Karataş ve ark., trafik kazası nedeniyle acil servise getirilen dört kişilik bir aileden, ön koltukta oturan ve emniyet kemeri takılı olan anne ve babanın kazayı ufak tefek sıyrıklarla atlattığını, arka koltukta oturan ve emniyet kemerleri bağlanmayan iki çocuktan birini öldüğünü, diğerinde ise posttravmatik ventriküler septal defekt geliştiğini bildirmişlerdir.<sup>[3]</sup> Künt toraks travmasında kardiyak yaralanmanın mekanizması tam olarak anlaşılamamış olmakla birlikte, kalbin vertebral kolon ve sternum arasında sıkışması ile veya artmış toraks içi basıncın kalp boşluklarına aktarılması sonucu kardiyak hasar geliştiği düşünülmektedir.<sup>[4]</sup> Daha nadir olarak ise sternum veya kot kırıklarının yol açtığı penetran kardiyak yaralanmalar ortaya çıkabilir. Bizim olgumuzda da sebep araç içi trafik kazası idi, eşlik eden kafa travması ile sağ alt ekstremitesinde femur ve tibia kırıkları bulunuyordu ve sağ atriyum yaralanmasının muhtemelen sebebi aynı taraftaki çoklu kot kırığı idi.

Künt toraks travmalarında meydana gelen kardiyak lezyon basit miyokart kontüzyonundan, büyük damar yapılarının yaralanması, kapak lezyonları, koroner arter yaralanması, septum veya kalp boşluklarından birinin rüptürüne kadar değişen geniş bir yelpaze oluşturmaktadır.<sup>[5]</sup> Miyokardiyal kontüzyon, farklı çalışmalarda %7-71 oranı ile en sık görülen ve prognozu en iyi seyirli olan kardiyak yaralanma şeklidir.<sup>[2]</sup> Künt travmaya bağlı kapak hasarı en sık aort kapakta görülürken, bunu mitral ve triküspit kapaklar izler. Mitral kapak hasarının en sık sebebi papiller adele ve korda tendinea rüptürüdür.<sup>[6]</sup> Koroner arter trombozu veya kesisine bağlı olarak miyokart enfark-

tüsü gelişebilir. Kaplan ve ark.,<sup>[7]</sup> 63 olguluk toraks travması çalışmalarında, sol ön inen (LAD) koroner arter laserasyonu olan üç olguda ise LAD-LİMA (sol internal mamaryan arter) anastomozu ile koroner baypas operasyonu uyguladıklarını bildirmişlerdir.

Kardiyak rüptür künt toraks travmasının nadir görülen, ancak yüksek mortalite ile ilişkili bir komplikasyondur ve hastaların çoğu acil servise bile ulaşmadan kaybedilir.<sup>[8]</sup> Otopsi çalışmalarında künt travma sonrası meydana gelen ölümlerin %36-65'inde kardiyak rüptür tespit edilmiştir.<sup>[9]</sup> Kardiyak rüptür kalbin sağ tarafında sol tarafa göre daha sık görülür. Sağ atriyal apendaj, muhtemelen ince duvar yapısı nedeniyle kardiyak rüptürün en sık görüldüğü bölgedir.<sup>[9]</sup> Kardiyak rüptürlü 42 hastanın sunulduğu bir çalışmada kardiyak odacıkların tutulum oranının şu şekilde dağılım gösterdiği bildirilmiştir; sağ atriyum: 21 (%50) hasta, sağ ventrikül: yedi (%17) hasta, sol atriyum: 10 (%24) hasta ve sol ventrikül: dört (%9) hasta.<sup>[10]</sup>

Literatürde künt toraks travmasına bağlı olarak izole atriyal yaralanma tespit edilen birkaç olgu bildirilmiştir. Fang ve ark.<sup>[11]</sup> motorlu taşıt kazasına bağlı künt toraks travması sonrasında izole sağ atriyal yaralanma nedeniyle primer tamir uyguladıkları üç olgu bildirmişlerdir. Yine, Souteyrand ve ark.<sup>[12]</sup> motorlu taşıt kazası sonrası kardiyak yaralanma nedeniyle ameliyat ettikleri bir hastada inferiyor vena kava yakınında izole sağ atriyum yaralanması tespit etmişler ve primer dikiş tekniği ile tedavi uyguladıklarını bildirmişlerdir. Tanoue ve ark.<sup>[13]</sup> ise yüksekten düşme nedeniyle başvuran bir hastada sol atriyal apendaj rüptürü nedeniyle başarılı şekilde ameliyat ettikleri bir olgu bildirmişlerdir. Bizim olgumuzda da sebep motorlu taşıt kazası ve rüptür sağ atriyal apendajda idi.

Künt kardiyak travmalı hastalar başvuru anında tamamen semptomsuz olabilir veya kardiyojenik şok tablosu ile karşımıza gelebilir. Kardiyak yaralanmayı akla getirecek olan patolojik üfürümler muayenede atlanabilir veya geç dönemde ortaya çıkabilir.<sup>[5]</sup> Rutin kan incelemeleri ve kardiyak enzim seviyeleri normal, elektrokardiyografi bulguları nonspesifik olabilir. Hipotansiyon, taşikardi ve yüksek santral venöz basınç gibi kardiyak tamponad bulgularının varlığı, takipte ani gelişen hipotansiyon veya yeni duyulmaya başlanan üfürüm kardiyak pa-

tolojiyi akla getirmelidir. Akciğer grafisinde hemotoraks veya kardiyak tamponad tespit edilebilir. Kesin tanı için ekokardiyografi ve manyetik rezonans görüntüleme veya bilgisayarlı tomografi gibi radyolojik yöntemleri kullanılabilir. Ekokardiyografi transözofajiyal yolla intraopratif olarak da kullanılabilir. Biz de olgumuzda kesin tanı için ekokardiyografi ve bilgisayarlı toraks tomografisi yöntemlerini kullandık.

Sağ atriyal rüptür için ilk başarılı tamirin 1955 yılında yayımlandığı bildirilmektedir.<sup>[6]</sup> Hemodinamisi kararlı olmayan kardiyak travmalı hastalar acil olarak ameliyata alınmalıdır. Hasta hemodinamik olarak kararlı ise tanıyı netleştirmek ve eşlik eden yaralanmaları tespit edebilmek için gerekli incelemeler yapılmalıdır. Çoğu olguda ameliyat için torakotomi yeterlidir, ancak kalp ve büyük damarları daha detaylı olarak ortaya koyabilmek için median sternotomi tercih edilebilir. Bu tür yaralanmalar genellikle ekstrakorporal dolaşıma ihtiyaç duyulmadan ve basit sütür tekniği kullanılarak tamir edilebilir.<sup>[8]</sup> Biz de hastamıza sağ torakotomi uyguladık ve atriyal yaralanmayı primer dikiş tekniği ile tamir ettik. Başka bir çalışmada ise, kardiyak travma ile başvuran hastalarda prognozu etkileyen faktörlerin; hastanın başvuru anındaki fizyolojik durumu, kardiyak rüptürün paterni, hızlı tanı ve tedavi olduğu bildirilmiştir.<sup>[10]</sup> Kalbin sol tarafına ait rüptürlerin sağ taraf rüptürlerine göre daha kötü prognoza sahip olduğu bildirilmektedir.<sup>[11]</sup>

Sonuç olarak, künt toraks travması ile başvuran hastalarda kardiyak yaralanma olasılığı akılda tutulmalıdır. Kot kırıkları bu hastaları penetran kardiyak yaralanmaya da açık hale getirir. Künt travmaların en sık sebebi trafik kazaları olup, prognozu olumlu yönde etkileyen etkili ve kolay önlem emniyet kemeri kullanma bilincinin yerleştirilmesidir.

Çıkar örtüşmesi: Çıkar örtüşmesi bulunmadığı belirtilmiştir.

## KAYNAKLAR

1. Salooja MS, Singla M, Srivastava A, Mukherjee KC. Isolated tear in left atrial appendage due to blunt trauma chest: A rare case report. J Saudi Heart Assoc 2013;25:95-7. [CrossRef](#)
2. Taşdemir HK, Ceyran H, Kahraman C. Künt göğüs travması nedeniyle oluşan nadir bir yaralanma: Sağ süperiyor pulmoner ven yaralanması. Türk Göğüs Kalp Damar Cer Derg 2011;19:255-7.
3. Karataş Z, Sap F, Altın H, Alp H, Baysal T, Karaaslan S. Ventricular septal defect developed due to coronary artery injury after blunt chest trauma in childhood. Ulus Travma Acil Cerrahi Derg 2012;18:185-8.
4. Tanoue K, Sata N, Moriyama Y, Miyahara K. Rupture of the left atrial 'basal' appendage due to blunt trauma in an elderly patient. Eur J Cardiothorac Surg 2008;34:1118-9. [CrossRef](#)
5. Bitigen A, Mutlu B, Basri Erdoğan HB, Başaran Y. A case of papillary muscle rupture due to blunt chest trauma. [Article in Turkish] Turk Kardiyol Dern Ars 2005;33:473-5.
6. Gökçen B, Şanlı A, Önen A, Karaçam V, Okan T, Açık Ü. Künt toraks travması sonrası gelişen akut mitral yetmezliği. DEÜ Tıp Fakültesi Dergisi 2005;19:111-3.
7. Kaplan M, Demirtaş M, Alhan C, Aka SA, Dağsal S, Eren E ve ark. Kalp yaralanmaları: 63 vakalık deneyim. GKDCD 1999;7:287-90.
8. Telich-Tarriba JE, Anaya-Ayala JE, Reardon MJ. Surgical repair of right atrial wall rupture after blunt chest trauma. Tex Heart Inst J 2012;39:579-81.
9. Hirai S, Hamanaka Y, Mitsui N, Isaka M, Kobayashi T. Successful emergency repair of blunt right atrial rupture after a traffic accident. Ann Thorac Cardiovasc Surg 2002;8:228-30.
10. Ryu DW, Lee SY, Lee MK. Rupture of the left atrial roof due to blunt trauma. Interact Cardiovasc Thorac Surg 2013;17:912-3. [CrossRef](#)
11. Fang BR, Kuo LT, Li CT, Chang JP. Isolated right atrial tear following blunt chest trauma: report of three cases. Jpn Heart J 2000;41:535-40.
12. Souteyrand G, Combes S, Dauphin C, Geoffroy E, Motreff P, Joly H, et al. Right atrial tear associated with a tumour in the right atrium after blunt chest trauma. Eur J Echocardiogr 2008;9:116-8.
13. Tanoue K, Sata N, Moriyama Y, Miyahara K. Rupture of the left atrial 'basal' appendage due to blunt trauma in an elderly patient. Eur J Cardiothorac Surg 2008;34:1118-9. [CrossRef](#)

## CASE REPORT - ABSTRACT

### Penetrating cardiac injury in blunt trauma: a case report

Yüksel Dereli, M.D.,<sup>1</sup> Murat Öncel, M.D.<sup>2</sup>

<sup>1</sup>Department of Cardiovascular Surgery, Necmettin Erbakan University Meram Faculty of Medicine, Konya

<sup>2</sup>Department of Thoracic Surgery, Selçuk University Faculty of Medicine, Konya

Cardiac injuries may rarely be observed due to blunt thoracic traumas. Cardiac injury often creates a life-threatening condition requiring urgent surgical intervention, and follow-up of these patients should be carefully carried out in the perioperative period. These injuries depend on various factors including clinical presentation, type of injury, the time that passes until the patient reaches the hospital, bleeding, cardiac tamponade, or additional injuries. This article aimed to report a case who suffered penetrating cardiac injury in blunt thoracic trauma. Evaluated in the emergency department due to a motor vehicle accident, the 61-year-old male patient's chest x-ray revealed pulmonary contusion, rib fractures and cardiac tamponade. The patient was operated emergently. Right atrial injury was observed in the operation. The cardiac injury was repaired with primary suture technique. Cardiac injury in patients with blunt thoracic trauma is likely to be observed. In these patients, careful physical examination, early diagnosis, and treatment are very important.

Key words: Blunt trauma; penetrating cardiac injury; thoracic trauma.

Ulus Travma Acil Cerrahi Derg 2015;21(3):228-230 doi: 10.5505/tjtes.2015.88393