



# Torakolomber vertebra patlama kırıklarında kısa ve uzun segment posterior enstrümantasyonun kanal içi düzelme üzerine etkileri

## Effects of short- and long-segment posterior instrumentation on spinal canal remodeling in thoracolumbar vertebra burst fractures

Abdullah Yalçın TABAK,<sup>1</sup> Muhammed Cüneyd GÜNAY,<sup>1</sup> Murat ALTAY,<sup>1</sup> Hasan Bozkurt TÜRKER<sup>2</sup>

### AMAÇ

Torakolomber bileşke patlama kırığı olan hastaların kısa veya uzun segment posterior enstrümantasyon ile tedavisi sonrası kanal içi restorasyon sonuçları Magerl sınıflandırması ve kırık lokalizasyonuna göre değerlendirildi.

### GEREÇ VE YÖNTEM

Seksen hasta iki ana gruba ayrıldı. Kısa seviye posterior enstrümantasyon uygulanan 36 hasta Grup 1'i; [9K, 27E; yaş ortalaması 42,1 (dağılım 19-65)], uzun seviye posterior enstrümantasyon uygulanan 44 hasta Grup 2'yi [18K, 26E; yaş ortalaması 46,3 (dağılım 18-78)] oluşturdu. Yirmi hastada T12, 41 hastada L1 ve 19 hastada L2 seviyesinde kırık vardı. Magerl sınıflandırmasına göre ise hastaların 44'ü A3.1, 19'u A3.2, 17'si A3.3 idi. Ameliyat sonrası kanal içi düzelme yüzdesi iki grupta da tüm parametrelere göre ayrı ayrı hesaplandı.

### BULGULAR

Ortalama takip süresi Grup 1 için 35,7 (dağılım 12-58), Grup 2 için 33,1 aydır (dağılım 12-58). Her iki grupta da kanal içi düzelme anlamlı bulundu, ancak Grup 2'deki düzelme daha belirgindi. Magerl sınıflandırmasına göre A3.3 tip kırıklarda; Grup 2'deki hastalarda daha anlamlı bir düzelme elde edilirken ( $p=0,005$ ), kırık lokalizasyonuna göre sadece T12 seviyesinde Grup 2'de anlamlı fark saptandı ( $p=0,018$ ).

### SONUÇ

Posterior enstrümantasyon ile kanal içi yeterli düzelme elde edilmektedir, ancak Magerl Tip A3.3 gibi parçalı kırıklarda uzun segment ile daha iyi remodelizasyon sağlanmaktadır.

**Anahtar Sözcükler:** Enstrümantasyon; spinal kanal; spinal kırık; tedavi/sonucu; vertebra.

### BACKGROUND

Spinal canal remodeling results according to Magerl classification and fracture localization after short- and long-segment posterior instrumentation treatment were evaluated in patients with thoracolumbar junction burst fracture.

### METHODS

Eighty patients were divided into two groups: Group 1: short-segment posterior instrumentation was applied in 36 patients [9F, 27M; Median age: 42.1 (range: 19-65)] and Group 2: long-segment posterior instrumentation was applied in 44 patients [18F, 26M; Median age: 46.3 (range: 18-78)]. Twenty patients had T12, 41 patients had L1 and 19 patients had L2 fracture. According to Magerl classification, 44 patients were A3.1, 19 were A3.2 and 17 were A3.3. In both groups, spinal canal remodeling effectiveness was evaluated postoperatively with respect to all parameters.

### RESULTS

Median follow-up time was 35.7 months for Group 1 (12-58) and 33.1 months for Group 2 (12-58). In both groups, spinal canal remodeling was statistically significant, but a higher recovery ratio was obtained in Group 2 in comparison to Group 1. According to Magerl classification, in type A3.3 fractures, a more significant remodeling was obtained in Group 2 patients ( $p=0.005$ ). A significant difference was determined in Group 2 at the T12 level according to fracture localization ( $p=0.018$ ).

### CONCLUSION

An adequate spinal canal remodeling is obtained by posterior instrumentation, but in comminuted fractures like Magerl type A3.3, a better remodeling can be obtained by long-segment posterior instrumentation.

**Key Words:** Instrumentation; spinal canal; spinal fracture; outcome/treatment; vertebra.

<sup>1</sup>Ankara Numune Eğitim ve Araştırma Hastanesi, 5. Ortopedi ve Travmatoloji Kliniği, Ankara; <sup>2</sup>Şereflikoçhisar Devlet Hastanesi, Ortopedi ve Travmatoloji Kliniği, Ankara.

<sup>1</sup>5th Department of Orthopaedics and Traumatology, Ankara Numune Training and Research Hospital, Ankara; <sup>2</sup>Department of Orthopaedics and Traumatology, Şereflikoçhisar Hospital, Ankara, Turkey.

Torakolomber omurga patlama kırıklarında, vertebra cisim arka korteksinin fleksiyon/rotasyon kuvvetlerinin aksiyel yüklenmesiyle spinal kanal içine uzanımı sıkça görülmektedir.<sup>[1]</sup> Hangi tip tedavinin kanal içi restorasyonu en iyi sağladığı günümüzde halen ortaya konamamıştır.<sup>[2-7]</sup> Cerrahi yöntem seçimi konusunda da çeşitli görüşler vardır.<sup>[8-14]</sup> Bu tür kırıkların tedavisinde ortak görüş, en az sayıda vertebrayı tespit ederek, güvenilir tespiti ve nöral kanal dekompresyonunu sağlamaktır.<sup>[9,12,14]</sup>

Kısa segment posterior enstrümantasyon en sık kullanılan tedavi yöntemidir.<sup>[12,15,16]</sup> Kısa segment posterior enstrümantasyon sonrası karşılaşılan yetersiz redüksiyon (Şekil 1), redüksiyon kaybı, spinal kanalın yeterli düzelmemesi gibi olumsuzlukları<sup>[12,14,17,18]</sup> gidermek için anterior kolonu destekleyen yöntemler<sup>[8-12]</sup> veya uzun segment posterior enstrümantasyon uygulanmaktadır.<sup>[19,20]</sup> Uzun segment posterior enstrümantasyon, daha sıkı tespit, daha iyi kanal içi düzelleme sağlamasına karşın, çok sayıda segmenti etkilediği için daha fazla hareketsiz omurgaya neden olmaktadır (Şekil 2). Birçok çalışmada, bu tip kırıklar sonrası kanal içi düzelleme araştırılmış, ancak lokalizasyon ve sınıflandırma alt grupları değerlendirmeye alınmamıştır.<sup>[1,3,12-14,16,21-27]</sup>

Bu çalışmanın amacı, kırıkları seviyelerine ve Magerl Tip A alt gruplarına göre ayrı ayrı değerlendirerek, kısa veya uzun segment posterior enstrümantasyondan hangisinin uygulanmasının kanal içini yeterli oranda düzelttiğini saptamaya çalışmaktır.

## GEREÇ VE YÖNTEM

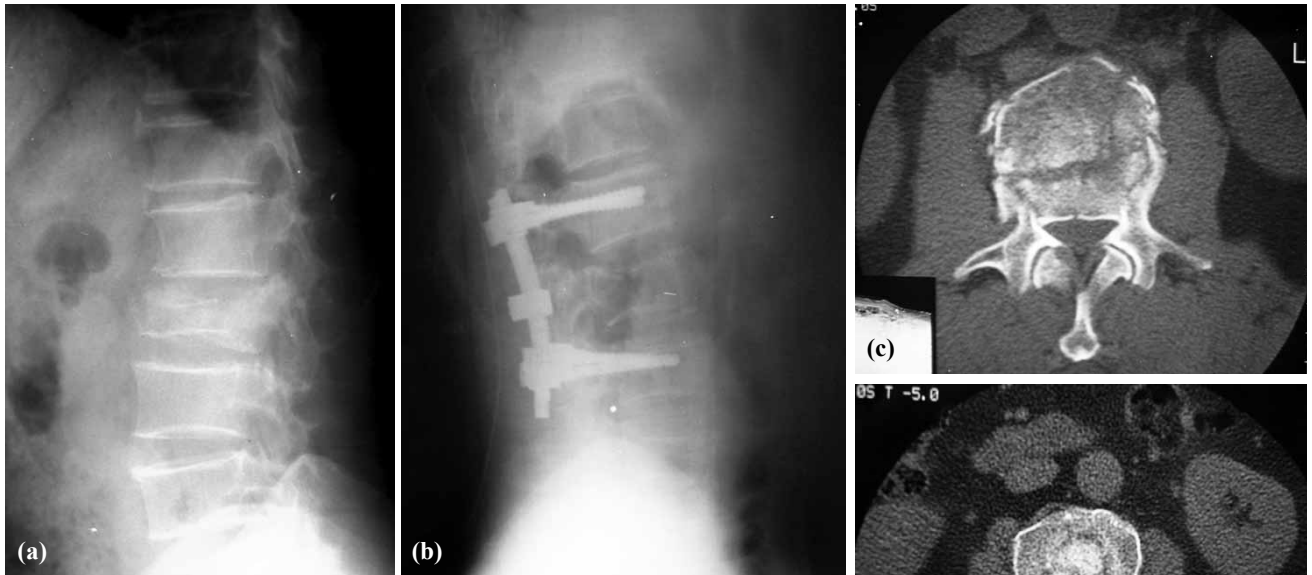
Mart 2001 - Mayıs 2005 tarihleri arasında kliniğimizde 106 hasta torakolomber bileşke vertebra patlama kırığı nedeniyle tedavi edildi. Bu retrospektif çalışmaya alınan hastalarda şu kriterler arandı.

1. Mc Cormack ve arkadaşlarının<sup>[28]</sup> tarif ettiği yük paylaşım sınıflandırmasına göre 6 veya daha fazla puan alan tek seviye parçalı kırıklar,
2. Frankel sınıflandırmasına<sup>[29]</sup> göre nörolojik durumu C, D veya E olanlar,
3. Sadece T12- L2 arası vertebra kırığı olanlar,
4. Yaralanmadan sonra üç haftadan kısa süre içinde ameliyat edilenler,
5. Bilgisayarlı tomografi (BT) ile %25'den fazla kanal içi daralması saptanan kırıklar,
6. Sajital indeksi 15 dereceden fazla olanlar,
7. Takip süresi 12 aydan fazla olanlar.

Aşağıdaki kriterlere sahip olan hastalar ise çalışma dışı bırakıldı.

1. Ciddi nörolojik arazi olan (Frankel A ve B) ve anterior ve/veya kombine cerrahi ile tedavi edilen 16 hasta,
2. Takipten çıkan sekiz hasta,
3. Başka medikal nedenlerle ölen iki hasta.

Sonuç olarak, bu çalışmaya Magerl sınıflamasına göre Tip A olan 80 hasta dahil edildi ve istatistiksel değerlendirme bu hasta grubuna göre yapıldı. Hastalar enstrümantasyon seviyelerine göre iki gruba ayrıldı.

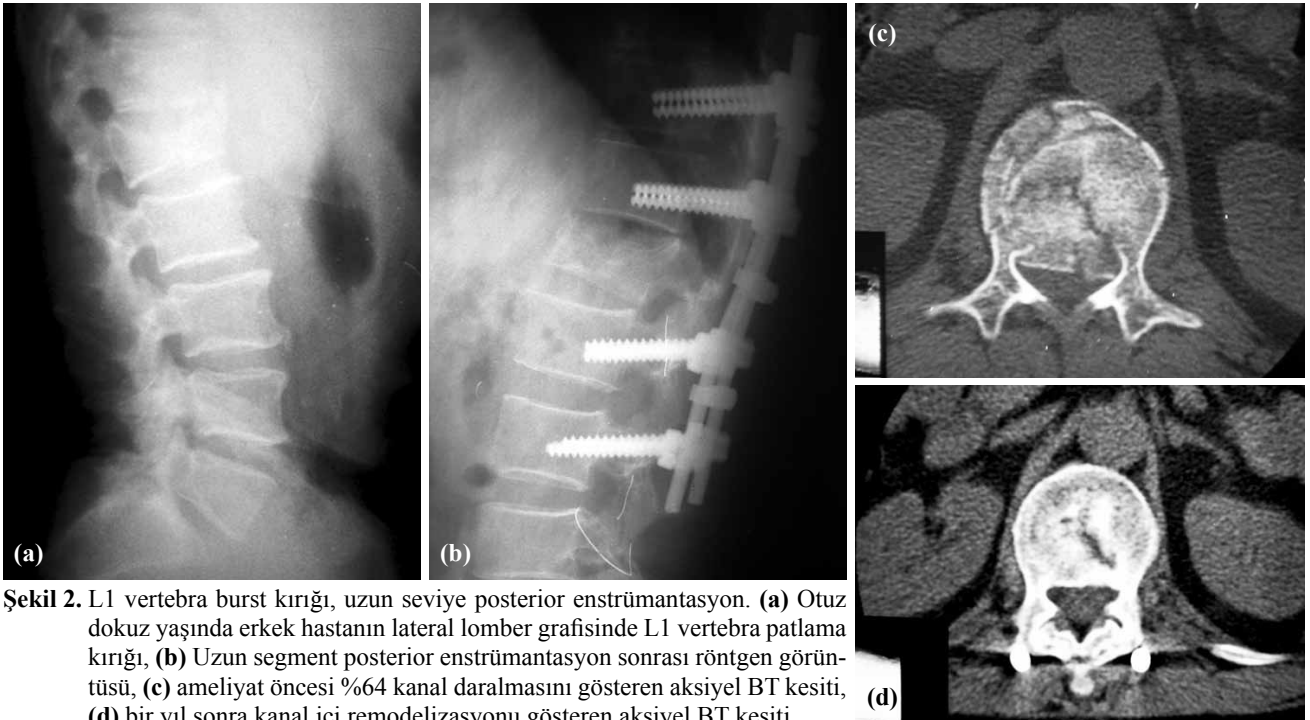


**Şekil 1.** L2 vertebra patlama kırığı, kısa seviye posterior enstrümantasyon. (a) Kırık dört yaşında erkek hastanın lateral lomber grafisinde L2 patlama kırığı, (b) kısa segment posterior enstrümantasyon sonrası röntgen görüntüsü, (c) ameliyat öncesi %56 kanal daralmasını gösteren aksiyel BT kesiti, (d) bir yıl sonra kısmen kanal içi remodelizasyonu gösteren aksiyel BT kesiti.

dılar. Kısa segment posterior enstrümantasyon ile (4 vida: kırığın bir seviye üstü ve altına) tedavi edilen 36 hasta (9 kadın, 27 erkek) Grup 1'i, uzun segment posterior enstrümantasyon (8 vida: kırığın iki seviye üstü ve altına) ile tedavi edilen 44 hasta (18 kadın, 26 erkek) Grup 2'yi oluşturdu. Grup 1'deki hastaların yaş ortalaması 42,1 (dağılım 19-65), Grup 2'dekilerin ise 46,3'tür (dağılım 18-78).

Sinir arazı olan hastalara ilk başvuru anında 30 mg/kg/saat prednizolon yükleme dozu yapıldı, daha sonraki 23 saat boyunca 5,4 mg/kg/saat dozunda idame tedavi uygulandı. Tüm ameliyatlarda genel anestezi altında prone pozisyonda, başvurudan sonraki ilk üç hafta içinde gerçekleştirildi. Abdominal basıncı azaltmak amacı için her iki omuz ve iliyak krest altına özel yastıklar yerleştirildi. Uzun segment tespit planlanan hastalarda kırık omurganın iki seviye üzeri ve iki seviye altı, kısa segment tespit yapılacak olan hastalarda ise kırık omurganın bir seviye üzeri ve bir seviye altı görülecek şekilde, posteriordan orta hat insizyonla anatomik yapılara ulaşıldı. Alıcı (Hipokrat, İzmir, Türkiye) veya Xia (Stryker, Bordeaux, Fransa) spinal enstrümantasyon sistemlerinden biri kullanıldı. Vidalar seviyelerine ve vertebranın boyutuna göre 40 mm veya 45 mm uzunluğunda kullanıldı. Onuncu ve onbirinci torakal vertebralarda 5,5 veya 6,5 mm çapında 12. torakal vertebra ve altında ise 6,5 mm çapında poliaksiyel vidalar kullanıldı. Enstrümantasyon iki taraflı olarak uygulandı ve her iki rod arasına transvers bağlayıcı yerleştirilerek sistem kuvvetlendirildi. Kırık redüksiyonu ve spinal kanalın indirekt dekompresyonu roda uygun kontur verilerek rod ve vidalar üzerin-

den dolayı redüksiyon uygulanarak başarılıydı. Laminektomi ve diskektomi hiçbir hastaya uygulanmadı. Posterolateral kısa seviye füzyon (yalnızca kırık vertebranın olduğu bölgeye) iliyak kanattan alınan otojen kemik grefti ile tüm hastalara uygulandı. Ameliyattan sonra hastalar ikinci gün Steindler hiperekstansiyon tipi korse ile ayağa kaldırılarak mobilize edildi. Tüm hastalar üç ay boyunca korselerini kullandı. Hastaların klinik incelemeleri ve radyolojik değerlendirmeleri yapıldı. Farcy ve arkadaşlarının<sup>[30]</sup> açıkladığı şekilde tüm kırıkların sağıtal indeksleri ölçüldü. Ameliyat öncesi tüm hastaların BT görüntüleri alınarak kırığın tipi, parçalanma miktarı, kanal içi daralma oranı ve komşu vertebra pediküllerinin sağlamlığı araştırıldı. Kanal içi daralma Willen ve arkadaşlarının<sup>[31]</sup> formülasyonuna göre ölçüldü. Kırıklar; Magerl sınıflamasına göre alt gruplara ayrıldı. Klinik ve radyolojik takipler 2., 4., 6., 12. aylarda ve sonrasında yılda bir yapıldı. Tüm hastalara ameliyattan bir yıl sonra tekrar kontrol BT incelemesi yapıldı. Ameliyat öncesi ve sonrası nörolojik değerlendirme Frankel sınıflamasına göre yapıldı. Kısa ve uzun segment posterior enstrümantasyon uygulanan hastaların kanal içi radyolojik ölçümleri istatistiksel olarak araştırıldı. İstatistiksel analizler SPSS 13.0 (Chicago, IL, USA) kullanılarak bilgisayar ortamında yapıldı. Değerlendirmelerde, ölçümle belirtilen verilerde, kısa ve uzun segment posterior enstrümantasyon karşılaştırmaları normal dağılım gösteren ölçümlerde; Student's t testi, göstermeyenlerde; Mann-Whitney U testi kullanılarak elde edildi. Magerl sınıflaması, kırık seviyesine göre değerlendirmelerde normal dağılım gösteren ölçümlerde tek yön-



**Tablo 1.** Grup 1 ve Grup 2'deki hastaların; yaş, cinsiyet, yaralanma tipi, kırık lokalizasyonu, Magerl sınıflandırması ve ortalama takip sürelerine göre dağılımı

	Grup 1	Grup 2	Toplam
Hasta sayısı	36	44	80
Ortalama yaş/Dağılım	42,1 / (19-65 yaş)	46,3 / (18-78 yaş)	44,2 / (18-78 yaş)
Cinsiyet (Erkek/Kadın)	(27/9)	(26/18)	(53/27)
Yaralanma tipi			
Motorlu taşıt kazası	17 (%47,2)	24 (%54,6)	41 (%51,25)
Yüksekten düşme	19 (%52,8)	20 (%45,4)	39 (%48,75)
Kırık lokalizasyonu			
T12	10 (%27,8)	10 (%22,7)	20 (%25)
L1	15 (%41,7)	26 (%59,1)	41 (%51,25)
L2	11 (%30,5)	8 (%18,2)	19 (%23,75)
Magerl sınıflandırması			
A3.1	21 (%26,25)	23 (%28,75)	44 (%55)
A3.2	9 (%11,25)	10 (%12,50)	19 (%23,75)
A3.3	9 (%11,25)	8 (%10)	17 (%21,25)
Takip süresi (Ay)	35,7 (12-58)	33,1 (12-58)	34,4 (12-58)

**Tablo 2.** Grup 1 ve Grup 2'deki hastaların ameliyat öncesi, takip sonu kanal içi daralma değerleri ve kanal içi düzelme yüzdeleri

Kanal içi daralma	Grup 1	Grup 2	p
Ameliyat öncesi (%)	43,6±11,4	45,8±11,8	0,452
Son kontrol (%)	25,0±9,9	22,7±11,6	0,376
Düzelme (%)	43,5±14,1	52,3±19,2	0,034

lü varyans analizi, göstermeyenlerde; Kruskal-Wallis varyans analizi kullanıldı. Tanımlayıcı değerler olarak ölçümle belirtilen veriler; aritmetik ortalama ± standart sapma (Ort ± SD) şeklinde ifade edildi.  $p < 0,05$  değeri, istatistiksel olarak anlamlı kabul edildi.

## BULGULAR

Gruplar arasında, yaş, cinsiyet, lokalizasyon ve ameliyat öncesi kanal daralmasına göre istatistiksel olarak fark yoktu ( $p > 0,05$ ). Her iki gruptaki hastaların takip süreleri benzerdi. Ortalama takip süresi Grup 1 için 35,7 ay (dağılım 12-58), Grup 2 için ise 33,1 aydır (dağılım 12-58). Hastaların demografik özellikleri ve kırıkların dağılımı Tablo 1'de gösterilmektedir.

En fazla L1 seviyesinde (41 olgu) omurga kırığı cerrahi olarak tedavi edildi. Kısa segment posterior enstrümantasyon uygulanan 36 hastanın kanal içi düzelme oranı  $43,5 \pm 14,1$  iken, uzun segment posterior enstrümantasyon ve kısa seviye füzyon uygulanan 44 hastada  $52,3 \pm 19,2$  olarak bulunmuştur. Her iki gruptaki bu düzelme yüzdeleri istatistiksel olarak anlamlıdır ( $p < 0,05$ ). Ancak uzun segment posterior enstrümantasyon uygulanan hastalarda kanal içi düzelme yüzdeleri daha anlamlı bulunmuştur ( $p = 0,034$ , Tablo 2).

Kanal içi düzelme oranları, hem Magerl alt gruplarında, hem de tüm kırık seviyelerinde her iki grupta da anlamlı olarak bulundu. Magerl sınıflandırmasına göre A3.1 ve A3.2 tip kırıklarda; Grup 1 ve Grup 2 arasında kanal içi düzelme yüzdelerinde anlamlı bir fark bulunamazken, A3.3 tip kırıklarda; Grup 2'deki kanal içi düzelme, Grup 1'e göre ( $p = 0,005$ ) daha anlamlı bulundu (Tablo 3).

Kırık seviyesine göre, Grup 2 hastalarda T12 seviyesinde Grup 1'e göre kanal içi düzelme yüzdesinde anlamlı fark saptanırken ( $p = 0,018$ ), L1 ve L2 sevi-

**Tablo 3.** Grup 1 ve Grup 2'deki hastaların ameliyat öncesi, takip sonu kanal içi daralma değerleri ve kanal içi düzelme yüzdelerinin Magerl sınıflandırmasına göre dağılımı

Kanal içi daralma	A 3.1		A 3.2		A 3.3	
	Grup 1	Grup 2	Grup 1	Grup 2	Grup 1	Grup 2
Ameliyat öncesi	42,1	44,8	38,5	44,2	49,5	49,3
	$p = 0,415$		$p = 0,275$		$p = 0,98$	
Son kontrol	23,5	23,6	20	22,2	30,7	20,2
	$p = 0,958$		$p = 0,649$		$p = 0,092$	
Düzelme (%)	44,4	49,6	48,5	49,4	39,0	61,5
	$p = 0,344$		$p = 0,922$		$p = 0,005$	

**Tablo 4.** Grup 1 ve Grup 2'deki hastaların ameliyat öncesi, takip sonu kanal içi daralma değerleri ve kanal içi düzelme yüzdelерinin kırık lokalizasyonuna göre dağılımı

Kanal içi daralma	T12		L1		L2	
	Grup 1	Grup 2	Grup 1	Grup 2	Grup 1	Grup 2
Ameliyat öncesi	40,3	39,1	41,7	48,7	49,8	45,7
	p=0,762		p=0,080		p=0,576	
Son kontrol	24,8	16,7	21,4	25,7	30,3	21,3
	p=0,109		p=0,195		p=0,189	
Düzelme (%)	40,2	60,3	48,0	48,0	40,5	55,3
	p=0,018		p=0,994		p=0,087	

yesinde her iki grup arasında kanal içi düzelme yüzdesinde anlamlı fark saptanmadı (Tablo 4).

Grup 1'deki hastaların ameliyat öncesi Frankel sınıflamasına göre 34'ü Frankel E, ikisi Frankel D, Grup 2'deki hastaların ise ameliyat öncesi 36'sı Frankel E, beş'i Frankel C, üçü Frankel D idi. İnkomplet nörolojik yaralanması olan tüm hastalar Frankel sınıflandırmasına göre en az bir derece ilerleme kaydettiler. Takip sonunda Grup 1'deki 36 hastanın tümü de Frankel E idi. Grup 2'deki hastaların 41'i Frankel E, ikisi Frankel C, biri ise Frankel D olarak saptandı. Grup 1'de ilk başvuru anında nörolojik araz saptanan ve Frankel D olan iki hastanın seviyesi; L1 ve L2 idi. Grup 2'deki nörolojik arazı olan sekiz hastanın ise seviyeleri; bir hasta T12 (Frankel C), dört hasta L1 (iki Frankel C, iki Frankel D), üç hasta L2 (iki Frankel C, bir Frankel D) idi. İnkomplet nörolojik arazı olan hastaların ameliyat öncesi kanal içi daralma ortalaması %65 (Grup 1: %63,3 ve Grup 2: %72) iken, nörolojik arazı olmayan hastaların kanal içi daralma ortalaması %43,1 olarak (Grup 1: %42, Grup 2: %44,1) saptandı. Ameliyat sonrası ise nörolojik arazı olmayan hastaların ortalama kanal içi daralması %23,1 (Grup 1: %24,4, Grup 2: %21,9) iken, nörolojik arazı olan hastalarda ortalama kanal içi daralması %32 (Grup 1 ve Grup 2: %32) olarak bulundu. Hastaların kontrol kanal içi değerlendirmelerine göre nörolojik arazı olmayanlarda %47,4 (Grup 1: %43,5, Grup 2: %51,1), nörolojik arazı olanlarda ise %49,1 (Grup 1: %55,5, Grup 2: %47,5) düzelme elde edildi. Her iki grup arasındaki bu düzelme yüzdeleri istatistiksel olarak anlamlı bulunmadı (p>0,05).

## TARTIŞMA

Torakolomber omurga kırıklarının tedavisi ve kanal içi restorasyonu günümüzde halen tartışılmaktadır. Torakolomber bileşke patlama tipi kırıkların, ameliyat öncesinde hastanın yaşı, kırığın seviyesi, Magerl sınıflamasına göre kırığın tipi, kanala uzanım miktarı dikkate alınarak değerlendirilmesi ve hangi tip tedavinin yeterli tespitle kanal içi restorasyonu sağlayacağına karar verilmelidir. Torakolomber bileşke patlama kırıklarında, cerrahi tedavinin amacı, vertebra ci-

sim yüksekliğinin ve diziliminin sağlanması, spinal kanal dekompresyonu ve nörolojik geri dönüş için sinir köklerinin rahatlatılması, sıkı tespitle erken ambulasyon ve rehabilitasyonun sağlanması, ilerleyici deformite ve nörolojik arazın önlenmesidir. Bu amaçlara ulaşırken de, mümkün olan en az seviye vertebranın enstrümente edilerek hareketsiz segment sayısının sınırlandırılması gerekmektedir.<sup>[5]</sup>

Torakolomber patlama kırıklarının tedavisinde, nörolojik arazı olan olgularda büyük oranda fikir birliği oluşmuş gibi görünse de, nörolojik arazı olmayan hastalarda konservatif ve cerrahi uygulamaların seçimi konusunda tartışmalar halen devam etmektedir. Bazı otörler cerrahi tedaviyle omurganın stabilizasyonunu ve spinal kanalın restorasyonunu savunurken,<sup>[7,24]</sup> bazı yazarlar ise cerrahi dışı tedaviyi savunmaktadırlar.<sup>[2,3,32]</sup> De Klerk ve arkadaşları, konservatif tedaviyle kanal içi düzelmenin elde edildiğini ve hiçbir hastada takip sonunda nörolojik araz oluşmadığını bildirmişlerdir.<sup>[3]</sup> Yazıcı ve arkadaşları<sup>[6]</sup> ise, spinal kanal restorasyonunun, cerrahi ve konservatif olarak tedavi edilen hasta gruplarının her ikisinde de sağlanmasına rağmen, kanal içine uzanan kemik fragmanların rezorpsiyonunun, konservatif olarak tedavi edilen hastalarda daha az olduğunu göstermişlerdir.

Hangi tür cerrahi yöntem uygulanacağı konusunda da tartışmalar sürmektedir.<sup>[8-12,14]</sup> Esses ve arkadaşları<sup>[33]</sup> yaptıkları prospektif çalışmada kanal işgal oranının ameliyat sonrası erken dönemde anterior dekompresyon grubunda %58'den %4'e düştüğünü, posterior cerrahi grubunda ise %44,5'ten %16,5'a gerilediğini tespit etmişlerdir. Posterior distraksiyon ile yapılan girişimlerin kanalı etkili biçimde dekompresyon etmediğini savunmaktadırlar. Dekompresyon ve uzun dönem stabilite için anterior cerrahi girişim gerekmektedir görüşü de savunulmaktadır.<sup>[18]</sup> Anterior girişimde kanala olan bası doğrudan ortadan kaldırılmasına karşın, daha uzun ameliyat süresi, kan kaybının daha fazla olması ve kan ürünlerine daha fazla ihtiyaç duyulması,<sup>[13]</sup> ayrıca komplikasyon riskinin daha fazla olması sebebiyle posterior girişim birçok olguda tercih sebebidir. Wessberg ve arkadaşları,<sup>[22]</sup> 89 hastaya indirekt yoldan distraksiyon ve lordosis, 26 hastaya di-

rekt redüksiyon uygulamışlar, kanal içi düzelme yüzdesinde, kanal içi fragmanların direkt yolla uzaklaştırılmasının, indirekt redüksiyona göre üstünlüğünü bildirmemişlerdir. Alvine ve arkadaşlarının<sup>[14]</sup> çalışmasında, kanal düzelmesi açısından değerlendirilen anstabil kırıklı, inkomplet nörolojik arazı olan hastalarda indirekt dekompresyon direkt dekompresyon kadar etkili bulunmuştur.

Bu çalışmadaki hastalara, posterior enstrümantasyon, ekstansiyon ve distraksiyon kuvvetleri uygulayarak indirekt dekompresyon ve sıkı tespit uygulandı. Ameliyat sonrası ve takiplerdeki kanal içi düzelme oranları arasındaki farklar; Magerl sınıflandırması ve kırık seviyesine göre ayrı ayrı değerlendirildi. Literatür incelendiğinde bu konuyla ilgili çok sayıda çalışmanın aynı başlık altında incelendiğini ve sınıflandırmayla ilişkilendirilmediğini gözlemledik (Tablo 5). Bu çalışmada ise sadece T12, L1, L2 vertebra patlama tipi kırıkları, Magerl sınıflandırmasına göre değerlendirildi. Birçok çalışma spinal kanal restorasyonunun zamanla oluştuğunu göstermiştir.<sup>[1,3,34-37]</sup> de Klerk ve arkadaşları,<sup>[3]</sup> spinal kanal düzelmesinin yaralanmadan bir yıl sonra büyük oranda gerçekleştiğini ve bu süreden sonra daha az miktarda düzelme olduğunu belirtmişlerdir. Bu görüş doğrultusunda, kanal içi düzelmenin daha iyi saptanabilmesi için hastaların kırık sonrası ve ameliyattan bir yıl sonraki kontrol tomografileri değerlendirildi.

Spinal kanal daralmasıyla nörolojik araz arasındaki ilişki de halen tartışmalıdır. Fontijne ve arkadaşları<sup>[38]</sup> 139 hastada yaptıkları çalışmada, spinal kanal daralmasıyla nörolojik araz arasında önemli bir ilişki olduğunu savunurken, Mohanty ve arkadaşları<sup>[39]</sup> kanal daralmasıyla nörolojik araz arasında herhangi bir ilişki bulunmadığını vurgulamışlardır. Nörolojik hasarı bulunan hastalarda spinal kanalın dekompresyonu ile nörolojik iyileşme arasındaki ilişki halen net değildir. Gaebler ve arkadaşları<sup>[40]</sup> kısa segment posterior tespiti takiben uyguladıkları posterior direkt dekompresyondan sonra inkomplet sinir arazı olan hastaların %90'ından fazlasında, en az bir Frankel derecelik nörolojik iyileşme sağladıklarını bildirmektedirler. Bu çalışmada ise hastalara direkt dekompresyon uygulamadan en az bir Frankel derecelik iyileşme elde ederek, indirekt dekompresyonun da sinir arazı olan hastalarda nörolojik ilerleme açısından anlamlı olduğu gösterildi.

Torakolomber vertebra patlama kırıklarının tedavisiyle ilgili birçok çalışma vardır. Ancak bu çalışmalar incelendiğinde, tedavi sonrası kanal içi düzelmenin kısa ve uzun segment posterior enstrümantasyon uygulanmasına göre değerlendirilmediği, bazı olguların sadece konservatif yöntemle, bazılarının anterior girişimle, bazılarının birlikte girişimle ve bazılarının da posterior girişimle yapıldığı dikkat çekmektedir. Bu çalışmalarda kanal içi düzelme, çalışmaların bir parçası olarak bahsedilmiş ve homojen bir sınıflama ve tedavi yöntemi olarak bir karşılaştırma yapılmamıştır.

**Tablo 5.** Torakolomber bileşke patlama kırıklarında tedavi yöntemleri, kanal içi daralma yüzdeleri ve takip sonu kanal içi daralmanın değerlendirilmesi

Yazar	Dergi	Yıl	Seviye	Hasta sayısı	Hasta yaşı ort.	Tedavi şekli	Tedavi öncesi kanal darlık	Kontrol kanal darlık	Düzelme (%)	Takip süresi
Mueller LA <sup>[21]</sup>	Arch O. Trau Surg	2006	T10-L4	36	42	PE	%29	%19	%34,4	1 yıl
de Klerk LW <sup>[3]</sup>	Spine	1998	To. + Lo.	42	35,6	K	%50±15,4	%25±12,5	%50	1 yıl
Wessberg P <sup>[22]</sup>	Eur Spine J	2001	T11-L5	115	28	PE	%51	%13	%74,5	5 yıl
Dai LY <sup>[11]</sup>	Clin Ort	2001	T12-L2	31	40	PE + K	%26,2	%19,2	%26,7	3-7 yıl
Alanay A <sup>[12]</sup>	Eur Spine J	2001	T11-L3	20	34,8	PE (KS)	%38,5	%22,1	%42,6	50 ay
Aligizakis AC <sup>[23]</sup>	Clin Ort	2003	T11-L2	30	37,2	PE (KS)	%53	%24	%55,4	32 ay
Katonis PG <sup>[24]</sup>	Spine	1999	T11-L5	30	37,6	PE	%51	%21,8	%57,2	31 ay
Wood KB <sup>[13]</sup>	J Spinal Dis Tec	2005	T10-L2	38	42 post. 39 ant.	18 hasta PE 20 hasta AE	%40 ant. %36 post.	%15 ant. %18 post.	%62,5 ant. %50 post.	2 yıl
Sanderson PL <sup>[16]</sup>	Eur Spine J	1999	T12-L2	24	33,1	PE+K	%32,8	%21,6	%34,1	3,1 yıl
Alvine GF <sup>[14]</sup>	J Spinal Dis Tec	2004	T11-L5	30	31	PE	%61	%32	%47,5	52 ay
Aligizakis A <sup>[25]</sup>	Acta Ort Belgica	2002	T11-L2	60	46,8	K	%32	%22	%31,2	42 ay
Leferink VJ <sup>[26]</sup>	Eur Spine J	2003	T9-L2	95		PE	%47	%22	%53,1	2 yıl
Gertzbein SD <sup>[27]</sup>	Spine	1992				PE	%54	%40	%25,9	
Mohanty SP <sup>[39]</sup>	J Ort Surg	2008	T11-L1	82	34		%50			
Tezer M <sup>[42]</sup>	Int Ort	2005	T11-L3	48	39	AE + PE (KS)	%64			70 ay
Yang HL <sup>[43]</sup>	Int Ort	2008	T12-L2	25	44,9	PE (KS)	%35,2	%8,6	%75,5	30,4 ay
Kaya RA <sup>[41]</sup>	Spine J	2004	T12-L4	28	32,85	PE. 10 (US) 18 (KS)	%59,5			24,9 ay
Bu çalışma			T12-L2	Gr. 1: 36 Gr. 2: 44	Gr. 1: 42,1 Gr. 2: 46,3	PE (KS+US)	Gr. 1: %43,6±11,4 Gr. 2: %45,8±11,8	Gr. 1: %25,0±9,9 Gr. 2: %22,7±11,6	Gr. 1: %43,5±14,1 Gr. 2: %52,3±19,2	Gr. 1: 35,7 ay Gr. 2: 33,1 ay

PE: Posterior enstrümantasyon; AE: Anterior enstrümantasyon; KS: Kısa segment; US: Uzun segment; K: Konservatif; To: Torakal; Lo: Lomber.

mıştır (Tablo 5).<sup>[1,3,12-14,16,21-27,39,41-43]</sup> Bu çalışmada ise, uzun segment posterior enstrümantasyon ve kısa seviye füzyon uygulanan hasta grubunda daha anlamlı kanal içi düzelme elde edildi. Uzun segment enstrümantasyonda kırık omurganın iki seviye üstü ve iki seviye altında olmak üzere toplam dört omurgaya vida yerleştirilip rod üzerinden distraksiyon uygulandı. Buna karşılık kısa seviyeli enstrümantasyonda iki omurgaya vida yerleştirilip distraksiyon uygulandı. Kanal içi düzelmede, daha fazla noktadan uygulanan distraksiyon kuvvetlerinin kırık omurga üzerinde daha etkili olduğunu düşünüyoruz. Bu durumun fazla seviyeyi hareketsiz bırakma riski de göz ardı edilemez. Uzun segment enstrümantasyonun daha çok mobil segment hareketsizliğine neden olduğu ve ilerleyen zamanlarda daha fazla sırt ağrısı yaptığı bilinmektedir.<sup>[41]</sup> Ancak Magerl Tip A3.3 gibi parçalı ve kanal içine uzanımı fazla olan omurga kırıklarında bu bilinen olumsuzluklara karşın, daha iyi redüksiyon, daha az redüksiyon kaybı, daha iyi kanal içi remodelizasyon açısından uzun segment posterior enstrümantasyonun daha faydalı olduğu kanaatindeyiz. Uzun segment enstrümantasyon uyguladığımız hastalarda füzyon seviyesini kısa tutarak daha az seviyede hareketsiz segment bırakmayı hedefledik. Ancak yapmış olduğumuz distraksiyonla füzyon uygulamadığımız seviyelerdeki faset eklemlerin de zamanla ankiloze olacağını düşünmekteyiz.

Magerl sınıflamasına göre A3.3 kırıklarda uzun segment uygulanan hasta grubunda kanal içi düzelme yüzdesi daha anlamlı olarak bulundu. Seviyelere göre değerlendirmede ise sadece T12 seviyesinde uzun segment uygulanan grupta daha anlamlı düzelme elde edilmiştir. Magerl A3.3 tip kırıklarda uzun segment tespitle daha etkili düzelme olmasının muhtemel sebebi, sağlam posterior longitudinal ligamanın ligamentotaksis etkisine karşı direnç uygulayacak büyük vertebra korpusuna ait kemik bloğunun parçalanması ve direncin buna bağlı olarak azalması olabilir. T12 seviyesinde saptanan daha anlamlı kanal içi düzelmenin açıklamasını bilimsel olarak yapamadık. Daha fazla hasta ile aynı çalışmanın yapılmış olması durumunda farklı bulguların da elde edilebileceği kanaatindeyiz. Kanal içi daralma miktarı ile, klinik ve fonksiyonel sonuçların korelasyonu henüz net olarak ortaya konamamıştır. Bu konuyu açıklığa kavuşturacak çok merkezli klinik çalışmalara ihtiyaç vardır.

#### KAYNAKLAR

1. Dai LY. Remodeling of the spinal canal after thoracolumbar burst fractures. *Clin Orthop Relat Res* 2001;119-23.
2. Mumford J, Weinstein JN, Spratt KF, Goel VK. Thoracolumbar burst fractures. The clinical efficacy and outcome of non-operative management. *Spine (Phila Pa 1976)* 1993;18:955-70.
3. de Klerk LW, Fontijne WP, Stijnen T, Braakman R, Tanghe HL, van Linge B. Spontaneous remodeling of the spinal ca-

- nal after conservative management of thoracolumbar burst fractures. *Spine (Phila Pa 1976)* 1998;23:1057-60.
4. Celebi L, Muratlı HH, Doğan O, Yağmurlu MF, Aktekin CN, Biçimoğlu A. The efficacy of non-operative treatment of burst fractures of the thoracolumbar vertebrae. *Acta Orthop Traumatol Turc* 2004;38:16-22.
5. Dai LY, Jiang SD, Wang XY, Jiang LS. A review of the management of thoracolumbar burst fractures. *Surg Neurol* 2007;67:221-31.
6. Yazici M, Atilla B, Tepe S, Calisir A. Spinal canal remodeling in burst fractures of the thoracolumbar spine: a computerized tomographic comparison between operative and nonoperative treatment. *J Spinal Disord* 1996;9:409-13.
7. Hitchon PW, Torner JC, Haddad SF, Follett KA. Management options in thoracolumbar burst fractures. *Surg Neurol* 1998;49:619-27.
8. Chen HH, Wang WK, Li KC, Chen TH. Biomechanical effects of the body augments for reconstruction of the vertebral body. *Spine (Phila Pa 1976)* 2004;29:E382-7.
9. Kaneda K, Taneichi H, Abumi K, Hashimoto T, Satoh S, Fujiya M. Anterior decompression and stabilization with the Kaneda device for thoracolumbar burst fractures associated with neurological deficits. *J Bone Joint Surg [Am]* 1997;79:69-83.
10. Li KC, Hsieh CH, Lee CY, Chen TH. Transpedicle body augments: a further step in treating burst fractures. *Clin Orthop Relat Res* 2005;119-25.
11. Sasso RC, Best NM, Reilly TM, McGuire RA Jr. Anterior-only stabilization of three-column thoracolumbar injuries. *J Spinal Disord Tech* 2005;18 Suppl:7-14.
12. Alanay A, Acaroglu E, Yazici M, Ozgur A, Surat A. Short-segment pedicle instrumentation of thoracolumbar burst fractures: does transpedicular intracorporeal grafting prevent early failure? *Spine (Phila Pa 1976)* 2001;26:213-7.
13. Wood KB, Bohn D, Mehdod A. Anterior versus posterior treatment of stable thoracolumbar burst fractures without neurologic deficit: a prospective, randomized study. *J Spinal Disord Tech* 2005;18:15-23.
14. Alvine GF, Swain JM, Asher MA, Burton DC. Treatment of thoracolumbar burst fractures with variable screw placement or Isola instrumentation and arthrodesis: case series and literature review. *J Spinal Disord Tech* 2004;17:251-64.
15. Parker JW, Lane JR, Karaikovic EE, Gaines RW. Successful short-segment instrumentation and fusion for thoracolumbar spine fractures: a consecutive 41/2-year series. *Spine (Phila Pa 1976)* 2000;25:1157-70.
16. Sanderson PL, Fraser RD, Hall DJ, Cain CM, Osti OL, Potter GR. Short segment fixation of thoracolumbar burst fractures without fusion. *Eur Spine J* 1999;8:495-500.
17. Knop C, Bastian L, Lange U, Oeser M, Zdichavsky M, Blauth M. Complications in surgical treatment of thoracolumbar injuries. *Eur Spine J* 2002;11:214-26.
18. McLain RF, Sparling E, Benson DR. Early failure of short-segment pedicle instrumentation for thoracolumbar fractures. A preliminary report. *J Bone Joint Surg [Am]* 1993;75:162-7.
19. Akbarnia BA, Crandall DG, Burkus K, Matthews T. Use of long rods and a short arthrodesis for burst fractures of the thoracolumbar spine. A long-term follow-up study. *J Bone Joint Surg [Am]* 1994;76:1629-35.
20. Moon MS, Choi WT, Moon YW, Kim YS, Moon JL. Stabilization of fractured thoracic and lumbar spine with Cotrel-Dubousset instrument. *J Orthop Surg (Hong Kong)* 2003;11:59-66.
21. Mueller LA, Mueller LP, Schmidt R, Forst R, Rudig L. The



- phenomenon and efficiency of ligamentotaxis after dorsal stabilization of thoracolumbar burst fractures. *Arch Orthop Trauma Surg* 2006;126:364-8
22. Wessberg P, Wang Y, Irstam L, Nordwall A. The effect of surgery and remodelling on spinal canal measurements after thoracolumbar burst fractures. *Eur Spine J* 2001;10:55-63.
  23. Aligizakis AC, Katonis PG, Sapkas G, Papagelopoulos PJ, Galanakis I, Hadjipavlou A. Gertzbein and load sharing classifications for unstable thoracolumbar fractures. *Clin Orthop Relat Res* 2003;77-85.
  24. Katonis PG, Kontakis GM, Loupasis GA, Aligizakis AC, Christoforakis JI, Velivassakis EG. Treatment of unstable thoracolumbar and lumbar spine injuries using Cotrel-Dubouset instrumentation. *Spine (Phila Pa 1976)* 1999;24:2352-7.
  25. Aligizakis A, Katonis P, Stergiopoulos K, Galanakis I, Karabekios S, Hadjipavlou A. Functional outcome of burst fractures of the thoracolumbar spine managed non-operatively, with early ambulation, evaluated using the load sharing classification. *Acta Orthop Belg* 2002;68:279-87.
  26. Leferink VJ, Nijboer JM, Zimmerman KW, Veldhuis EF, ten Vergert EM, ten Duis HJ. Burst fractures of the thoracolumbar spine: changes of the spinal canal during operative treatment and follow-up. *Eur Spine J* 2003;12:255-60.
  27. Gertzbein SD, Crowe PJ, Fazl M, Schwartz M, Rowed D. Canal clearance in burst fractures using the AO internal fixator. *Spine (Phila Pa 1976)* 1992;17:558-60.
  28. McCormack T, Karaikovic E, Gaines RW. The load sharing classification of spine fractures. *Spine (Phila Pa 1976)* 1994;19:1741-4.
  29. Frankel HL, Hancock DO, Hyslop G, Melzak J, Michaelis LS, et al. The value of postural reduction in the initial management of closed injuries of the spine with paraplegia and tetraplegia. I. *Paraplegia* 1969;7:179-92.
  30. Farcy JP, Weidenbaum M, Glassman SD. Sagittal index in management of thoracolumbar burst fractures. *Spine (Phila Pa 1976)* 1990;15:958-65.
  31. Willen JA, Gaekwad UH, Kakulas BA. Burst fractures in the thoracic and lumbar spine. A clinico-neuropathologic analysis. *Spine (Phila Pa 1976)* 1989;14:1316-23.
  32. Knight RQ, Stornelli DP, Chan DP, Devanny JR, Jackson KV. Comparison of operative versus nonoperative treatment of lumbar burst fractures. *Clin Orthop Relat Res* 1993;112-21.
  33. Esses SI, Botsford DJ, Kostuik JP. Evaluation of surgical treatment for burst fractures. *Spine (Phila Pa 1976)* 1990;15:667-73.
  34. Fidler MW. Remodelling of the spinal canal after burst fracture. A prospective study of two cases. *J Bone Joint Surg Br* 1988;70:730-2.
  35. Johnsson R, Herrlin K, Hägglund G, Strömqvist B. Spinal canal remodeling after thoracolumbar fractures with intraspinal bone fragments. 17 cases followed 1-4 years. *Acta Orthop Scand* 1991;62:125-7.
  36. Krompinger WJ, Fredrickson BE, Mino DE, Yuan HA. Conservative treatment of fractures of the thoracic and lumbar spine. *Orthop Clin North Am* 1986;17:161-70.
  37. Kinoshita H, Nagata Y, Ueda H, Kishi K. Conservative treatment of burst fractures of the thoracolumbar and lumbar spine. *Paraplegia* 1993;31:58-67.
  38. Fontijne WP, de Klerk LW, Braakman R, Stijnen T, Tanghe HL, Steenbeek R, et al. CT scan prediction of neurological deficit in thoracolumbar burst fractures. *J Bone Joint Surg [Br]* 1992;74:683-5.
  39. Mohanty SP, Venkatram N. Does neurological recovery in thoracolumbar and lumbar burst fractures depend on the extent of canal compromise? *Spinal Cord* 2002;40:295-9.
  40. Gaebler C, Maier R, Kukla C, Vécsei V. Long-term results of pedicle stabilized thoracolumbar fractures in relation to the neurological deficit. *Injury* 1997;28:661-6.
  41. Kaya RA, Aydin Y. Modified transpedicular approach for the surgical treatment of severe thoracolumbar or lumbar burst fractures. *Spine J* 2004;4:208-17.
  42. Tezer M, Ozturk C, Aydogan M, Mirzanli C, Talu U, Hamzaoglu A. Surgical outcome of thoracolumbar burst fractures with flexion-distraction injury of the posterior elements. *Int Orthop* 2005;29:347-50.
  43. Yang HL, Shi JH, Liu J, Ebraheim NA, Gehling D, Pataparla S, et al. Fluoroscopically-guided indirect posterior reduction and fixation of thoracolumbar burst fractures without fusion. *Int Orthop* 2009;33:1329-34.