

Pediküllü rektus abdominis kas deri flebinin uyluk ve sırt defektlerinde kullanımı

Dr. Ahmet Duymaz,¹ Dr. Furkan Erol Karabekmez,² Dr. Mustafa Keskin³

¹Akademi Hastanesi, Plastik, Rekonstrüktif ve Estetik Cerrahi Kliniği, Antakya;

²Abant İzzet Baysal Üniversitesi Tıp Fakültesi, Plastik, Rekonstrüktif ve Estetik Cerrahi Anabilim Dalı, Bolu;

³İstanbul Medipol Hastanesi, Plastik, Rekonstrüktif ve Estetik Cerrahi Kliniği, İstanbul

ÖZET

AMAÇ: Daha önce tanımlanmış, fakat az kullanılan “ekstended” veya vertical rektus abdominis muskulokutan (“Ekstended” RAM, VRAM) fleplerinin çok nadir endikasyonlardaki kullanımları incelendi.

GEREÇ VE YÖNTEM: Beş hastada, 28x8 ile 35x10 cm ebatlarında cilt adası içeren flepler kullanıldı. Dört flep uyluk ve diz proksimal bölgedeki defekt onarımları için inguinal ligamentin altından, bir flep lomber gölgedeki defekt onarımı için transabdominal olarak defekt alanlara taşındı.

BULGULAR: Hiçbir olguda flep kaybı görülmedi. Bir olguda yara yeri enfeksiyonu gelişti ve cerrahi ile tedavi edildi. Uyluk ve lomber bölge defektleri onarımlarında düşük komplikasyon oranlarıyla “ekstended” RAM ve VRAM fleple başarılı transfer gerçekleştirildi ve çok güvenli ve uygun bir seçenek olduğu sunuldu.

SONUÇ: Avantajları bol miktarda ve iyi kanlanan doku taşımalarını sağlar, flep kolay ve hızlı hazırlanır ve mikrocerrahi deneyimi gerektirmez.

Anahtar sözcükler: Pediküllü rektus abdominis kas deri flebi; uyluk ve sırt defektleri.

GİRİŞ

Rektus abdominis muskulokutan (RAM) flep Mathes-Nahai sınıflamasına göre tip 2 fleptir. Vasküler yapısının güvenli olması, büyük hacimde ve ebatlarda kaldırılabilmesi, pedikülün uzun olmasından dolayı gerek serbest flep olarak gerekse inferior ve superior pediküllü olarak sternal, kasık, perine, pelvik ve vaginal defektlerin onarımlarında kullanılmıştır.^[1,2] Ancak uyluk bölgesindeki defekt onarımlarında kullanımı daha az yaygın olup^[3-9] sırt bölgesinde kullanımı oldukça nadirdir.^[10-14]

Çalışmamızın amacı; uyluk ve sırt bölgesinde doku defektleri olan veya femur orta seviyesinde amputasyon sonrası yeterli

yumuşak doku desteği olmayan olgularda RAM flebiyle onarımları sunmak, flep hazırlanışındaki teknik detayları ve flebin avantajlarını literatür eşliğinde tartışmaktır.

GEREÇ VE YÖNTEM

Çalışmaya Kasım 2012 ve Haziran 2013 yılları arasında inferior tabanlı RAM flebi ile onarılan uyluk, sırt bölgesi defektleri ile femur orta seviyesinden amputasyon güdüklerinde yumuşak doku yetersizliği olan hastalar alındı. Flep boyutları, hasta demografileri, hastanede kalış süreleri ve ameliyat sonrası komplikasyonlar incelendi.

Cerrahi Teknik

Tüm hastalara genel anestezi altında ve sırtüstü yatar pozisyondayken ameliyata başlandı. Flep uyluk bölgesi onarımı için kullanılacak olgularda ipsilateral, sırt defekti olan olgu için ise sağ taraftan planlandı. Defektin ve doku gereksinimine göre VRAM veya “ekstended” RAM şeklinde ve donör alan primer olarak kapatılabilecek şekilde tasarlandı. Cilt ve ciltaltı dokular geçildikten sonra lateralde eksternal oblik fasya üzerinden disseke edildi. Flep tranferi sonrası abdominal bölgedeki fıtıklaşmayı minimize etmek için anterior rektus fasyasına ulaşıl-

Sorumlu yazar: Dr. Ahmet Duymaz,

Akademi Hastanesi, Plastik, Rekonstrüktif ve Estetik Cerrahi Kliniği,
Antakya, Hatay

Tel: +90 326 - 229 29 29 E-posta: drahmetduymaz@yahoo.com



Ulus Travma Acil Cerrahi Derg

2014;20(6):443-451

doi: 10.5505/tjtes.2014.73478

Telif hakkı 2014 TJTES

diğında cilt adasına giden perforatörler iskeletize edilmeden mümkün olduğu kadar fasyayı flebe dahil etmeden diseksiyona devam edildi. Rektus kası görüldükten sonra posteriyor fasyasından, süperiyor kostal ve sternal bağlantılarından ayrıldı. Flep inferiyor pedikül üzerinden ada şeklinde tamamen kaldırıldı. Daha sonra olgu 1 hariç tüm olgularda rektus kasının pubik kemik ve simpisis pubis ile bağlantıları tamamen ayrıldı. Olgu 1 hariç, flepler defekt alana inguinal ligementin altından oluşturulan tünel ile transfer edildi. Olgu 1'de flep inferiyor pedikül üzerinden kaldırıldıktan sonra steril örtüler ile sarıldı. Flep ekstraperitonel-abdominal kasların altındaki plandan ve lomber bölgedeki Petit fizyolojik üçgeni içerisinden oluşturulan bir tünel yardımı ile lomber bölgedeki defekte transfer edildi. Anteriyor rektus fasyası tüm olgularda kalıcı sütürler ile tek tek primer olarak kapatıldı. Üzerine prolen mesh örtü konularak güçlendirildi. Donör alana iki adet ve flep altına bir adet hemovak dren yerleştirildi. Olgu 4 ve 5'te ise flep laterallerindeki yüzeyel doku defektleri diğer uyluk ön yüzünden hazırlanan kısmi kalınlıkta cilt greftler ile onarıldı.

Ameliyat Sonrası Bakım

Olgu 1 hariç hasta yatağına alındıktan sonra kalça eklemine 30 derece fleksiyonda olacak şekilde pozisyon verildi. Üçer gün ara ile kalça fleksiyonu 15 derece ve tam ekstansiyonlara getirilerek takip edildi. Olgu 1, iki hafta boyunca sırtüstü pozisyon dışında pozisyonlar verilerek takip edildi. Daha sonra sırtüstü yatma programlarına başlandı. Tüm olgularda drenler operasyondan sonra üç ile altıncı günler arasında çekildi. Tüm hastalara antibiyotik olarak birinci kuşak sefalosporin (14 gün), analjezik olarak nonsteroid antienflamatuvar tedavileri uygulandı ve gerektiğinde Tramadol Hcl amp (1 mg/kg dozunda, kas içine enjeksiyonla) ile ilave analjezi destekleri de sağlandı. İki olguda enfeksiyon gelişmesi üzerine enfeksiyon hastalıkları tarafından konsülte edilerek medikal tedavilerine imipenem ve vankomisin antibiyoterapileri ilave edildi. Tüm hastalar yattığı süre boyunca tromboemboli profilaksisi için enoksaparin sodyum (subkütan enjeksiyon yoluyla günde bir kez 2000 anti-Xa) verildi.

BULGULAR

Çalışmaya toplam bir kadın dört erkek hasta olmak üzere beş hasta alındı. Hastaların yaşları ortalaması 30.6 (11-77 yaş). Hastanede kalış süreleri 17.8 gün (13-26 gün) ve ortalama takip süreleri 109.6 gün (40-186 gün) idi. Tüm hastalarda etiyoloji travma (ateşli silah yaralanması ve mayın patlaması) idi.

Defekt lokalizasyonları;

- Üç hasta femur orta 1/3'ü (Olgu 2 ve Olgu 3: sırasıyla yedi ve dört ay önce sağ femur orta seviyesinden ampute, bacak protez kullanımına engel olacak derecede distal kemik üzerindeki yumuşak doku örtüsü yetersiz; Olgu 5: parçalı mid-femoral-parçalı-cisim kırığı, nonunion, ostemyelit ve kemik ekspoze, 20x13 cm'lik yumuşak doku defekti mevcut.)

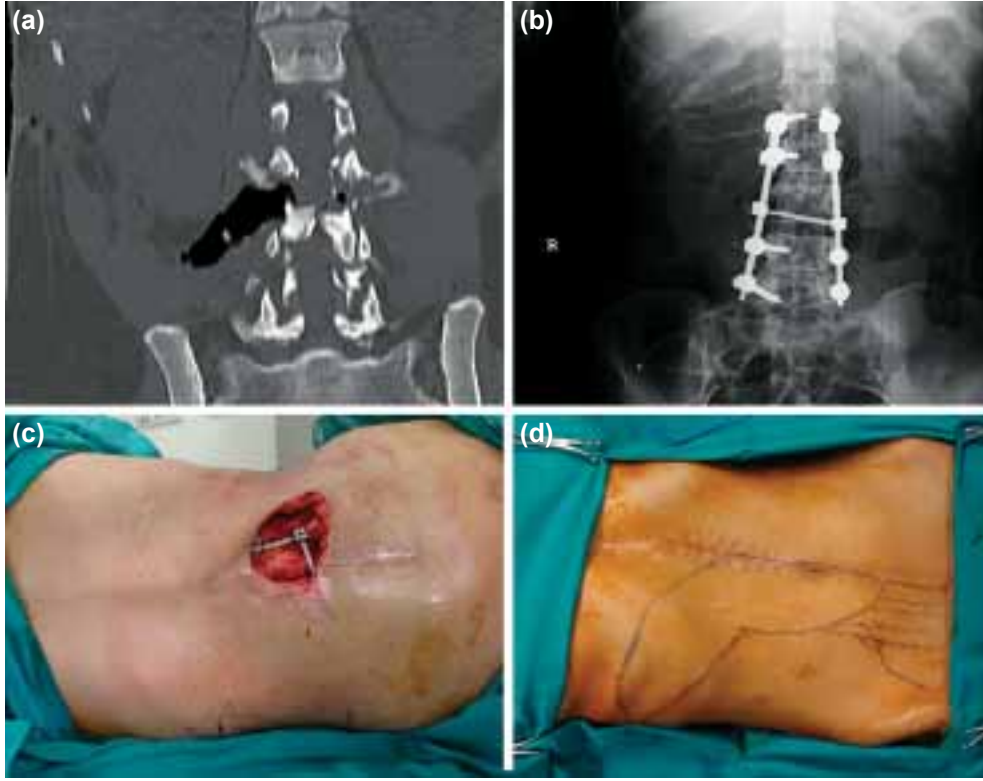
- Bir hasta femurun distal 1/3'ü (Olgu 4: kuadriseps femoris kas-tendinoz bileşkesinde kas kaybı, femur parçalı defektif kırığı, nonunion, kemik ekspoze, 25x20 cm'lik yumuşak doku defekti mevcut.)
- Bir hasta ise sırt bölgesi (Olgu 1: L2-L5 omurga arasında lomber stabilizasyon enstrümanını ve omurga kemiklerini açığa çıkaran yaklaşık 16x12x7 cm ebadında doku defekti mevcut).

Hastalardan Olgu 2, 3, 4, 5 takipleri taburcu sonrası telefon ile yapıldı. Hastalardan olgu 2 ve olgu 3 operasyon sonrası 28 ve 33. günlerde protez bacak takılarak mobilize edildiği öğrenildi. Olgu 4 defektif uyluk bölgesindeki yaraların tamamen iyileştiği ve başka merkezde defektif femur kırığı nedeniyle intramedüller çivileme ile kırık fiksasyonunun sağlandığı öğrenildi. Olgu 5 ise operasyon sonrasında eksternal fiksator ile femurun tekrar redükte edildiği ve VRAM flep ile onarımından 34 gün sonra yürütücü desteği (walker) ile mobilize edildiği öğrenildi.

Olgu 1 hariç tüm olgularda operasyon sonrası geçici venöz yetmezlik tespit edildi. Ameliyat sonrası bakımda anlatıldığı gibi hastaya pozisyon verilmesiyle (kalça fleksiyonu) yetersizlik bulguları kayboldu. Hiçbir olguda kısmi veya total flep kaybı gözlenmedi. Olgu 4'te operasyon sonrası flep altında pürülan drenaj şeklinde yara yeri enfeksiyonu gelişti. Yedi gün açık yara bakımı, ilave medikal tedavi (vankomisin, imipenem) ve flep yaklaşık distal 7 cm'lik kısmının de-epiteliz edilerek femur defektif kırık alanına gömülmesi şeklinde ikincil bir operasyonla tedavi edildi. Aynı olguda flep lateral alanlarında kısmi cilt greft kayıpları tespit edildi. Hiçbir olguda abdominal fitik veya karın içi bir patoloji tespit edilmedi.

Olgular

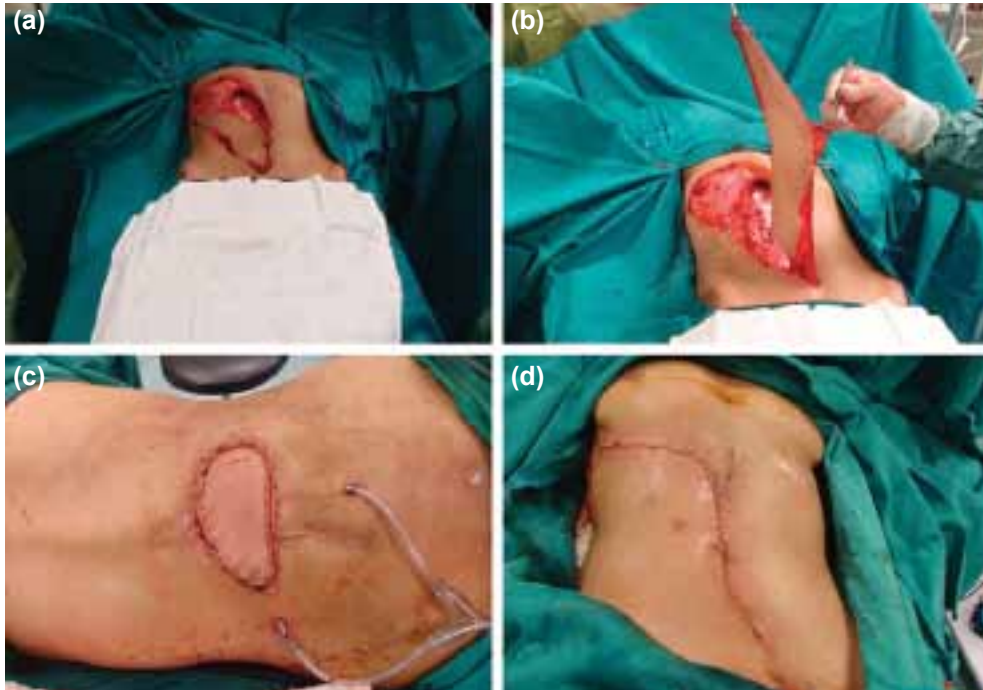Olgu 1 – On dokuz yaşında kadın hasta Suriye'de iç savaş sırasında ateşli silah yaralanması neden olduğu lomber omurgalarda parçalı kırık (Şekil 1a) ve karın içi organ yaralanmaları nedenleriyle beyin cerrahi ve genel cerrahi kliniklerince ameliyat edilmiş. Takiben sırt bölgesinde doku defekti gelişmesi üzerine kliniğimize sevk edilmiştir. Fiziksel incelemesinde hastanın paraplejik olduğu, lomber bölgede L2-L5 arasında lomber stabilizasyon enstrümanını (Şekil 1b) ve omurga kemiklerini açığa çıkaran yaklaşık 16x12x7 cm ebadında doku defekti (Şekil 1c), defektin sağ lateralinde yaralanma sırasında oluşmuş yaklaşık 10 cm'lik kesi skarı, geçirilmiş abdominal cerrahiye bağlı göbek üstü ve altı median kesi skarı mevcut (Şekil 1d) olduğu kaydedildi. Hastanın beyin cerrahi tarafından operasyonu sırasında latissimus dorsi kasının omurgaya yakın minör dallarının hasarlaştırmış olabileceği düşüncesiyle reverse latissimus dorsi kas transferinin uygun olmayacağı, defektin etrafından random çevrilecek fasyokutan flebin ölü boşluğu doldurmaları açısından yetersiz kalabileceği ve defekt etrafında kesi skarları olduğundan uygun olmayacağı gerekçeleriyle transabdominal RAM transferi düşünüldü. Defektin sakrumun daha süperiyor bölgesinde yerleşim göstermesi üzerine 35x10



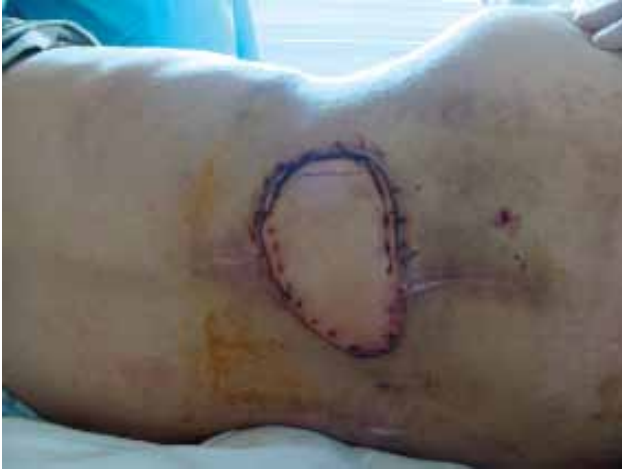Şekil 1. Olgu 1 (a) lomber omurgada parçalı kırık (BT), (b) stabilizasyon entstürmanı yerleşimi (ön-arka görünüm), (c) sırtta omurga kemiklerini açığa çıkaran doku defekti, (d) "ekstended" RAM flebin planlanması ve geçirilmiş abdominal cerrahi skarı.

cm ebadında "ekstended" RAM flebi planlandı (Şekil 1d). Flep "ekstended" kısmı subfasiyal planda ve diğer kısmı ise cerrahi teknik kısmında anlatıldığı gibi hazırlandı. Sağ derin inferior

epigastrik arter ve ven eksternal iliak damarlardan dallandığı yere kadar disseke edildi. Diğer olgulardan farklı olarak rektus kasının pubik kemik ile olan bağlantıları serbestlenmedi (Şekil



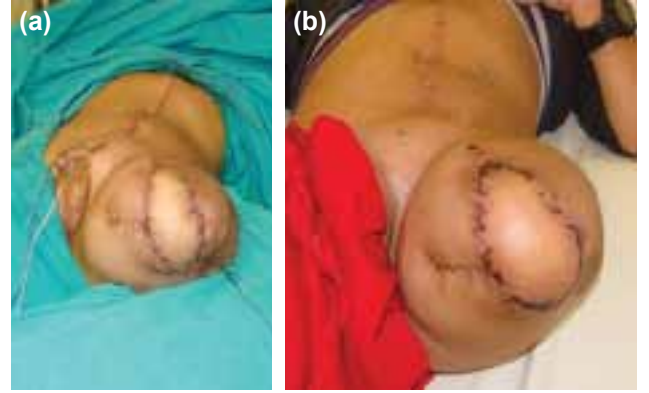
Şekil 2. Olgu 1 (a, b) flebin kaldırılışı, (c) defekt alana transferi ve yerleştirilmesi, (d) donör alanın kapatılması.



Şekil 3. Olgu 1, flebin ameliyat sonrası yedinci gün görünümü.

2a, b). Bundan sonra hasta sol lateral dekübit pozisyonuna alındı. Flep steril örtüler ile sarıldıktan sonra pedikül torsiyonu olmayacak şekilde ekstra-peritoneal fakat submusküler yol ile lomber bölgenin en zayıf yerlerinden olan petit üçgeninden oluşturulan tünel yardımıyla tranfer edildi (Şekil 2c). Flebin karın içinde kalan kısmı işaretlendi ve de-epitelize edildi. Donör alan diğer olgulardaki gibi kapatıldı (Şekil 2d). Ameliyat sonrası takip edilen süre içerisinde donör alanda veya onarım bölgesinde herhangi bir komplikasyon yaşanmadı (Şekil 3).

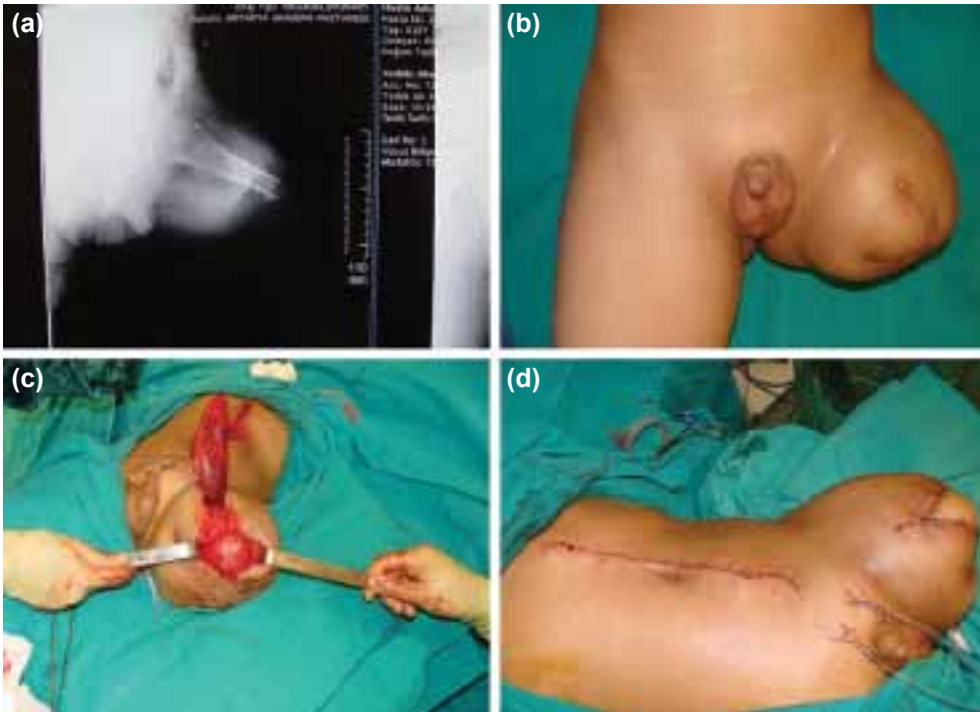
Olgu 2- On bir yaşında erkek hasta yedi ay önce Suriye'de iç savaşta mayın patlamasına bağlı sol femur orta seviyesinden ampute olmuş ve primer olarak güdük onarımı yapılmış.



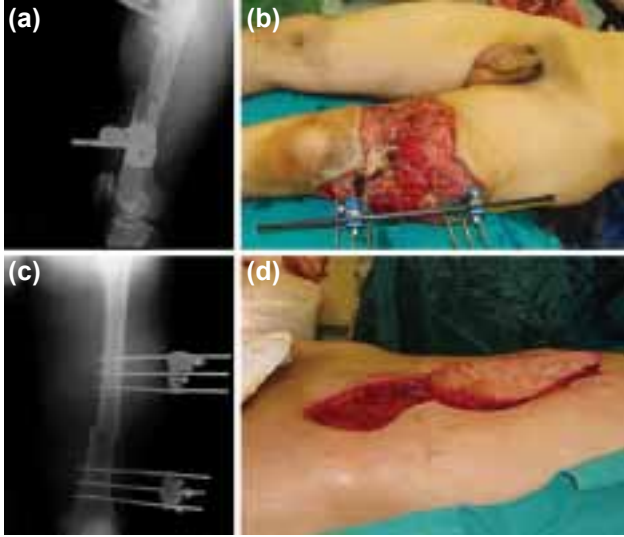
Şekil 5. Olgu 2 (a) ameliyat sonrası erken ve (b) bir ay sonraki görünümü.

Protez bacak kullanımı için amputasyon güdüğünde yeteri kadar yumuşak doku örtüsü olmaması şikayeti ile polikliniğimize başvurmuş. Muayenesinde femur distal kemik dikiş hattında palpasyonunda ağrı ve kemik üzerindeki yumuşak doku örtüsünün yetersizliği mevcut (Şekil 4a, b). Kısaltma osteotomisi tarzında yapılacak olan güdük onarımının protez için ideal uzunlukta kemik miktarını azaltabileceğinden dolayı düşünülmeydi. Hastaya ipsilateral inferior pediküllü VRAM flep ile yumuşak doku onarımı yapıldı (Şekil 4c, d). Hastanın takiplerinde herhangi bir komplikasyon tespit edilmedi (Şekil 5a, b).

Olgu 4- Ateşli silah yaralanması sonucu sol uylukta, kemik ve üzerindeki kas-yumuşak doku kayıplı femur kırığı nedeniyle başka merkezde ameliyat edilen 34 yaşındaki erkek hasta

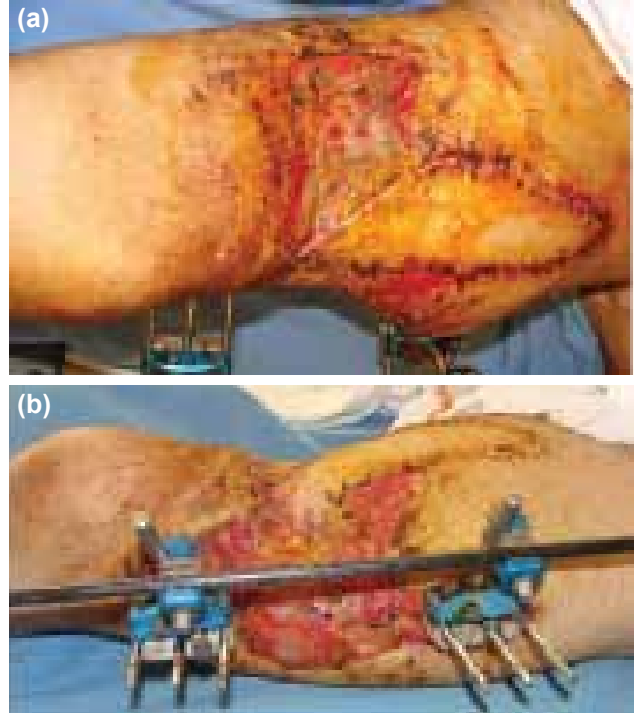


Şekil 4. Olgu 2 (a) ampute femurun distalinde kemik yapı (direkt grafi, ön-arka görünüm), (b) üzerinde yumuşak doku yetersizliği, (c) flebin kaldırılışı ve defekt alana transferi, (d) ameliyat sonrası görünüm.



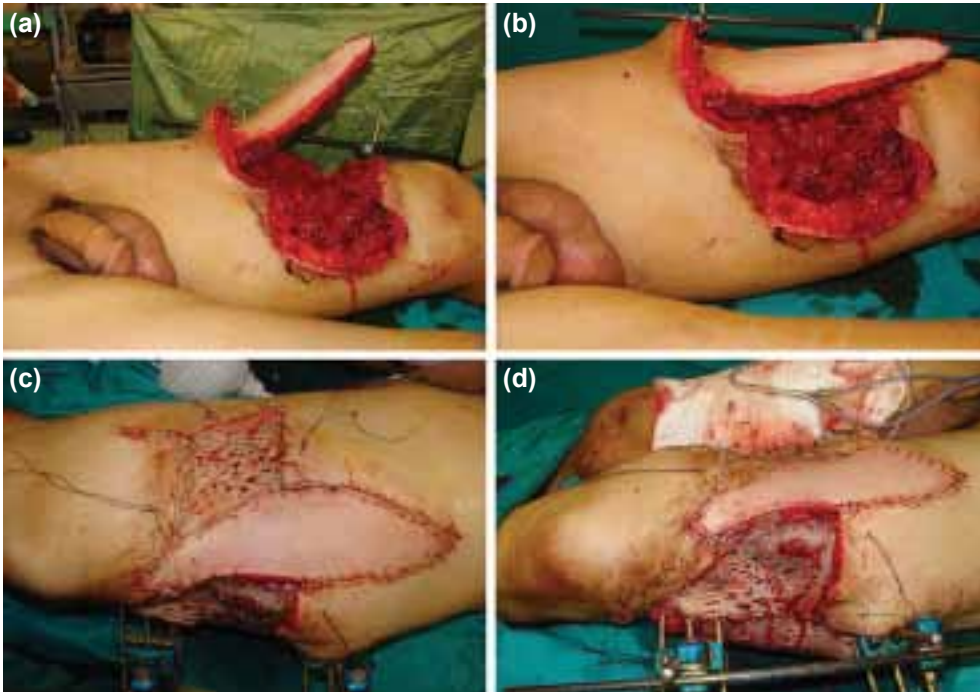
Şekil 6. Olgu 4 (a) femurda kemik ve yumuşak doku kayıplı kırık (direkt grafi, yan görünüm), (b) direkt grafi, ön-arka görünüm, (c) kemiği ortaya çıkaran, 35x22 cm' yumuşak doku kaybı, (d) flebin kaldırılışı.

kas-yumuşak doku onarımı için kliniğimize sevk edildi. Muayenesinde femur distalinde kuadriseps femoris kas-tendinöz yapılarında doku kaybı, femur distalinde kemik kaybı ve kemiği ortaya çıkaran eksternal fiksator yerleştirilmiş femur kırığı (Şekil 6a, b), yaklaşık 35x22 cm yumuşak doku kaybı (Şekil 6c) izlendi. Hasta debridman sonrası cerrahi teknikle anlatıldığı gibi defektif femur kırığını örtecek şekilde planlanan ipsilateral inferior pediküllü VRAM flebi (Şekil 6d) ve flep lateralindeki doku kayıplarına ise kısmi kalınlıktaki deri

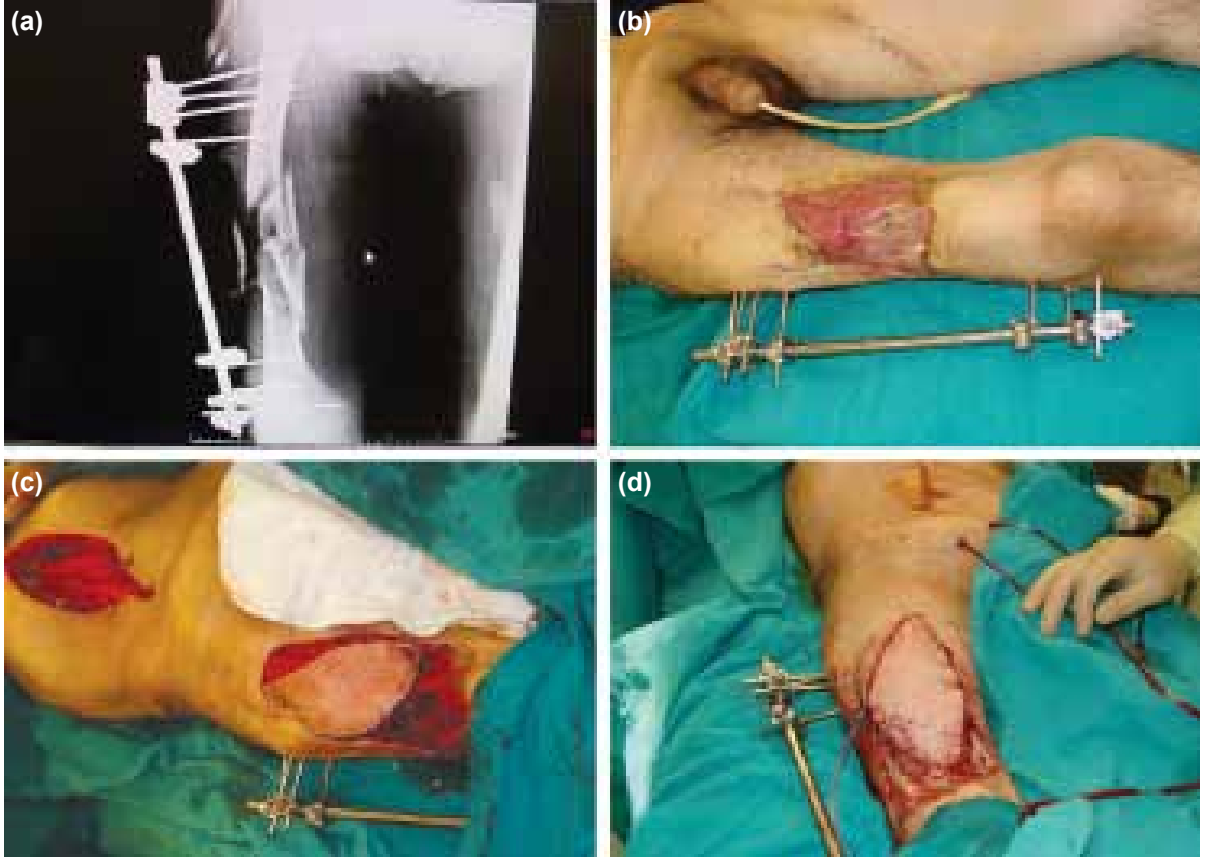


Şekil 8. Olgu 4 (a, b) enfeksiyon nedeniyle flep distalinin de-epitelize edilmesi ve kırık içerisine gömülmesi sonrası yedinci gün görünümü.

greftleri (Şekil 7) ile onarım yapıldı. Takip edilen günlerde yara yeri enfeksiyonu üzerine enfeksiyon hastalıkları ile konsülte edilerek medikal tedavilerine imipenem ve vankomisin eklendi. Enfeksiyonda gerileme olmaması üzerine flebin distal yaklaşık 7 cm'lik kısmı de-epitelize edilip femurun kemik

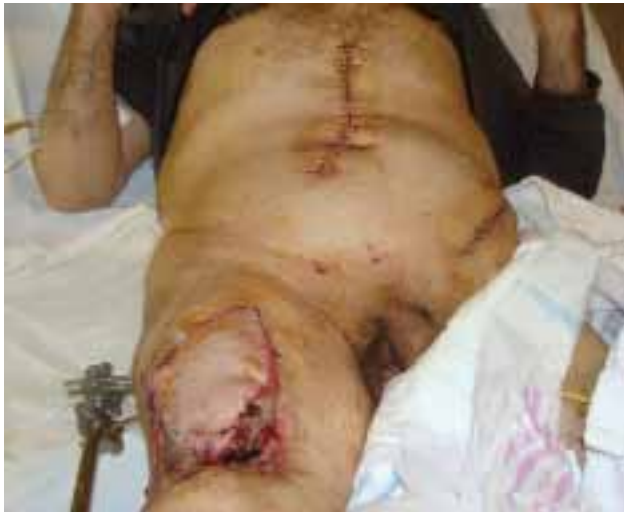

Şekil 7. Olgu 4 (a, b) flebin defekt alana ve diz proksimaline kadar transferi, (c, d) flep laterallerine kısmi kalınlıkta deri grefti ile onarım.



Şekil 9. Olgu 5 (a) parçalı femur kırığı (direkt grafi, ön arka görünüm), (b) femuru açıkta bırakan defekt alanın görünümü, (c) flebin kaldırılışı ve defekt alana transferi, (d) flep laterallerindeki doku kayıplarının deri grefti ile onarımları.

kaybı olan kırık bölgesine gömülmesiyle tedavi edildi (Şekil 8). Pansuman önerisi ile taburcu edilen hastanın yurtdışında başka merkeze femur kırığı nedeniyle intramedüller çivileme ile kırık fiksasyonunun yapıldığı uyluk bölgesindeki tüm yaraların tamamen iyileştiği rehabilitasyon egzersizlerine başlandığı öğrenildi.



Şekil 10. Olgu 5 ameliyat sonrası 10. gün görünüm.

Olgu 5- Yetmiş yedi yaşında erkek hasta ateşli silah yaralanmasının neden olduğu sağ uyluk yaralanması ve yumuşak doku defekti kliniğimize sevk edildi. Muayenesinde eksternal fiksatör ile fiksasyon yapılmış sağ mid-femoral-parçalı-cisim kırığı, nonunion, osteomyelit ve yaklaşık 20x13 cm'lik yumuşak doku defekti mevcuttu (Şekil 9a, b). Hastaya ipsilateral inferior pediküllü VRAM flep ile yumuşak doku onarımıyla flep laterallerine ise kısmi kalınlıkta deri grefti ile onarım yapıldı (Şekil 9c, d). Erken dönem takiplerinde sorun yaşanmadı (Şekil 10). Hasta femur kırık stabilizasyonu için başka merkeze taburcu edildi.

TARTIŞMA

Ekstremitte yaralanması olan olgularda ekstremitteyi kurtarmaya yönelik yaklaşımlar daha doğru ve kabul edilir bir tedavi yaklaşımı haline gelmiştir. Ampute olan olgularda ise protezin uygun tarzda kullanılabilmesi ve ekstremitte rehabilitasyonunun en iyi şekilde yapılabilmesi için güdüğün yeterli kemik boyutuna ve yumuşak doku desteğine ihtiyaç vardır. Uyluk bölgesindeki yüzeysel doku kayıpları onarımlarında bu bölgedeki kas ve yumuşak doku yapılarının bolluğu nedeniyle lokal flepler veya sadece cilt greftleri ile rekonstrüksiyonlar sıklıkla günlük pratikte tercih edilmektedir. Ancak geniş ve derin de-

fektlerde cilt greftlemeleri veya vakum destekli yara bakımları; ölü boşlukların fazla miktarda olması ve bu boşlukları doldurmada yetersiz kalmaları, kemik veya metalik implantların ortaya çıktığı olgularda ise greft tutabilirliği olmayacağından dolayı uygun tedavi yaklaşımları değildir. Lokal kas fleplerinin kullanılması; kemiği ekspoz eden derecede geniş defektler için bu bölge kaslarının hipovasküler yapıda ve travma durumlarında ise fibrotik olmasından dolayı tercih edilmemektedir. Ayrıca halihazırda mevcut doku kaybının oluşturduğu morbiditeye ek olarak kullanılacak lokal kas flebinin kendi fonksiyonel kayıplarını da beraberinde getirebilecektir.^[15] Serbest fleplerin kullanımı; alıcı güvenli damar azlığı ve alıcı damarın travma bölgesine (zone of injury) veya enfekte alana yakınlıkları, yüksek vasküler komplikasyon oranları, mikrocerrahi tecrübe gereksinimi, pediküllü flepler ile kıyaslandığında uzun operasyon süresi gibi dezavantajlarından dolayı nadirdir.^[16]

Literatürde pediküllü RAM flebi göğüs duvarı, sternum, perrine, pelvik, kasık ve vajina rekonstrüksiyonlarında daha yaygın olarak kullanılmasına rağmen^[1,2] uyluk bölgesindeki defekt onarımlarında kullanımı daha nadir bildirilmiştir.^[3-9] Brain ve ark. uyluk ve kasık bölgesinde lokalize, çoğunluğunu yumuşak doku sarkomların oluşturduğu ve ameliyat öncesi radyoterapi alan 50 hasta ile en geniş olgu çalışmasına sahip klinik çalışmalarında, yaptıkları 51 RAM flep cerrahisinde total flep kaybının hiçbir olguda rastlanmadığını, sadece iki olguda kısmi flep kaybı gözlemlediklerini, 12 olguda (%24) yara yeri komplikasyonları geliştiğini belirtmişlerdir. Birçok klinik çalışmada alt ekstremite sarkomu nedeniyle serbest veya lokal flep ile ameliyat edilen olgularda yara yeri komplikasyon oranları %19 ile 35 arasında bir oranda bildirilmiştir.^[17-19] Ancak tüm bu çalışmalarda yüksek yara yeri komplikasyon oranlarına hastaların ameliyat öncesi radyoterapi almalarının neden olduğu söylenebilir. Çalışmamızdaki bir olguda (Olgu 4) flep transferi sonrası, flep altından ve femur parçalı kırık bölgesinden yara yeri enfeksiyonu gelişti ve flebin distal kısmının de-epitelize edilip defektif kısma gömülmesi ile tedavi edildi.

Lumbo-sakral bölgedeki doku defektleri onarımı en güç alanlardan biridir. Sakral bölge defektleri için bilateral gluteal ilerletme flepleri de tanımlanmıştır.^[13] Ancak radyoterapi alan veya gluteal damarları hasarlı olan olgularda flep güvenli bir şekilde kaldırılamayacağı gibi lomber bölge defektleri için uygun tedavi seçenekleri değildirler. Latisimus dorsi kas flebi lomber ve üst sırt bölgesi defektlerin onarımlarında hem torakodorsal pedikül (proksimal tabanlı) hem de sekonder segmental pedikül üzerinden (distal tabanlı veya ters akımlı flep) kaldırılarak kullanılabilir.^[20-22] Olgumuzdaki gibi daha distal defektlerde proksimal tabanlı olarak transferi uygun olmayıp ters veya reverse olarak hazırlanması gerekmekte; ancak, özellikle cilt adası ihtiyacı olduğunda flebin torakodorsal pediküle yakın bölgelerinde venöz yetmezliğe bağlı yüksek oranda flep kayıpları bildirilmektedir.^[23] Bunu önlemek için venöz "supercharge" şeklinde anastomozlar tanımlanmıştır.^[24,25] Ancak ilave mikrocerrahi deneyimi gerektirmesinin yanı sıra, bu bölgede kolay

ulaşılabilir ve güvenli bir vasküler yapıyı bulmak kolay olmadığı gibi olgumuzdaki gibi mayın patlaması ve ilave cerrahi işlemler geçirmiş olgularda imkansız olabilmektedir. Benzer gerekçelerden dolayı serbest fleplerle onarımlar bu bölge defektleri için nadiren başvuru tedavi seçenekleridir. Her ne kadar Mathes sırt bölgesi defektlerin onarımlarını incelediği ve detaylı tartıştığı çalışmasında RAM flebinden bahsetmemiş^[26] olsa da transabdominal RAM flep transferi sakral bölge defektleri için uygun seçenek olarak sunulmuştur.^[10-14] Miles ve ark. transpelvik RAM fleple onarımı yapılan 10 sakrektomi defektli çalışmalarında hiçbir olguda kısmi ya da total flep kaybı olmadığını, flep tünelizasyonu sırasında herhangi bir karın içi problem gelişmediğini ancak beş olguda minör komplikasyon geliştiğini (dördünde minör yara yeri ayrılması ve birinde seroma) bildirmişlerdir.^[12] Beş olgudan üçünün ameliyat öncesi dönemde radyoterapi alan hastalar olduğunu ve radyoterapinin komplikasyon riskini artırdığını da ileri sürmüşlerdir. Diğer bir klinik çalışmada 12 kısmi veya total sakrektomili hastada transabdominal RAM fleple onarımlar yapılmış, flep kaybı olmaksızın sadece üç olguda minör yara yeri komplikasyonlar geliştiği belirtilmiştir.^[10] Olgumuzda defekt sakral bölgenin superiorunda L2-L5 omurgalar arasında idi. Bu yönüyle klasik olarak tanımlanmış sakrektomi sonrası transabdominal RAM onarımlarından farklılık göstermektedir. Bu yüzden sadece bu olgumuzda standart VRAM yerine "ekstended" RAM şeklinde modifikasyon yapıldı. Olgumuzdaki gibi geçirilmiş karın operasyonu veya abdominal skarın olması RAM flebinin kaldırılması için kontrendike değildir. Skarın tam orta hatta olması daha lateralde kalan pedikülün sağlam olduğunu düşündürdü. Şüpheli duyulan durumlarda manyetik rezonans anjiyografi, bilgisayarlı tomografi anjiyografi veya klasik anjiyografi ile ameliyat öncesi dönemde inferior epigastrik arter bütünlüğü değerlendirilebilmektedir. Bu ameliyatın tek dezavantajı plastik cerrahların batin içi anatomiye yabancı olmasından dolayı genel cerrah desteğine ihtiyaç duyulması ve ameliyat sırasında hastanın pozisyon değişiklik gereksinimidir.

RAM flep transferi sonrası donör alan morbiditesi olarak abdominal "bulge" veya fıtık oranı yaklaşık %12-13 oranlarında bildirilmiştir.^[3,4] Çalışmamızda hiçbir olguda abdominal bölge ile ilgili komplikasyon tespit edilmedi. Bu, flep hazırlanması sırasında anteryor rektus fasyayı mümkün olduğu kadar flebe dahil etmeden hazırlanıp donör alanın primer olarak kapatılmasının sağlanması ve ilave yama kullanılması ile açıklanabilir. Ayrıca flep transferinin alt ekstremite rekonstrüksiyonu olan olgularda inguinal ligamentin altından yapılması flebin daha distale rahatlıkla transferini sağlayabildiği gibi anteryor rektus fasyasının arkuat çizginin altında (*arcuate line*) rahatlıkla ve gerilimsiz bir şekilde primer olarak kapatılmasına izin vermiştir. Olgu 1 hariç tüm olgularımızda flep hazırlanması sırasında flebin pubik çıkıntı-simpis pubis ile olan tüm bağlantıları tamamen serbestlendi ve aynen serbest flep hazırlanışı gibi inferiyor epigastrik arter eksternal iliak artere kadar tamamen iskeleteze edildikten sonra defekt alana transfer edildi. Bu, flepte geçici venöz yetmezliğe sebep olmasına rağmen hem flebin daha distale transferini sağladı, hem de arkuat çiz-

ginin altında defektin primer olarak kapatılmasına engel olan kasın pubik bağlantılarının önüne geçişmesini sağladı. Geçici venöz yetmezliğin sebebi olarak flep hazırlanması sırasında pediküldeki geçici vazokonstriksiyonlar olabileceği gibi pedikülün tünelizasyonu sonrası transferinde gerilimin neden olduğu düşünüldü. Hastaların yatağına alındıklarından itibaren kalça eklemlerinin 30 derece fleksiyone getirilmesi ile flepteki venöz yetmezlik sorunu tedavi edildi. Takip eden günlerde kalça fleksiyon açıları azaltıldı ve alt ekstremitte tam kalça ekstansiyonuna (en geç yedi gün içerisinde) getirildi. Tüm bunlara ilave olarak flebin aynen serbest flep gibi hazırlanıp gerilimsiz olarak distale taşınmasının bir diğer avantajı da RAM flebinin standart olarak hazırlanmasına (VRAM gibi) imkân sağlar ve "ekstended" veya modifiye edilmeden ilave abdominal insizyon ve skar gelişimini önler.

Sonuç olarak, çalışmamızda flep hazırlanırken serbest flep gibi pedikül üzerinden ada şeklinde ve pubik bağlantıların ortadan kaldırılması ve uyluk bölgesine inguinal ligamentin altından taşınması şeklindeki modifikasyonumuz daha fazla kas-yumuşak doku transferi imkânı sağlar, daha geniş bir rotasyon arka verir, flebin daha distale taşınmasını kolaylaştırır, donör alanda fasyanın tabakalar şeklinde primer olarak kapatılmasına izin verir ki bu da muhtemel abdominal komplikasyonların gelişimini ortadan kaldırır veya en aza indirir. Ayrıca "ekstended" olarak kaldırıldığında sakral bölgeden daha süperior bölgedeki defekt alanlara taşıma imkânı sağlar.

Çıkar örtüşmesi: Çıkar örtüşmesi bulunmadığı belirtilmiştir.

KAYNAKLAR

- Küntschler MV, Mansouri S, Noack N, Hartmann B. Versatility of vertical rectus abdominis musculocutaneous flaps. *Microsurgery* 2006;26:363-9.
- Buchel EW, Finical S, Johnson C. Pelvic reconstruction using vertical rectus abdominis musculocutaneous flaps. *Ann Plast Surg* 2004;52:22-6.
- Khalil HH, El-Ghoneimy A, Farid Y, Ebeid W, Afifi A, Elaffandi A, Mahboub T. Modified vertical rectus abdominis musculocutaneous flap for limb salvage procedures in proximal lower limb musculoskeletal sarcomas. *Sarcoma* 2008;2008:781408. [CrossRef](#)
- Parrett BM, Winograd JM, Garfein ES, Lee WP, Hornicek FJ, Austen WG Jr. The vertical and extended rectus abdominis myocutaneous flap for irradiated thigh and groin defects. *Plast Reconstr Surg* 2008;122:171-7.
- Wellisz T, Sherman R, Nichter L, Romano JJ, Lorant J, Chandrasekhar B. The extended deep inferior epigastric pedicle flap for lower extremity reconstruction. *Ann Plast Surg* 1993;30:405-10. [CrossRef](#)
- Lee MJ, Dumanian GA. The oblique rectus abdominis musculocutaneous flap: revisited clinical applications. *Plast Reconstr Surg* 2004;114:367-73. [CrossRef](#)
- Senchenkov A, Thomford NR, Barone FE. Reconstruction of an extensive thigh defect with the paraumbilical TRAM flap. *Ann Plast Surg* 2003;51:91-6. [CrossRef](#)
- Cedidi CC, Felmerer G, Berger A. Management of defects in the groin, thigh, and pelvic region with modified contralateral TRAM/VRAM flaps. *Eur J Med Res* 2005;10:515-20.
- Halim AS, Zulmi W. Extended pedicle rectus abdominis myocutaneous flap for thigh reconstruction. *Med J Malaysia* 2005;60:109-11.
- Glatt BS, Disa JJ, Mehrara BJ, Pusic AL, Boland P, Cordeiro PG. Reconstruction of extensive partial or total sacrectomy defects with a trans-abdominal vertical rectus abdominis myocutaneous flap. *Ann Plast Surg* 2006;56:526-31. [CrossRef](#)
- Mixter RC, Wood WA, Dibbell DG Sr. Retroperitoneal transposition of rectus abdominis myocutaneous flaps to the perineum and back. *Plast Reconstr Surg* 1990;85:437-41. [CrossRef](#)
- Cheong YW, Sulaiman WA, Halim AS. Reconstruction of large sacral defects following tumour resection: a report of two cases. *J Orthop Surg (Hong Kong)* 2008;16:351-4.
- Miles WK, Chang DW, Kroll SS, Miller MJ, Langstein HN, Reece GP, et al. Reconstruction of large sacral defects following total sacrectomy. *Plast Reconstr Surg* 2000;105:2387-94. [CrossRef](#)
- Akan Mİ, Karaca M, Bilgiç İM, Aköz T. Sakrektomi defekti rekonstrüksiyonunda transabdominal vertikal rektus abdominis flebinin kullanımı: olgu sunumu. *Türk Plast Surg* 2010;18:35-7.
- Windle BH, Stroup RT Jr, Beckenstein MS. The inferiorly based rectus abdominis island flap for the treatment of complex hip wounds. *Plast Reconstr Surg* 1996;98:99-102. [CrossRef](#)
- Senchenkov A, Thomford NR, Barone FE. Reconstruction of an extensive thigh defect with the paraumbilical TRAM flap. *Ann Plast Surg* 2003;51:91-6. [CrossRef](#)
- O'Sullivan B, Davis AM, Turcotte R, Bell R, Catton C, Chabot P, et al. Preoperative versus postoperative radiotherapy in soft-tissue sarcoma of the limbs: a randomised trial. *Lancet* 2002;359:2235-41. [CrossRef](#)
- Barwick WJ, Goldberg JA, Scully SP, Harrelson JM. Vascularized tissue transfer for closure of irradiated wounds after soft tissue sarcoma resection. *Ann Surg* 1992;216:591-5. [CrossRef](#)
- Hoy E, Granick M, Benevenia J, Patterson F, Datiashvili R, Bille B. Reconstruction of musculoskeletal defects following oncologic resection in 76 patients. *Ann Plast Surg* 2006;57:190-4. [CrossRef](#)
- Bostwick J 3rd, Scheffan M, Nahai F, Jurkiewicz MJ. The "reverse" latissimus dorsi muscle and musculocutaneous flap: anatomical and clinical considerations. *Plast Reconstr Surg* 1980;65:395-9. [CrossRef](#)
- Stevenson TR, Rohrich RJ, Pollock RA, Dingman RO, Bostwick J 3rd. More experience with the "reverse" latissimus dorsi musculocutaneous flap: precise location of blood supply. *Plast Reconstr Surg* 1984;74:237-43. [CrossRef](#)
- Muldowney JB, Magi E, Hein K, Birdsell D. The reverse latissimus dorsi myocutaneous flap with functional preservation--report of a case. *Ann Plast Surg* 1981;7:150-1. [CrossRef](#)
- Meiners T, Flieger R, Jungclaus M. Use of the reverse latissimus muscle flap for closure of complex back wounds in patients with spinal cord injury. *Spine (Phila Pa 1976)* 2003;28:1893-8. [CrossRef](#)
- Chun JK, Sterry TP. Latissimus dorsi musculocutaneous flap based on the serratus branch with microvascular venous augmentation. *J Reconstr Microsurg* 2001;17:95-8. [CrossRef](#)
- Giesswein P, Constance CG, Mackay DR, Manders EK. Supercharged latissimus dorsi muscle flap for coverage of the problem wound in the lower back. *Plast Reconstr Surg* 1994;94:1060-3. [CrossRef](#)
- Mathes DW, Thornton JF, Rohrich RJ. Management of posterior trunk defects. *Plast Reconstr Surg* 2006;118:73e-83e. [CrossRef](#)

ORIGINAL ARTICLE - ABSTRACT

Using pedicled rectus abdominis musculocutaneous flaps in thigh and lumber defects

Ahmet Duymaz, M.D.,¹ Furkan Erol Karabekmez, M.D.,² Mustafa Keskin, M.D.³

¹Department of Plastic, Reconstructive and Aesthetic Surgery, Akademi Hospital, Antakya;

²Department of Plastic, Reconstructive and Aesthetic Surgery, Abant İzzet Baysal University Faculty of Medicine, Bolu;

³Department of Plastic, Reconstructive and Aesthetic Surgery, Istanbul Medipol Hospital, Istanbul

BACKGROUND: A series of previously described but rarely used variations of the pedicled, extended or vertical rectus abdominis musculocutaneous flap (Extended RAM, VRAM) were reviewed.

METHODS: Skin paddle dimensions, ranged 8 to 28 cm in width and 10 to 35 cm in length, were used in five consecutive patients. Four flaps were placed deep to the inguinal ligament to repair the thigh as proximal to the knee region; the remaining one flap was passed transabdominally to cover the defect of the lumbar region.

RESULTS: No flaps necrosis were seen and in one case wound healing problems required minimal operative intervention.

Successful transfer of the VRAM and extended RAM with low rate of complication for the thigh and lumbar region defects were demonstrated to be safe and reasonable options of flap reconstruction.

DISCUSSION: The flaps had the advantages of being robust and well-vascularized, easy and fast to harvest, and not requiring microsurgery experience.

Key words: Pedicled rectus abdominis musculocutaneous flaps; thigh and lumber defects.

Ulus Travma Acil Cerrahi Derg 2014;20(6):443-451 doi: 10.5505/tjtes.2014.73478