

Triangular fibrokartilaj kompleks periferik (Palmer tip 1B) yırtıklarında artroskopik tamir sonuçları

Dr. Fatih Kabakaş,¹ Dr. İsmail Bülent Özçelik,¹ Dr. Meriç Uğurlar,²
Dr. Berkan Mersa,¹ Dr. Memet Yazar,³ Dr. Metin Uzun⁴

¹İst-el El Cerrahi Mikrocerrahi ve Rehabilitasyon Grubu, İstanbul

²Kartal Yavuz Selim Devlet Hastanesi, Ortopedi ve Travmatoloji Kliniği, İstanbul

³Şişli Etfal Eğitim ve Araştırma Hastanesi, Plastik ve Rekonstrüktif Cerrahi Kliniği, İstanbul

⁴Maslak Acıbadem Hastanesi, Ortopedi ve Travmatoloji Kliniği, İstanbul

ÖZET

AMAÇ: Triangular fibrokartilaj kompleks (TFKK) hasarlanması el bileğinin ulnar taraf ağrılarının başlıca nedenidir. Bu çalışmada, artroskopik olarak onarılan TFKK periferik (Palmer tip 1B) yırtıklarının tedavi sonuçları geriye dönük olarak değerlendirildi.

GEREÇ VE YÖNTEM: TFKK periferik (Palmer tip 1B) yırtığı nedeniyle Şubat 2007-Temmuz 2012 arasında artroskopik tamir uygulanan 38 hasta (30 erkek, 8 kadın; ortalama yaş 27.6; dağılım: 19-42) değerlendirildi. Değerlendirme Mayo el bileği değerlendirme formu ve ameliyat öncesi, ameliyat sonrası VAS (Görsel analog skala) ile yapıldı.

BULGULAR: Hastaların Mayo el bileği değerlendirme formu ile yapılan değerlendirme sonuçlarına göre 30 hasta mükemmel, sekiz hasta iyi olarak değerlendirildi. Ameliyat öncesi VAS 6.53 (dağılım: 4.5-8.2) ameliyat sonrası VAS 1.48 (dağılım: 0.3-3.1) olarak saptandı.

SONUÇ: Artroskopik teknikle minimal hasarlanma ile TFKK tamiri yapılabilmekte, eklem tım yapılarının daha iyi görüntülenmesi ve değerlendirilmesi sağlanabilmektedir. 6R portalin 1 cm altından açılan portalden uygulanan dışarıdan içeriye dikiş tekniği ulnar sinir yüzeyel dalının etkilenme olasılığının olmadığı minimal travmatik yöntemdir. Bu yöntem ile ameliyat öncesi ağrı şikayetlerinin anlamlı olarak giderilmesi mümkündür.

Anahtar sözcükler: Artroskopi; el bileği eklemi; el bileği yaralanmaları; triangular fibrokartilaj kompleks.

GİRİŞ

Triangular fibrokartilaj kompleks (TFKK) distal radioulnar eklem stabilizasyonunda ve el bileği yük aktarımında önemli rol oynar. TFKK hasarlanması el bileği ulnar taraf ağrıları ve distal radioulnar eklem (DRUE) instabilitesinin başlıca nedenlerindedir.^[1] Palmer, sınıflamasında tip I yırtıkların travmatik nedenlere bağlı geliştiğini ve tip 1B yırtıkların ulnar taraflı periferik yırtıklar olduğunu tariflenmiştir.^[2,3] TFKK'nin periferik kısmının iyi kanlanması nedeni ile TFKK Palmer tip 1B yırtıklarının tamiri iyi sonuçlar vermektedir.^[4] Geçmiş yıllarda

TFKK yırtıkları açık teknikler ile tedavi edilirken günümüzde artroskopik teknikler ile de bu yırtıkların etkin bir şekilde tedavisi yapılabilmektedir. Artroskopik tamirin açık tekniklere olan üstünlükleri daha iyi bir görüntü elde edilmesi, daha az diseksiyon ile daha az yumuşak dokuya hasar verilmesi ve cerrahi sonrası eklem hareket kısıtlılığının daha az meydana gelmesidir.^[5]

Bu çalışmada 6R portalin 1 cm altından açılan ayrı bir portalden dışarıdan içeriye teknik ile artroskopik tamir yaptığımız TFKK periferik (Palmer tip 1B) yırtıklarında tedavi sonuçları geriye dönük olarak değerlendirildi.

GEREÇ VE YÖNTEM

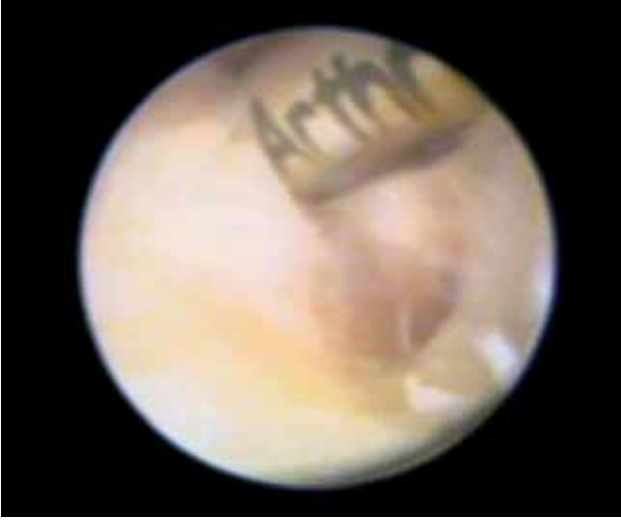Triangular fibrokartilaj kompleks periferik (Palmer tip 1B) yırtığı nedeniyle Şubat 2007-Temmuz 2012 arasında dışarıdan içeriye teknik ile artroskopik tamir uygulanan ve ortalama yaş 27.6 olan 38 hasta (30 erkek, 8 kadın) (dağılım:19-42) değerlendirildi.

Bütün hastalarda çalışma ve yaşam aktiviteleri sırasında kapa-

Sorumlu yazar: Dr. İsmail Bülent Özçelik,
Turgut Özal Cad. (Millet Cad.), Börekçi Veli Sokak,
No: 6, Kat: 1 Daire: 2, Çapa, Fatih, İstanbul
Tel: +90 212 - 632 81 44 E-posta: bulent-ozcelik@hotmail.com

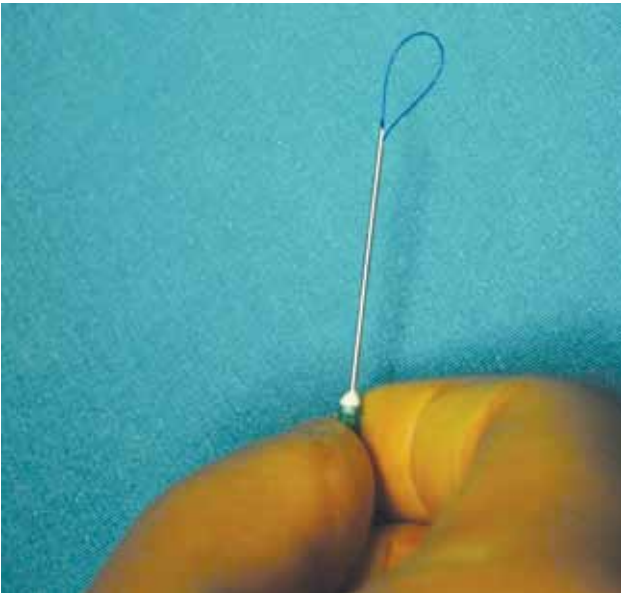


Ulus Travma Acil Cerrahi Derg
2014;20(3):205-210
doi: 10.5505/tjtes.2014.63933
Telif hakkı 2014 TJTES



Şekil 1. Artroskopik yırtık görüntülenmesi ve shaver ile debridman.

sitelerini etkileyen el bileği ulnar taraf ağrı şikayeti mevcuttu. Fiziksel incelemede hastaların hepsinde el bileği ulnar tarafta bası ile ağrı oluşumu ve maksimum ulnar deviasyonda ağrı hissi mevcuttu. Hastaların hiçbirinde eklem hareket kısıtlılığı saptanmadı. Beş hastanın supinasyon ve pronasyon hareketleri ağırlı idi. Ameliyat öncesinde hastaların hepsine iki yönlü direkt grafi ve manyetik rezonans görüntüleme (MRG) incelemesi yapılmıştır. MRG incelemesinde hastaların tümünde periferik TFKK yırtığı saptandı. Tüm hastalarda konservatif tedavi ile sonuç alınamayan el bileği kronik ağrısı mevcuttu. Şikayet başlama zamanları ile ameliyat arasında geçen süre ortalama 16.6 (dağılım: 4-52) ay idi. Hastalar poliklinikte görülüp tanı konduktan sonra en az üç hafta fonksiyonel el bileği ateli ile takip edilmiş ve ağrıları devam eden hastalara ameliyat önerilmiştir.

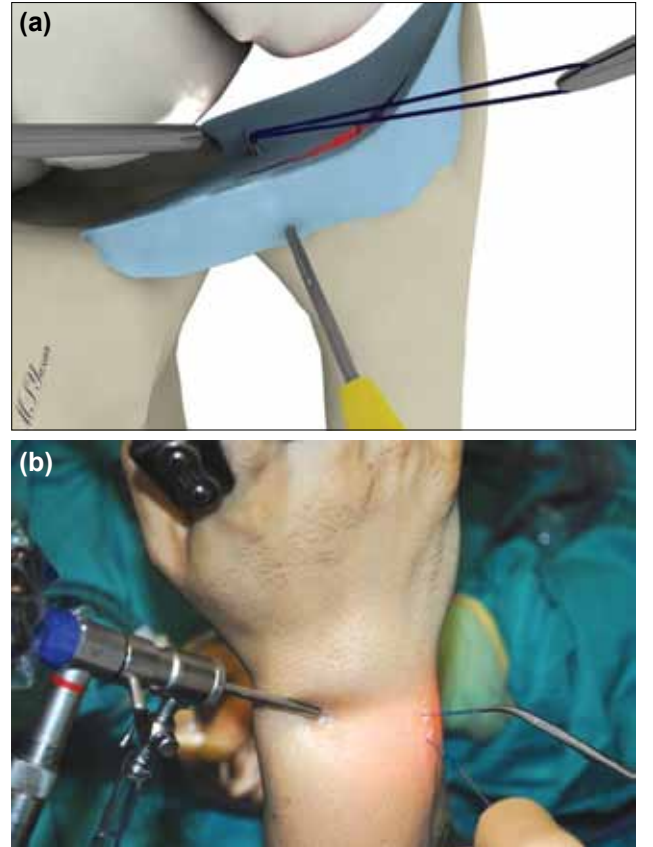


Şekil 2. Yeşil iğnenin (21G) içine 4/0 prolen sütün halka şeklinde yerleştirilmesi.

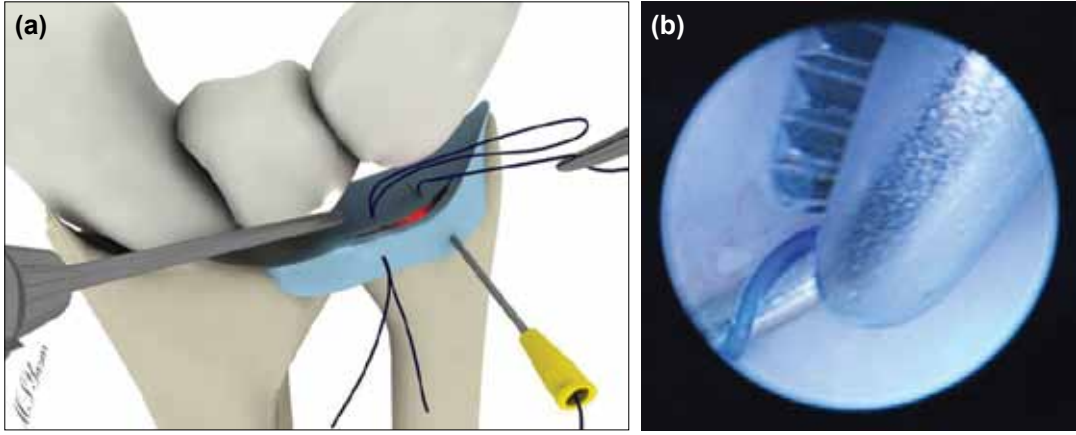
Triangular fibrokartilaj kompleks yırtıkları Palmer tarafından tariflenen sınıflama ile sınıflandırıldı.^[2,6,7] Palmer tarafından tip IB olarak tanımlanan periferik meniskal yırtıklar çalışmaya dahil edildi.

Ameliyat Tekniği

Hastaların el bileğine 5-8 kg ağırlık ile distraksiyon uygulandı. Standart olarak 3-4 ve 6R portaller kullanıldı. Radiokarpal eklem değerlendirilmesini takiben saptanan yırtık kenarları shaver yardımı ile debride edildi (Şekil 1). Yeşil iğnenin (21G) içine 4/0 prolen sütün halka şeklinde yerleştirildi (Şekil 2). 6R portalin 1 cm altından açılan insizyondan TFKK periferik yırtık kenarına gönderilen bu yeşil iğne ucundaki halka eklem içinde görüntüledi ve 6R portalden sokulan klemp yardımı ile portal dışına alındı (Şekil 3a, b). İçine 4/0 prolen'in tek bir ucu sokulmuş diğer yeşil iğne, aynı şekilde TFKK periferik yırtığına gönderilerek, yine 6R portalden klemp ile portal dışına alındı. Eklem dışına alınan ikinci ip, daha önce dışarı alınan halkanın ortasından geçirildi (Şekil 4a, b). Halka halindeki ip uçlarından çekilerek ikinci ipin ucunun 6R portal altından açılan insizyondan dışarı alınması sağlandı (Şekil 5a, b). Gereкли durumlarda aynı teknik ile ikinci sütün konuldu. Bu hazırlıklar tamamlandıktan sonra sütünlerin yırtık hattını yeterince stabilize edip etmediği ve trambolin efekti artroskopik olarak kontrol edildi (Şekil 5c). Traksiyon sonlandırılarak el bileği ekstansiyonda ip-



Şekil 3. (a, b) 6R portalin 1 cm altından açılan insizyondan TFKK periferik yırtık kenarına yeşil iğne gönderilmesi ve 6R portalden sokulan klemp yardımı ile prolen halkasının dışarı alınması.



Şekil 4. (a, b) İkinci ipin 6R portalden klemp ile dışarı alınması.

ler düğümlendi (Şekil 6a, b). El bileği 30 derece ekstansiyonda kısa kol alçı atel yapıldı. Altı hafta sonra alçı çıkarılarak fizik tedavi programına başlandı. Ameliyat sonrası ortalama takip süresi ise 11.8 (dağılım: 6-24) aydı. Değerlendirme Mayo el bileği değerlendirme formu ve ameliyat öncesi ile ameliyat sonrası VAS (Görsel Analog Skala) skorlaması ile yapıldı.

BULGULAR

Hastaların Mayo el bileği değerlendirme formu ile yapılan değerlendirme sonuçlarına göre 30 hasta mükemmel, sekiz hasta iyi olarak değerlendirildi. Ameliyat öncesi VAS 6.53 (dağılım: 4.5-8.2) ameliyat sonrası VAS 1.48 (dağılım: 0.3-3.1) olarak saptandı. Hastaların hiçbirinde ameliyat öncesi ve sonrası hareket kısıtlılığı saptanmamıştır.

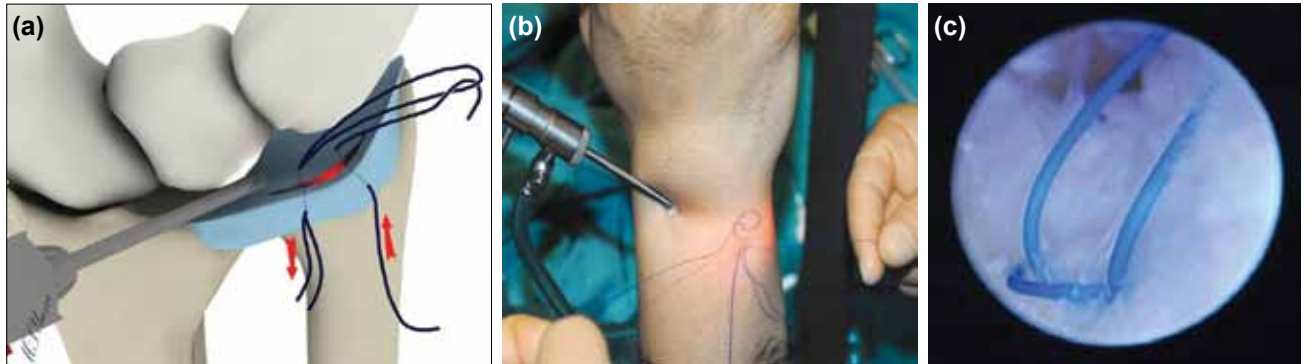
TARTIŞMA

Triangular fibrokartilaj kompleks artiküler disk (menisküs), dorsal ve volar radioulnar ligamanlar, ulnar kollateral ligaman ve ekstansör karpı ulnaris (EKU) tendon kılıfından oluşur.^[8] TFKK, ulnar arterin dorsal ve palmar radiokarpal arterleri ile anterior interossöz arter yoluyla kanlanır. Menisküs kanlanması periferden santrale doğru difüzyon yoluyla sağlanır. Periferik kanlanmanın iyi olması nedeni ile bu bölgedeki yırtıkların tamir sonrası iyileşme şansı yüksektir.^[1,9-11]

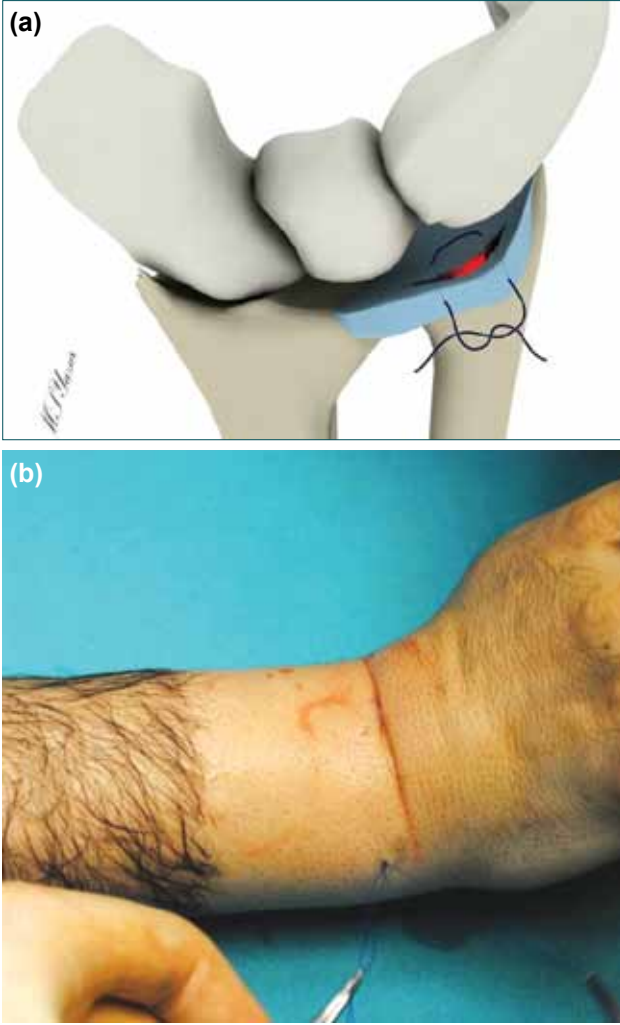
Triangular fibrokartilaj kompleks; ulnar stiloid, fleksör karpı ulnaris, ulnar baş volar yüzü ve pisiform arasındaki alandan palpe edilebilir. Bu bölgede palpasyon ile ağrı oluşumu "ulnar oluk belirtisi" olarak adlandırılır.^[12] Zorlayıcı manevralar yoluyla el bileği ulnar tarafının daraltılması sonrası ağrı oluşumu da lezyonun tespitinde yararlıdır. Muayenede lunotriquetral ligaman ve DRUE instabilitesinin değerlendirmesi gereklidir.^[1] Çalışmamızdaki tüm hastalarda ulnar oluk belirtisi pozitif ve zorlayıcı manevralarla el bileği ulnar tarafının daraltılması ile ağrı oluşumu mevcuttu.

Manyetik rezonans görüntüleme TFKK değerlendirmesinde önemli bir incelemedir.^[13-15] MRG incelemesinde DRUE'de artmış sıvı ile birlikte volar veya dorsal ligaman hasarlanmaları tespiti DRUE instabilite tanısında faydalıdır.

Triangular fibrokartilaj kompleks yırtıklarının cerrahi tedavisi açık ve artroskopik yöntemlerle yapılabilmektedir. Her ne kadar açık yöntemlerde^[16-18] olduğu kadar artroskopik yöntemlerde de^[10,19-24] iyi sonuçlar bildirilmesine rağmen artroskopik yöntemlerle açık yöntemlere göre eklem hareket açıklığı ile yakalama kuvvetinin artmasının^[22] yanı sıra ulnar sinire bağlı oluşan komplikasyonlarında azaldığı bildirilmektedir.^[18,19,21] Ayrıca artroskopi ile yapılan ameliyat sırasında TFKK yırtıklarına eşlik eden diğer eklem içi patolojilerin değerlendirilmesi yapılabilmektedir.^[25]



Şekil 5. (a-c) Halkanın ortasından geçirilen ikinci ipin diğer ucunun halka yardımı ile 6R altından açılan insizyondan çıkarılması ve sütür öncesi artroskopik görünüm.



Şekil 6. (a, b) Traksiyonun sonlandırılarak el bileği ekstansiyonda iken iplerin düğümlemesi.

Triangular fibrokartilaj kompleks yırtıklarının artroskopik tamirinde içeriden dışarıya, dışarıdan içeriye ve hepsi içeride olmak üzere birçok teknik tariflenmiştir.^[5,26-31] Bunların arasında dışarıdan içeriye tekniği en sık olarak kullanılan yöntem olup ilk olarak Zachee tarafından tariflenmiştir.^[32]

Hermansdorfer ve Kleinman kronik yırtıklar için 11 hastada yaptıkları açık tamir sonuçlarında yakalama kuvvetinin karşı ekstremiteye göre %87 iyileştiğini, %96 oranında fleksiyon ekstansiyon arkının düzeldiğini bildirmiştir.^[16] Cooney ve ark. açık tamir yaptıkları 33 hastanın modifiye Mayo el bileği skoru ile değerlendirmesinde 11 mükemmel, 15 iyi, 6 zayıf ve 1 kötü sonuç bildirmiştir.^[17] Anderson ve ark. travmatik TFKK yırtığı saptadıkları 38 hastaya artroskopik, 39 hastaya açık tamir ameliyatı uyguladıklarını ve istatistiksel olarak sonuçlarda fark bulmadıklarını bildirmiştir. Açık grupta ulnar sinir duyu dalında hasarlanma ve EKU tendinitine bağlı ameliyat sonrası ağrı şikayeti olsa bile bunun istatistiksel olarak belirgin değişiklik yaratmadığını bildirilmiştir.^[18] Bu sonuçlar açık teknik ile TFKK tamir sonuçları konusunda iyimser sonuçlar vermekle birlikte

artroskopik teknikle çok önemli stabilizatör role sahip olan EKU tendonunda hasarlanma yaratmadan TFKK tamiri yapılabilmekte, eklemün tüm yapılarının daha iyi görüntülenmesi ve değerlendirilmesi sağlanabilmektedir. 6R portalın 1 cm altından açılan portalden uygulanan dışarıdan içeriye dikiş tekniği, ulnar sinir yüzeyel dalının etkilenme olasılığının olmadığı minimal travmatik yöntemdir. Hastalarımızın hiçbirinde ulnar sinir duysal dal hasarlanmasına bağlı duysal kayıp veya hiperestezi şikayeti saptanmamıştır.

Corso ve ark.nın yaptığı çok merkezli araştırmada periferik TFKK yırtıkları nedeni ile artroskopik tamir yapılan 45 hastanın 37 aylık takipleri sonucunda %91 iyi ve mükemmel sonuç aldıklarını bildirmiştir. Uyguladıkları dışarıdan içeriye tekniği ile hastaların tümünün el bileği eklem hareket açıklığının normal aralıklara geldiğini ve hastaların kavrama kuvvetinin karşı tarafa göre %75 olduğunu belirtmişlerdir.^[19] Estrella ve ark. TFKK Palmer tip IB, IC ve ID yırtıklarda 35 hastaya uyguladıkları artroskopik tamir sonuçlarının değerlendirilmesi sonucu %74 başarılı sonuç aldıklarını bildirmiştir ve karşı tarafa göre cerrahi uygulanan tarafın kavrama gücünü %82 olarak bildirmişlerdir.^[20] Haugstvedt ve ark. periferik yırtığı nedeni ile artroskopik olarak tedavi edilen 22 hastada %70 iyi ve mükemmel sonuç bildirmişlerdir.^[23]

Pederzini ve ark. düğümün eklem içine koyulduğu bir dışarıdan içeriye tekniği tariflemiş. Fakat bu teknikte ulnar duyu sinirinin dorsal dalının hasarlanmasından kaçınmak için 6U portalini ortalama 1.5 cm genişletmiş. Bu tekniğin avantajı düğümün eklem içine koyularak EKU tendon kılıfının irritasyonunun engellenmesidir.^[33] Bizim dört hastamızda rahatsız edici düğüm granülomları meydana geldi ve bu hastalara ameliyatın altı ay veya daha sonrası lokal anestezi altında yapılan eksizyondan sonra şikayetlerinin kalmadığı görüldü.

Yapılan bir kadavra çalışmasına göre FasT-Fix kullanılarak uygulanan hepsi içeride tekniğinde sütürün dışarıdan içeriye tekniğine göre daha güçlü olduğu belirtilmiştir.^[34] Ayrıca hepsi içeride tekniği ile ilgili ulnar duyu sinirinin dorsal dalının veya diğer ulnar taraflı yapıların hasarlanması gibi bildirilmiş komplikasyonlar yoktur.^[34-36] Lee hepsi içeride tekniğinde az komplikasyon görülmesinin nedenini bildirimlerin az sayıdaki olgular ile yapıldığını ve bu tekniğin güvenilirliği için olgu sayılarının artması gerektiğini bildirmiştir.^[35,36] Waterman ve ark.nın yaptıkları kadavra çalışmasında hepsi içeride tekniğinde ankorun bir tanesinin EKU tendonu ile diğerinin ise ulnar duyu sinirinin dorsal dalına temas ettiğini göstermişler ve bu tekniğin belirtildiği gibi hiç de masum bir yöntem olmadığını bildirmişlerdir.^[27] Bizim hepsi içeride tekniği ile deneyimimiz olmamakla birlikte dışarıdan içeriye tekniğinde de EKU tendonuna ve ulnar duyu sinirinin dorsal dalına hasar vermeden iyi sonuçlar alınabildiğini tespit ettik. Hastalarımızın Mayo el bileği değerlendirme formu ile yapılan değerlendirme sonuçlarının tatminkar olduğu saptadık. Ayrıca hepsi içeride tekniğinin diğer tekniklere göre daha maliyetli olduğunu düşünmekteyiz.

Bugüne kadar yapılan birçok çalışmada distal radioulnar eklem (DRUE) instabilitesi olan hastalar çalışmaya alınmıştır.^[19,23,37] Fakat Reiter ve ark. DRUE instabilitesi olmayan ve artroskopik olarak tedavi edilen tip 1B yırtıkları çalışmalarına dahil etmişler ve bizim çalışmamıza benzer olarak distal radius ve ulnar stiloid kırıkları ile eklem içi herhangi bir el bileği patolojisi bulunan hastaları çalışmalarına dahil etmemişlerdir.^[38] Bu çalışmanın sonucunda karşı tarafa göre kavrama kuvvetinde, eklem hareket açıklığında ve VAS skorlarında %90 oranında iyileşme saptamışlar, %84 mükemmel ve %12 iyi sonuç bildirmişlerdir. Fakat DASH skorlarında anlamlı bir düzelleme olmadığını bildirmişlerdir.^[38] Wysocki ve ark. Palmer tip 1B akut periferik süperfisyal yırtığı olan 28 hastanın 29 el bileğine artroskopik tamir uygulamışlar; hastaların ortalama 31 aylık takip sonucunda VAS skorlarınınun 5.4'den 0.9'a gerilediğini, preoperatif 38 olan DASH skorunun ise ameliyat sonrası dönemde 9'a gerilediğini bildirmişlerdir.^[39] Bizim çalışmamızda hastaların hiçbirinde distal radius ve ulna kırığı ile TFKK yırtığına eşlik eden el bileği patolojisi bulunmamaktadır. Bizim hastalarımıza uyguladığımız artroskopik tamir ile amacımız hastaların ağrı şikayetini geçirmektir. Hastalarda muayene sırasında el bileği instabilitesi saptanır ise TFKK foveal bağlanma yerinden ayrışma veya diğer instabilite nedenleri araştırılarak farklı tedavi metoduna karar verilmiştir.

Triangular fibrokartilaj kompleks yırtıkları, hastaların günlük çalışma ve yaşam fonksiyonlarını kısıtlayan bir patolojidir. Çoğunlukla akut travma sonrası gözden kaçabilen bu durumun tanısının konulması ve artroskopik olarak onarılması ile tatminkar sonuçlar alınarak hastaların eski işlerine eksiksiz olarak dönmeleri mümkündür. TFKK periferik yırtıklarının artroskopik tamiri, açık cerrahiye göre komplikasyon riski daha az olan, erken ameliyat sonrası dönemi daha konforlu bir girişimdir.

Çıkar örtüşmesi: Çıkar örtüşmesi bulunmadığı belirtilmiştir.

KAYNAKLAR

1. Sachar K. Ulnar-sided wrist pain: evaluation and treatment of triangular fibrocartilage complex tears, ulnocarpal impaction syndrome, and lunotriquetral ligament tears. *J Hand Surg Am* 2008;33:1669-79.
2. Palmer AK. Triangular fibrocartilage complex lesions: a classification. *J Hand Surg Am* 1989;14:594-606.
3. Tang CY, Fung B, Rebecca C, Lung CP. Another light in the dark: review of a new method for the arthroscopic repair of triangular fibrocartilage complex. *J Hand Surg Am* 2012;37:1263-8.
4. Bednar MS, Arnoczky SP, Weiland AJ. The microvasculature of the triangular fibrocartilage complex: its clinical significance. *J Hand Surg Am* 1991;16:1101-5.
5. Yao J, Lee AT. All-arthroscopic repair of Palmer 1B triangular fibrocartilage complex tears using the FasT-Fix device. *J Hand Surg Am* 2011;36:836-42.
6. Kalainov DM, Culp RW. Arthroscopic treatment of TFCC tears. *Tech Hand Up Extrem Surg* 1997;1:175-82.
7. Palmer AK. Triangular fibrocartilage disorders: injury patterns and treatment. *Arthroscopy* 1990;6:125-32.

8. Palmer AK, Werner FW. The triangular fibrocartilage complex of the wrist-anatomy and function. *J Hand Surg Am* 1981;6:153-62.
9. Lee AT, Yao J. An update on the triangular fibrocartilage complex. *Current Orthopaedic Practice* 2008;19:509-14.
10. Shih JT, Lee HM, Tan CM. Early isolated triangular fibrocartilage complex tears: management by arthroscopic repair. *J Trauma* 2002;53:922-7.
11. Melone CP Jr, Nathan R. Traumatic disruption of the triangular fibrocartilage complex. *Pathoanatomy. Clin Orthop Relat Res* 1992;275:65-73.
12. Tay SC, Tomita K, Berger RA. The "ulnar fovea sign" for defining ulnar wrist pain: an analysis of sensitivity and specificity. *J Hand Surg Am* 2007;32:438-44.
13. Lawler E, Adams BD. Reconstruction for DRUJ instability. *Hand (N Y)* 2007;2:123-6.
14. Braun RM. The distal joint of the radius and ulna. Diagnostic studies and treatment rationale. *Clin Orthop Relat Res* 1992;275:74-8.
15. Albastaki U, Sophocleous D, Göthlin J, Pierre-Jerome C. Magnetic resonance imaging of the triangular fibrocartilage complex lesions: a comprehensive clinicoradiologic approach and review of the literature. *J Manipulative Physiol Ther* 2007;30:522-6.
16. Hermansdorfer JD, Kleinman WB. Management of chronic peripheral tears of the triangular fibrocartilage complex. *J Hand Surg Am* 1991;16:340-6.
17. Cooney WP, Linscheid RL, Dobyns JH. Triangular fibrocartilage tears. *J Hand Surg Am* 1994;19:143-54.
18. Anderson ML, Larson AN, Moran SL, Cooney WP, Amrami KK, Berger RA. Clinical comparison of arthroscopic versus open repair of triangular fibrocartilage complex tears. *J Hand Surg Am* 2008;33:675-82.
19. Corso SJ, Savoie FH, Geissler WB, Whipple TL, Jimenez W, Jenkins N. Arthroscopic repair of peripheral avulsions of the triangular fibrocartilage complex of the wrist: a multicenter study. *Arthroscopy* 1997;13:78-84.
20. Estrella EP, Hung LK, Ho PC, Tse WL. Arthroscopic repair of triangular fibrocartilage complex tears. *Arthroscopy* 2007;23:729-37.
21. Trumble TE, Gilbert M, Vedder N. Arthroscopic repair of the triangular fibrocartilage complex. *Arthroscopy* 1996;12:588-97.
22. Jantea CL, Baltzer A, Rütger W. Arthroscopic repair of radial-sided lesions of the triangular fibrocartilage complex. *Hand Clin* 1995;11:31-6.
23. Haugstvedt JR, Husby T. Results of repair of peripheral tears in the triangular fibrocartilage complex using an arthroscopic suture technique. *Scand J Plast Reconstr Surg Hand Surg* 1999;33:439-47.
24. Ruch DS, Anderson SR, Ritter MR. Biomechanical comparison of transosseous and capsular repair of peripheral triangular fibrocartilage tears. *Arthroscopy* 2003;19:391-6.
25. Pederzini L, Luchetti R, Soragni O, Alfarano M, Montagna G, Cerofolini E, et al. Evaluation of the triangular fibrocartilage complex tears by arthroscopy, arthrography, and magnetic resonance imaging. *Arthroscopy* 1992;8:191-7.
26. Chloros GD, Wiesler ER, Poehling GG. Current concepts in wrist arthroscopy. *Arthroscopy* 2008;24:343-54.
27. Waterman SM, Slade D, Masini BD, Owens BD. Safety analysis of all-inside arthroscopic repair of peripheral triangular fibrocartilage complex. *Arthroscopy* 2010;26:1474-7.
28. Tang C, Fung B, Chan R, Fok M. The beauty of stability: distal radioulnar joint stability in arthroscopic triangular fibrocartilage complex repair. *Hand Surg* 2013;18:21-6.
29. Cho CH, Lee YK, Sin HK. Arthroscopic direct repair for radial tear of the triangular fibrocartilage complex. *Hand Surg* 2012;17:429-32.
30. Geissler WB. Arthroscopic knotless peripheral ulnar-sided TFCC repair. *Hand Clin* 2011;27:273-9.
31. Yao J. All-arthroscopic repair of peripheral triangular fibrocartilage complex

- plex tears using FasT-Fix. *Hand Clin* 2011;27:237-42.
32. Zachee B, De Smet L, Fabry G. Arthroscopic suturing of TFCC lesions. *Arthroscopy* 1993;9:242-3.
 33. Pederzini LA, Tosi M, Prandini M, Botticella C. All-inside suture technique for Palmer class 1B triangular fibrocartilage repair. *Arthroscopy* 2007;23:1130.
 34. Yao J. All-arthroscopic triangular fibrocartilage complex repair: safety and biomechanical comparison with a traditional outside-in technique in cadavers. *J Hand Surg Am* 2009;34:671-6.
 35. Yao J, Dantuluri P, Osterman AL. A novel technique of all-inside arthroscopic triangular fibrocartilage complex repair. *Arthroscopy* 2007;23:1357.
 36. Lee CK, Cho HL, Jung KA, Jo JY, Ku JH. Arthroscopic all-inside repair of Palmer type 1B triangular fibrocartilage complex tears: a technical note. *Knee Surg Sports Traumatol Arthrosc* 2008;16:94-7.
 37. Tünnerhoff HG, Haussmann P. What are the indications for arthroscopic repair of ulnar tears of the TFCC?. [Article in German] *Handchir Mikrokhir Plast Chir* 2001;33:239-44. [Abstract]
 38. Reiter A, Wolf MB, Schmid U, Frigge A, Dreyhaupt J, Hahn P, et al. Arthroscopic repair of Palmer 1B triangular fibrocartilage complex tears. *Arthroscopy* 2008;24:1244-50.
 39. Wysocki RW, Richard MJ, Crowe MM, Leversedge FJ, Ruch DS. Arthroscopic treatment of peripheral triangular fibrocartilage complex tears with the deep fibers intact. *J Hand Surg Am* 2012;37:509-16.

ORIGINAL ARTICLE - ABSTRACT

Results of arthroscopic repair of triangular fibrocartilage complex peripheral tears (Palmer type 1B)

Fatih Kabakas, M.D.,¹ İsmail Bülent Özçelik, M.D.,¹ Meriç Uğurlar, M.D.,²
Berkan Mersa, M.D.,¹ Memet Yazar, M.D.,³ Metin Uzun, M.D.⁴

¹Ist-el Hand Surgery Microsurgery and Rehabilitation Group, Istanbul

²Department of Orthopedics and Traumatology, Kartal Yavuz Selim Government Hospital, Istanbul

³Department of Plastic And Reconstructive, Şişli Etfal Training and Research Hospital, Istanbul

⁴Department of Orthopedics and Traumatology, Maslak Acibadem Hospital, Istanbul

BACKGROUND: Triangular fibrocartilage complex (TFCC) injury is the major cause of wrist pain on the ulnar side. In this study, treatment outcomes of arthroscopically repaired peripheral TFCC tears (Palmer type 1B) were evaluated retrospectively.

METHODS: Thirty-eight patients (30 males, 8 females; mean age 27.6; range 19 to 42 years) with TFCC tears (Palmer type 1B) who were treated arthroscopically between February 2007-July 2012 were evaluated retrospectively. The data were collected by Mayo wrist evaluation form and by preoperative and postoperative visual analogue scale (VAS).

RESULTS: The results of the data collected by the Mayo wrist evaluation forms were perfect in 30 patients and good in 8 patients. Preoperative VAS was 6.53 (range: 4.5-8.2) and postoperative VAS was 1.48 (range: 0.3-3.1).

DISCUSSION: With the arthroscopic technique, TFCC tears can be repaired with minimal harm and better visualization, and evaluation of all the structures of the wrist can be done. Outside-to-inside suturing technique, which is performed through the portal opened 1 cm inferior to the 6R portal, is the least traumatic technique and does not carry the risk of injury to the superficial branch of the ulnar nerve. With this technique, the complaints of preoperative pain can be eliminated significantly.

Key words: Arthroscopy; wrist injury; wrist joint; triangular fibrocartilage.

Ulus Travma Acil Cerrahi Derg 2014;20(3):205-210 doi: 10.5505/tjtes.2014.63933