

## KÜNT TORAKS TRAVMASINA BAĞLI İLGİNÇ BİR BRONŞ RÜPTÜRÜ OLGUSU

## AN UNUSUAL BRONCHIAL RUPTURE DUE TO BLUNT TRAUMA

Dr.Naci YAĞAN Dr.Mehmet Ali BEDİRHAN Dr.Özlem ÖZTÜRK Dr.Bülent KERİMOĞLU Dr.Orhan TAŞÇI

**SUMMARY:** We described a case who complained with respiratory distress, subcutaneous emphysema and severe chest pain secondary to thoracic injury. His plain chest x-ray showed multiple rib fractures and tension pneumothorax. Following under water seal drainage and suctioning of the left hemithorax, the lung could not be expanded. The diagnosis of ruptured bronchus was considered. Ruptured bronchus could not be seen by rigid bronchoscopy and massive air leakage was thought to be related to a severe paranchymal injury. Then the patient was operated on and rupture of the left superior segmental bronchus noticed. Superior segmentectomy and the closure of the ruptured bronchus were carried out.

**Key Words:** Trauma, Bronchial Rupture.

Otuzyedi yaşında erkek hasta, hareket halindeki taktörden düşme sonucu bölge devlet hastanesi acil polikliniğine götürülmüş. Çekilen PA akciğer grafisinde tanisyon pnömotoraks ve multiple kot fraktürü saptanması üzerine kapalı su altı drenajı uygulanarak hastanemize sevk edilmiş. Hasta getirildiğinde ileri derecede solunum sıkıntısı ve yaygın göğüs ağrısı vardı.

Fizik muayenede nabız 108/d. ritmik, TA 100/65mmHg, solunum sayısı 30/d. yüzeysel. Genel durum orta, soluk, hal-siz idi. Her iki hemitoraks palpasyonda ağrılı ve solda kot fraktürlerine bağlı krepatasyon ve yaygın cilt altı amfizemi vardı. Sol tarafta solunum sesleri alınmıyordu.

PA akciğer grafisinde sol hemitoraksda 3,4,5,6,7,8,9 kot-larda fraktür, sol akciğerde kollaps ve mediasteninin karşı tarafta şifti saptandı (Resim-I).

Kapalı su altı drenajından 200cc. hemorajik mayi gelmişti ve masif hava kaçağı mevcuttu. İlerleyen saatlerde masif kaçağın azalmaksızın devamı, akciğerin ekspansiyon olamaması ve PO<sub>2</sub>'nin 70mmHg'nin üzerine çıkması sonucunda bronş rüptürü düşünülerek genel anestezi altında rijit bronkoskopi uygulandı ancak rüptür lehine bir patoloji saptanmadı. Masif kaçağın geniş bir parankim lacerasyonuna bağlı olabileceği göz önüne alınarak torakotomiye karar verildi.

Beşinci aralıktan yapılan sol standart posterolateral torakotomide, alt lob superior segment bronşunun rüptüre olduğu, alt lob bronşu üzerinde 1-2 mm'lik düzensiz bir kenar olduğu buradan masif derecede hava kaçağı, ayrıca üst lobda 3-4cm uzunluğunda lasere kanamalı ve hava kaçağı olan bir alanın bulunduğu görüldü (Resim-II). Superior segmentektomi ve üst lob posterordaki lasere alana primer tamir uygulandı. Kot kırıklarının toraksa penetre olmadıkları görüldü. Postoperatif dönemde herhangi bir komplikasyonu gelişmeyen hasta, onuncu gün cerrahi şifa ile taburcu edildi (Resim-III).

**TARTIŞMA**

Künt ve penetran toraks travmalarının bir komplikasyonu olan trakeobronşiyal rüptürler (TBR) oldukça nadir fakat potansiyel olarak fatal seyredebilmesi nedeniyle oldukça önemlidir (1).

Pediyatrik yaş grubunda TBR görülme sıklığı oldukça az olup erkek: kız oranı 2'dir (2,3). Yaralanmaların çoğu ise, 40 yaş altı erişkinlerde görülür ve erkek: kadın ortalama 3'dür. TBR'e sağ tarafta daha fazla rastlanılmaktadır. Buna neden olarak sol tarafta arkus aortanın sol ana bronşu koruması gösterilmektedir (5). TBR'lerin %80'den fazlasını, karın seviyesindeki yada 2.5 cm uzağındaki rüptürler oluşturmaktadır.

Kemmerer ve ark. (6), trafik kazaları sonucu ölen 585 olguda yaptıkları bir çalışmada toraks yaralanmalarının dağılımını şöyle bulmuştur.

Yedikule Göğüs Hastalıkları ve Göğüs Cerrahisi Merkezi, III. Cerrahi Kliniği.,

**Yazışma Adresi:** Dr. Mehmet Ali BEDİRHAN

Yedikule Göğüs Hastalıkları ve Göğüs Cerrahisi Merkezi, III. Cerrahi Kliniği., İstanbul.

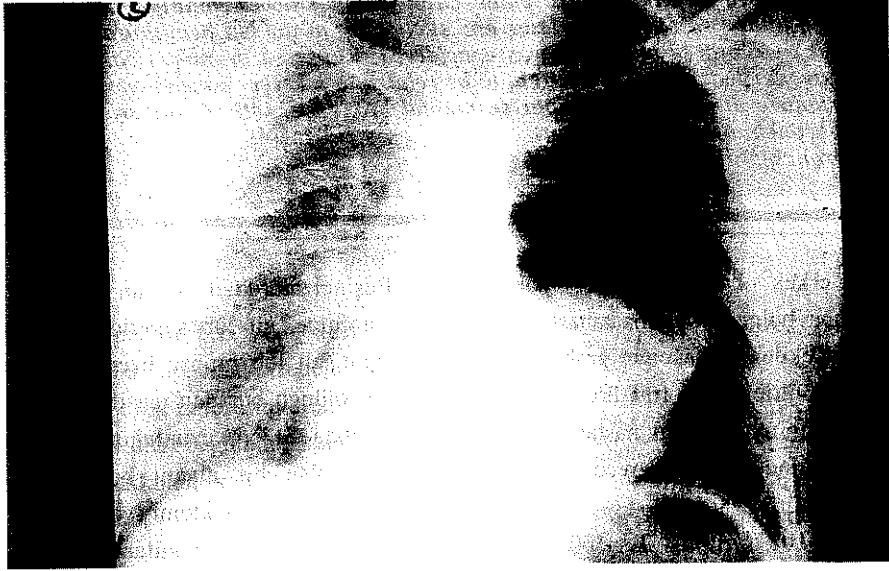- %39 kot fraktür
- %28 hemotoraks
- %10 akciğer laserasyonu
- %10 büyük damar yaralanması
- %6 akciğer kontüzyonu
- %5 diyafragma laserasyonu
- %5 sternal fraktür
- %5 myokardiyal yaralanma
- %1 trakeobronşiyal rüptür.

Ayrıca yapılan bir çok çalışmada da künt toraks travmalarının %1-2.8 oranında TBR'e neden olabileceği bildirilmiştir (7,8).

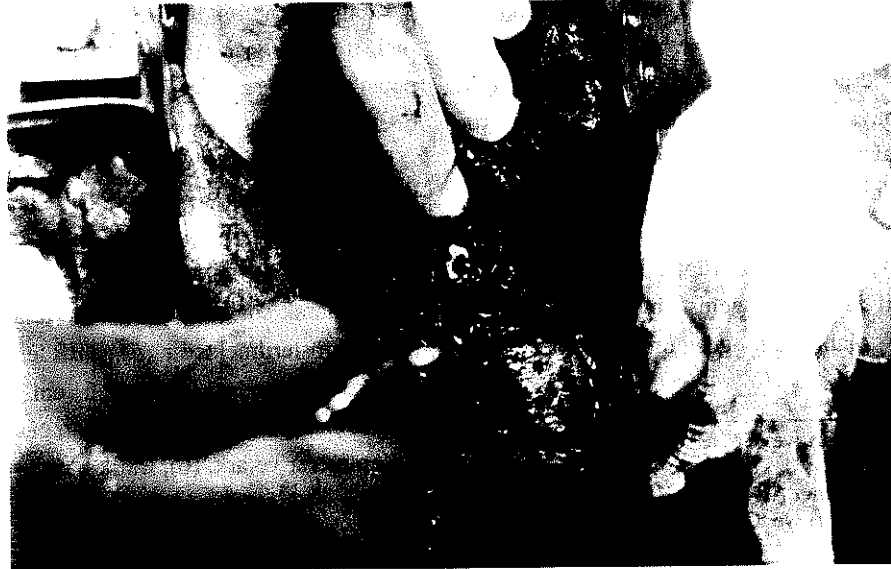Kırsh ve ark. (9), trakeobronşiyal rüptüre neden olabilecek 3 değişik mekanizma tarif etmişlerdir.

- a)Toraks bir kompresyona maruz kaldığında trakeobronşiyal bifurkasyonda zorlama,
- b)Glottis kapalı olduğu bir anda ani olarak intrabronşiyal basınçta yükselme,

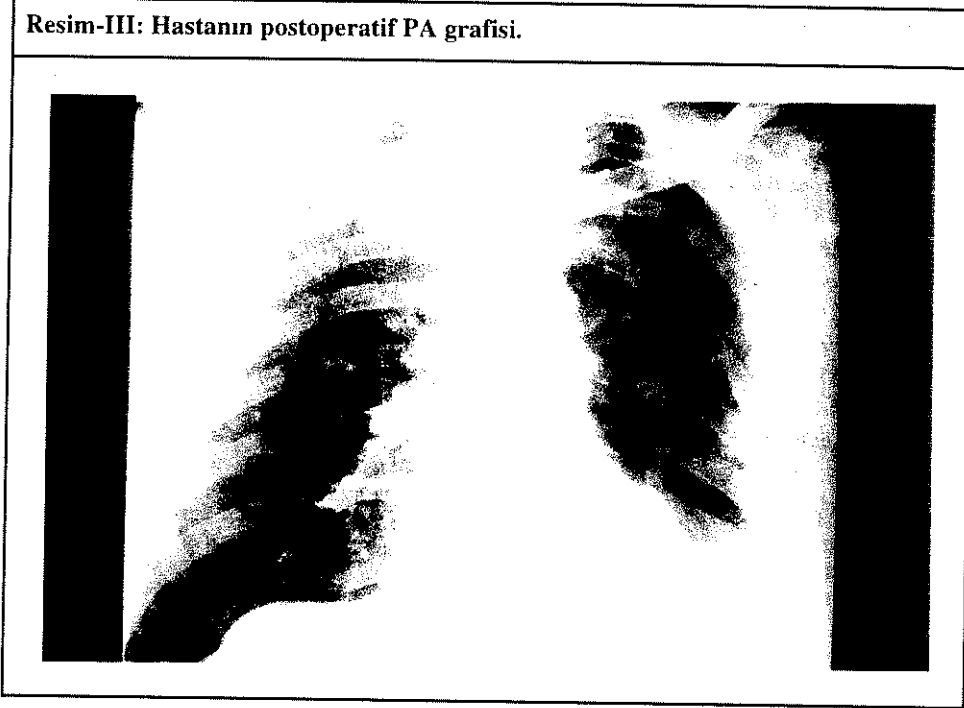
**Resim-I: Travma sonrası PA akciğer grafisinde sol total pnömotoraks görülüyor.**



**Resim-II: Torakotomi sırasında travmatize akciğere posteriordan bakış. Alt lobdan bronşundan düzensiz kenarlarla rüptüre olmuş superior segment bronşu görülüyor.**



Resim-III: Hastanın postoperatif PA grafisi.



c) Akciğerde hızlı deselerasyon etkisi.

Sunulan olgumuz, öne sürülen bu mekanizmalara bağlı olarak, son derece nadir rastlanan bir lakolizasyonda segment seviyesinde bir bronş rüptürüdür.

TBR'lerin klinik belirti ve semptomları travmanın şiddetine, diğer sistemlerde olan ilişkisine ve rüptürün yerine göre değişmekle beraber genellikle göğüs ağrısı, dispne, cilt altı amfizemi, hemoptizi, hemopnömotoraks ve nöromediastinum ile seyreder. Bununla birlikte %10 astı asemptomatiktir. Lin ve ark. (10), yaptıkları bir çalışmada tedavi edilen künt toraks travması sonucu gelişen trakeobronşiyal rüptürlü altı hastanın altısında da göğüs ağrısı ve dispne, dördüncü cilt altı amfizemi bulunduğunu belirtmiştir. Radyolojik değerlendirmede ise astaların üçünde tansiyon pnömotoraks, üçünde sadece pnömotoraks, üçünde pnöromediastinum, beşinde derin amfizem tespit edilmiştir.

Kapalı su altı drenajı ile düzelmeyen, masif hava kaçağı nedeniyle TBR ile uyumlu klinik ve radyolojik bulguları bulunan hastaya bronkoskopi yapılmış, bronkoskopide rüptür lehine patoloji saptanmamasına rağmen hastada gelişmiş bir parankim laserasyonu olduğu düşünülerek teşhis amaçlı torakotomi yapılmıştır.

Bronkoskopi, TBR tanısı için en değerli tanı yöntemidir (11). Bununla birlikte acil durumlarda, teşhisin açıkça belli olmadığı ve torakotomi için diğer endikasyonlar söz konusu olduğunda bronkoskopi göz ardı edilebilir deniyorsa da (12), bu tür olgulara da bronkoskopinin yapılması gerektiği

kanaatindeyiz.

Küçük bronşiyal yırtıklar yada bronşun sadece membranöz kısmına ait yırtıklar, eğer akciğerler tüp torakostomi ile tam ekspansiyon olurlar ve kaçak kontrol altına alınabilirse, konservatif olarak tedavi edilebilirler (12,13). Komplet bronşiyal rüptürlerde ise en iyi tedavi yaklaşımı mümkünse end-to-end anastomozdur. Anastomozlar için vicryl ve dixon gibi absorbabl materyaller kullanılmaktadır. Bunlar, daha az doku reaksiyonuna ve granülasyona yol açarlar (13).

TBR düşünülen bir hastanın teşhis ve tedavisindeki temel amaç ve izlenecek aşamalar şunlar olmalıdır.

- 1) Tanı erken dönemde konulmalı ve erken dönemdeki tamir geç dönemdeki tamire tercih edilmelidir.
- 2) Tamir edilmeyecek dokular debride edilmelidir.
- 3) Genç ve sağlıklı hastalarda bile temel amaç ekonomik rezeksiyon olmalıdır.
- 4) Anastomoz için absorbabl materyaller kullanılmalıdır (14).

Sonuç olarak künt ve penetran toraks travmalarının nadir bir komplikasyonu olan TBR'ler oldukça ciddi, fatal seyredebilen ve acil cerrahi müdahale gerektiren durumlardır.

## KAYNAKLAR

1. Barmada H, Gibbons JR.: Tracheobronchial injury in blunt and penetrating chest trauma. *Chest* 106: 74, 1994.

2. Kirsh MM- Orringer MB, Behrendt DM.: Management of Tracheobronchial disruption secondary to nonpenetrating trauma. *Ann Thorac Surg* 22: 93, 1976.
3. Smyth BT. Chest trauma in children. *J Pediatr Surg* 14: 41, 1979.
4. Hartley C, Morritt GN.: Bronchial rupture secondary to blunt chest trauma. *Thorax* 48: 183, 1993.
5. Bates M.: Ruptures of the bronchus. *Trauma of the chest (The coventry conferance) Brisol, England* 142: 1977.
6. Kemerer WT, Eckert WG, Gathright JB.: Patterns of thoracic injuries in fatal traffic accidents. *Trauma* 1: 595, 1961.
7. Thompson DA, Rowlans BT, Walker WE. Urgent thorocotomy for pulmonary or tracheobronchial injury. *J Trauma* 28: 276, 1988.
8. Bertelsen S, Howitz P: Injuries of the tracheal bronchial. *Thorax*. 27: 188, 1972.
9. Baumgartner F, Sheppard B.: Tracheal and main bronchial disruptions after blunt chest trauma: Presentation and management. *Ann Thorac Surg* 50: 569, 1990.
10. Lin MY, Wu MH.: Bronchial rupture caused by blunt chest injury. *Ann Emerg Med* Mar 25: 412, 1995.
11. Wiener Y, Simansky D, Yellin A.: Main bronchial rupture. From blunt trauma in a 2 year old child. *J Pediatr Surg* 28: 1530, 1993.
12. Burke JF.: Early diagnosis of traumatic rupture of the bronchus. *JAMA* 181: 682, 1962.
13. Mulder DS, Burkun JS.: Injury to the trachea, bronchus and esophagus. In Maitox KC, Moore EE, Feliciano DV. *Trauma*. Norwalk, CT, Appleton and Lange 1988, p. 335-347
14. Battistella F, Benfield JR. Blunt and penetrating injuries of the chest wall, pleura and lungs. In: *General thoracic surgery*. Shilds TW. (ed). Williams-Wilkins, Philadelphia, 1994, p. 777-779.