



# Human immunodeficiency virus ile enfekte bir hastada gelişen iki taraflı epidural hematoma: Olgu sunumu

## Bilateral epidural hematoma in a patient with human immunodeficiency virus infection: a case report

Bilal KELTEN,<sup>1</sup> Alper KARAOĞLAN,<sup>1</sup> Mehmet Alpay ÇAL,<sup>1</sup>  
Osman AKDEMİR,<sup>2</sup> Türker KARANCI<sup>3</sup>

İntrakraniyal epidural hematomlar hemen her zaman kafa travmasına ikincil gelişir ve sıklıkla tek taraflı olarak izlenir. İki taraflı intrakraniyal epidural hematomlar nadir olmakla birlikte mortalitesi oldukça yüksektir. Bu yazıda, araç dışı trafik kazası sonucu kafa travması nedeniyle acil servise getirilen 32 yaşında, human immunodeficiency virus (HIV) enfeksiyonlu, erkek hastada saptanan iki taraflı epidural hematoma sunuldu. Kafa travması tek yönlü ve lateral planda olmasına rağmen HIV enfeksiyonlu bir hastada iki taraflı epidural hematoma ile sonuçlanması nadir bir durumdur. HIV enfeksiyonunun komplikasyonları olan vaskülopati ve koagülopati sonucunda serebral damarlar frajil bir yapı alır ve bu komplikasyonlar birlikte kontrateral intrakraniyal epidural hematoma gelişmesini kolaylaştırır.

**Anahtar Sözcükler:** HIV; iki taraflı epidural hematoma.

Intracranial epidural haematomas are almost always secondary to head traumas and usually occur unilaterally. Bilateral intracranial epidural haematomas are rare, but the mortality is very high. In our case, we report a bilateral epidural haematoma in a 32 year old, HIV infected male patient who came to the emergency service with a head trauma because of a motor vehicle-pedestrian accident. The occurrence of bilateral epidural haematoma in an HIV infected patient is a rare condition as a result of head trauma in a lateral direction on one side. As a result of the vasculopathy and coagulopathy, which are complications of HIV infection, the cerebral vessels have a fragile structure that leads to complications that facilitate the development of contralateral intracranial epidural haematoma together.

**Key Words:** HIV; bilateral epidural haematoma.

Epidural hematomalar genellikle arteria meningea medianın yırtılması sonucu tek taraflı olarak izlenir ve hemen her zaman travma kaynaklıdır. Nadir olmakla birlikte iki taraflı epidural hematoma olguları da bildirilmiştir. İki taraflı epidural hematomlar acil olarak boşaltılmadığı sürece mortalite riski çok daha yüksektir. İntrakraniyal hematomlar arasında, genellikle bir enfeksiyon zemininde gelişen vaskülopati sonucu spontan epidural hematoma gelişmesi son derece nadirdir. Human immunodeficiency virus (HIV), doğrudan serebral vasküler endotel hücreleri enfekte ettiği bilinen bir virüs olarak, endotelial işlev bozukluğuna neden olmakta ve serebral vasküler yapıları frajil bir hale getirmektedir. HIV enfeksiyonlu hastalarda

sıklıkla serebral iskemi ve enfarktüse sebep olabilen serebral arterit izlenmektedir. Ancak, serebral vaskülitte bağlı anevrizma ve intrakraniyal hemoraji görülme sıklığı çok daha azdır.<sup>[1]</sup> Hastamızda, kafa travması sonucu sol parietal fraktür altında epidural hematoma gelişmiş, sağ parietal bölgede ise kırık hattı olmaksızın epidural hematoma izlenmiştir. HIV enfeksiyonuna bağlı vaskülopati ve trombositopeni komplikasyonlarının birlikteliği zemininde frajil serebral damarların kolaylıkla yırtılması, kontrateralde oluşan epidural hematoma açıklar. Bu yazıda, kuvvetin tek taraflı ve lateral yönde olduğu bir kafa travması sonucu HIV enfeksiyonlu bir hastada gelişen iki taraflı epidural hematoma sunuldu.

<sup>1</sup>Maltepe Üniversitesi Tıp Fakültesi, Nöroşirürji Anabilim Dalı, İstanbul;

<sup>2</sup>Taksim Eğitim ve Araştırma Hastanesi, Nöroşirürji Kliniği, İstanbul;

<sup>3</sup>Kilis Devlet Hastanesi, Nöroşirürji Kliniği, Gaziantep.

<sup>1</sup>Department of Neurosurgery, Maltepe University Faculty of Medicine, İstanbul;

<sup>2</sup>Department of Neurosurgery, Taksim Training and Research Hospital, İstanbul;

<sup>3</sup>Department of Neurosurgery, Kilis State Hospital, Gaziantep, Turkey.

## OLGU SUNUMU

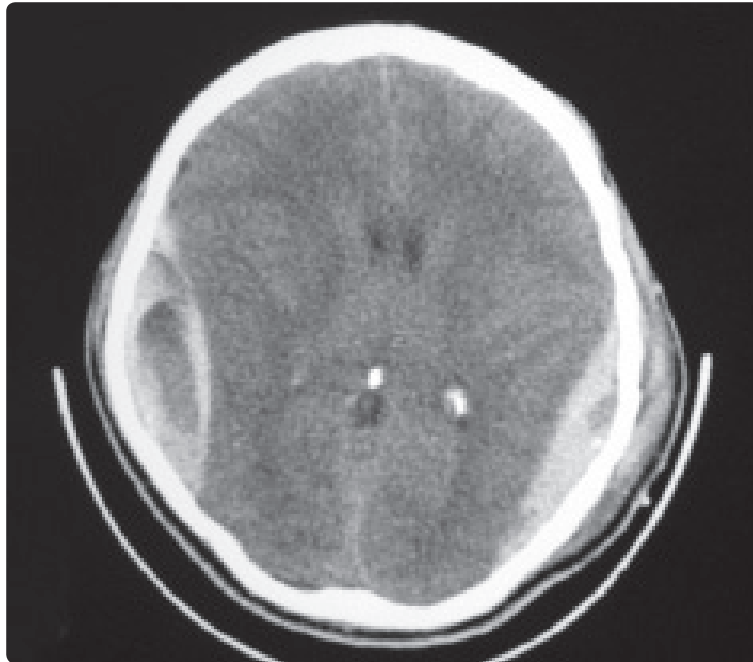
Otuz iki yaşında erkek hasta, araç dışı trafik kazası sonucu gelişen çoklu travma nedeniyle acil servise getirildi. İlk incelemede iki taraflı femur ve tibia kırığı ile birlikte sol parietal bölgede cilt altı hematoma ve her iki tibial bölge anteriorunda eritematöz döküntüler izlenmekteydi. Hastanın ilk nörolojik incelemesinde bilinci kapalı, sağ pupil dilate ve ışık refleksi sağda (-) ve Glasgow koma skoru 5 (E<sub>1</sub>, M<sub>3</sub>, V<sub>1</sub>) olarak değerlendirildi. Acil çekilen bilgisayarlı beyin tomografisinde sol parietal bölgede kırık ve iki taraflı parietal epidural hematoma izlendi (Şekil 1). Vital bulguların stabilizasyonunu takiben hasta acil ameliyata alınarak, aynı seansta önce sağ ve ardından sol parietal epidural hematoma kraniyotomi ile boşaltıldı. Sağ parietal kemikte kırık izlenmemesine rağmen arteria meningeal medianın laserasyonu dikkat çekti. Ameliyat sonrası takip için yoğun bakım ünitesine alınan hastada HIV enfeksiyonu saptanması üzerine gerekli önlemler alınarak takibi sürdürüldü. Laboratuvar testleri; Hb: 5,1 g/dL, Hct: %15, eritrosit sayısı 1,67 uL, lökosit sayısı 9,5 uL, trombosit sayısı 61 uL, PT 30,9 sec, aPTT 61,7 sn, INR 2,70, BUN 9 mg/dL, kreatinin 0,53 mg/dL, ALT 23 U/L ve AST 51 U/L olarak izlendi. Bu bulgularla, kontrateralde herhangi bir kemik kırığı olmaksızın daha büyük ve herniasyona sebep olan intrakraniyal epidural hematoma gelişimi, nadir bir durum olarak, HIV enfeksiyonu komplikasyonları olan vaskülopati ve koagülopati birlikteliğine bağlandı. Acilen ameliyat edilen iki taraflı intrakraniyal epidural hematoma hastanın ameliyat sonrası dönemde bilinci kısmen açılarak

az da olsa kooperasyon kurulmaya başlandı, ancak HIV enfeksiyonuna bağlı gelişen diğer komplikasyonlar nedeniyle hasta ameliyattan iki hafta sonra kaybedildi.

## TARTIŞMA

Intrakraniyal epidural hematoma, kafatası ile dura arasında kan birikmesidir ve hemen her zaman travma kaynaklıdır.<sup>[2]</sup> Epidural hematoma genellikle arteria meningeal medianın yırtılması sonucu tek taraflı olarak izlenir. Bu olguların çoğu, acil girişimle hematoma boşaltılmasını gerektirir. Bazı olgularda epidural hematoma iki taraflı olarak da oluşabilmektedir. Bütün epidural hematoma içinde, çift epidural hematoma görülme insidansı farklı çalışmalarda %2 ile %25 arasında değişiklik göstermektedir ve iki taraflı olması son derece nadirdir.<sup>[3]</sup> HIV enfeksiyonlu hastamızda iki taraflı epidural hematoma, sol parietal bölgede kemik kırığının eşlik ettiği intrakraniyal epidural hematoma ile sağ parietal bölgede kemik kırığı olmaksızın intrakraniyal epidural hematoma şeklinde gelişmiştir. Nadir bir durum olarak kontrateralde oluşan epidural hematoma için, HIV enfeksiyonunun vaskülopati ve trombositopeni komplikasyonları ile travmanın kolaylaştırıcı faktör olarak birlikteliği sorumlu tutulmuştur.

İlk iki taraflı epidural hematoma olgusu 1884 yılında Roy GC tarafından bildirilmiştir.<sup>[4]</sup> İki taraflı hematoma kuvvetin yönünün lateral planda olmaktan çok anteroposterior planda olması beklenmektedir.<sup>[5]</sup> Anteroposterior travma sonucunda oluşan kırık, orta hattın karşısına geçerek iki taraflı epidural hematoma



**Şekil 1.** Acil serviste çekilen bilgisayarlı beyin tomografisinin parankim penceresinde alınan kesitinde sol parietal bölgede cilt altı hematoma ve kırık ile iki taraflı parietal epidural hematoma izlenmektedir.

oluşmasına sebep olabilir. Olgumuzda travmanın yönü sol taraflı lateral plandadır ve oluşan kırık orta hattı geçmemektedir. Kontralateralde oluşan epidural hematoma ise HIV enfeksiyonuna bağlı olarak damarların frajil bir yapı alması ve kırık olmadığı halde travma ile kolaylıkla lasere olmasına bağlanmıştır. Huda ve arkadaşlarının<sup>[6]</sup> bildirdiği olgu çalışmasına göre 1984 ve 2003 yılları arasında ameliyat edilen 1025 epidural hematoma olgusunun 46'sı çift epidural hematoma olarak izlenmiş ve bunların 39'u iki taraflı, 3'ü çoklu ve 4'ü ipsilateral çift epidural hematoma olarak raporlanmıştır. Aynı çalışmaya göre iki taraflı hematoma insidansı %3.8 olarak izlenmiştir ve iki taraflı olarak ameliyat edilen 39 iki taraflı hematoma olgusunun 13'ünün ölümle sonuçlanarak mortalitenin %33 olarak izlendiği belirtilmiştir.<sup>[6]</sup> İki taraflı epidural hematomlar acil olarak boşaltılmadığı sürece mortalite riski çok daha yüksektir.<sup>[7]</sup> Görgülü ve arkadaşları<sup>[8]</sup> %80'ine ilk 6 saat içinde tanı konmuş olan 19 iki taraflı epidural hematoma olgusunda %15.7 mortalite bildirmişlerdir.

Intrakraniyal hematomlar arasında spontan epidural hematomlar da nadir görülmekle birlikte genellikle bir enfeksiyon zemininde gelişen vaskülopati veya koagülopati sonucu oluşur. Spontan epidural hematomların en sık sebebi komşu kranyofasiyal enfeksiyonlara bağlı olarak gelişen vaskülit sonucu vaskülitik damarın rüptüre olmasıdır.<sup>[9]</sup>

HIV enfeksiyonlu hastalarda sıklıkla serebral iskemik ve infarktüse sebep olabilen serebral arterit izlenmektedir. Ancak, serebral vaskülitte bağlı anevrizma ve intrakraniyal hemoraji görülme sıklığı çok daha azdır.<sup>[1]</sup> Olgumuzda, kontralateralde kırık izlenmemesine rağmen oluşan intrakraniyal epidural hematoma için, HIV enfeksiyonunun komplikasyonu olan serebral vaskülit neticesinde vasküler yapıların frajil bir yapıya geçmesi sorumlu tutulmuştur. HIV ile ilişkili vaskülitin oluşumu için önerilen mekanizmalar; endotelial hücre enfeksiyonu, immün kompleks birikimi, sitokin ve adezyon moleküllerinin regülasyonunda bozukluk olmasıdır.<sup>[10]</sup> HIV ile ilişkili vaskülopatide vasküler lezyonlar küçük damarlarda hiyalin kalınlaşma, perivasküler alanda gevşeme ve neticesinde perivasküler yoğunluk ve basıncın azalması, damar duvarında mineralizasyon ve pigment birikimi, vaskülit için tanımlayıcı kanıt olmamakla birlikte perivasküler enflamatuvar hücre infiltrasyonu ile karakterizedir.<sup>[11]</sup> Bu vasküler değişiklikler, yaşlı, diyabetli ve hipertansiyonlu hastalardaki serebral aterosklerotik değişikliklere çok benzer.<sup>[12]</sup> AIDS hastalarında sıklıkla damar değişikliklerine sebep olabilen oportünist enfeksiyon etkenleri ise tüberküloz, toksoplazmoz, aspergilloz, Varisella zoster virüsü, *Herpes simpleks*, Sitomegalovirüs, hepatit B, sifiliz, kriptokokoz ve kandidiyazistir.<sup>[13]</sup> Olgumuzda oportünist enfeksiyon etkenlerine dair bir delil bulunmamıştır. Bunun yanı sıra, total plazma

homosistein yüksekliği ile vasküler hastalıklar arasında bir ilişki bulunduğu da belirtilmektedir. Hiperhomosisteinemi genetik faktörlere bağlı olmaksızın beslenme yetersizliğinde de ortaya çıkmaktadır ve biliyoruz ki HIV ile enfekte hastalarda mikronutrisyonel (vitamin ve mineraller) yetersizlik sıklıkla gözlenmektedir. *In vitro* çalışmalara göre yüksek plazma homosistein düzeyi arter duvarının elastin içeriğinde azalma ile sonuçlanır.<sup>[14]</sup>

HIV enfeksiyonunun kendisi doğrudan hematopoetik hücre serilerinin tamamını etkileyerek hematolojik anormalliklerle sonuçlanmaktadır.<sup>[15]</sup> Henüz mekanizması tam olarak açıklanabilmiş olmamasına rağmen HIV enfeksiyonunun erken evrelerinde trombositlerin immün destrüksiyonuna bağlı idiyopatik trombositopenik purpura sıklıkla izlenmektedir.<sup>[16]</sup> Olgumuzda trombosit sayısında belirgin bir azalma ve fiziksel incelemede trombositopeniye bağlı olduğu düşünülen bir iki pretibial bölgede eritematöz döküntüler mevcuttur. Buna karşın ileri evre HIV enfeksiyonu (AIDS) olan hastalarda virüsün doğrudan kemik iliğini süpre etmesiyle anemi, lökopeni ve trombositopeni görülür. Seropozitif olguların %3-8'inde, edinsel immün yetmezlik sendromlu (AIDS) olguların %30-45'inde trombositopeni gözlenir.<sup>[16]</sup>

Sonuç olarak, HIV enfeksiyonlu hastalarda, HIV'ye bağlı komplikasyonlar olan vaskülopati ve koagülopatiyeye bağlı olarak, travma sonrası kontralateralde kırık hattı olmaksızın intrakraniyal epidural hematoma görülmesi olasıdır. Bu hastalarda anteroposteriyör yönde gelişmiş kafa travması olmadan, lateral planda bir kafa travması da bilateral intrakraniyal epidural hematoma sebep olabilir. Bu hastalarda bilgisayarlı beyin tomografisi hayati bir öneme sahiptir ve acil iki taraflı hematoma drenajı gerektirir.

*Yazar(lar) ya da yazı ile ilgili bildirilen herhangi bir ilgi çakışması yoktur.*

## KAYNAKLAR

1. O'Charoen P, Hesselink JR, Healy JF. Cerebral aneurysmal arteriopathy in an adult patient with acquired immunodeficiency syndrome. *AJNR Am J Neuroradiol* 2007;28:938-9.
2. Ng WH, Yeo TT, Seow WT. Non-traumatic spontaneous acute epidural haematoma - report of two cases and review of the literature. *J Clin Neurosci* 2004;11:791-3.
3. Sharma V, Newton G. Bilateral extradural hematoma, *Neurol India*. 1990;38:455-9.
4. Roy GC. Fracture of skull, extensive extravasation of blood on dura mater, producing compression of brain, trephining, partial relief of symptoms, death. *Lancet* 1884;2:319.
5. Frank E, Berger TS, Tew JM. Bilateral epidural hematomas, *Surg Neurol*. 1982;17:218-222.
6. Huda MF, Mohanty S, Sharma V, Tiwari Y, Choudhary A, Singh VP. Double extradural hematoma: an analysis of 46 cases. *Neurol India* 2004;52:450-2.
7. Ramzan A, Wani A, Malik AH, Kirmani A, Wani MA. Acute

- bilateral extradural hematomas. *Neurol India* 2002;50:217-9.
8. Görgülü A, Cobanoglu S, Armagan S, Karabagli H, Tevrüz M. Bilateral epidural hematoma. *Neurosurg Rev* 2000;23:30-3.
  9. Griffiths SJ, Jatavallabhula NS, Mitchell RD. Spontaneous extradural haematoma associated with craniofacial infections: case report and review of the literature. *Br J Neurosurg* 2002;16:188-91.
  10. Bagasra O, Lavi E, Bobroski L, Khalili K, Pestaner JP, Tawadros R, et al. Cellular reservoirs of HIV-1 in the central nervous system of infected individuals: identification by the combination of in situ polymerase chain reaction and immunohistochemistry. *AIDS* 1996;10:573-85.
  11. Felicio AC, Silva GS, dos Santos WA, Pieri A, Gabbai AA, Massaro AR. Spontaneous artery dissection in a patient with Human Immunodeficiency Virus (HIV) infection. *Arq Neuropsiquiatr* 2006;64:306-8.
  12. Mizusawa H, Hirano A, Llana JF, Shintaku M. Cerebrovascular lesions in acquired immune deficiency syndrome (AIDS). *Acta Neuropathol* 1988;76:451-7.
  13. Kiebertz KD, Eskin TA, Ketonen L, Tuite MJ. Opportunistic cerebral vasculopathy and stroke in patients with the acquired immunodeficiency syndrome. *Arch Neurol* 1993;50:430-2.
  14. Hankey GJ, Eikelboom JW. Homocysteine and vascular disease. *Lancet* 1999;354:407-13.
  15. Wang JF, Liu ZY, Groopman JE. The alpha-chemokine receptor CXCR4 is expressed on the megakaryocytic lineage from progenitor to platelets and modulates migration and adhesion. *Blood* 1998;92:756-64.
  16. Morris L, Distenfeld A, Amorosi E, Karpatkin S. Autoimmune thrombocytopenic purpura in homosexual men. *Ann Intern Med* 1982;96:714-7.