



# İzole krikoid kartilaj kırığına konservatif yaklaşım

## Conservative approach to isolated cricoid cartilage fracture

Fikret ÇINAR,<sup>1</sup> Cenk EVREN,<sup>1</sup> Mehmet Birol UĞUR,<sup>1</sup> Serkan ÇORAKÇI,<sup>1</sup> Cemile Zuhal ERDEM<sup>2</sup>

İzole krikoid kırığına klinikte ender olarak rastlanmaktadır. Yüksekten düşme yakınması ile acil servise yönlendirilen 71 yaşındaki kadın hastaya solunum sıkıntısı nedeniyle acil trakeotomi açıldı. Yapılan incelemede krikoid kartilajda izole kırık tespit edildi. Tedavisinde konservatif yaklaşımın seçildiği hasta yakınmalarının geçmesi üzerine dakanülasyon yapıldıktan sonra taburcu edildi.

**Anahtar Sözcükler:** Dispne; krikoid kartilaj kırığı; travma.

Isolated cricoid fracture is encountered rarely during the clinical follow-up. A 71-year-old female patient was referred to emergency service with complaints of fall from height, and urgent tracheotomy was performed due to dyspnea. During the examination, isolated fractures of the cricoid cartilage were identified. With the conservative approach, the patient remained symptom-free and was discharged after decannulation.

**Key Words:** Dyspnea; cricoid cartilage fracture; trauma.

Eksternal larengeal travmalar ender görülen ancak potansiyel olarak ölümcül yaralanmalardır.<sup>[1]</sup> Yaş ilerledikçe mortalite oranı artar. Klinik olarak başlangıçta belirti vermeseler de saatler içinde solunum sıkıntısına sebep olabilirler.<sup>[2]</sup> Tedavi seçenekleri, solunum yolunu kontrol altına aldıktan sonra konservatif yaklaşımdan cerrahi girişime kadar uzanan çeşitli öğeleri içerir. Literatürde izole krikoid kırığı çok nadirdir.

Bu yazıda, izole krikoid kırığı olan hasta konservatif yaklaşımla sekelsiz iyileştiği için sunuldu.

### OLGU SUNUMU

Yaklaşık bir metre yükseklikten boynunun üzerine düşen 71 yaşındaki kadın hastanın yapılan ilk değerlendirmesinde yaşamsal parametreleri doğaldı. Boyun ağrısı, yutkunmada ağrı, solunumda minimal zorluk olan hastanın yapılan indirekt larengokopisinde sol vokal kord ve sol aritenoid mukozasında ödem; sol priform sinüste sekresyon birikimi izlendi. Sol vokal kord altındaki ödemden dolayı pasajı daraltıyordu. Diğer larengeal yapılar doğal idi. Palpasyonda larenks hassastı. Krikoid kartilaj seviyesinden mandibula ön hattına uzanan alanda cilt altından krepitasyon sesi alınıyordu.

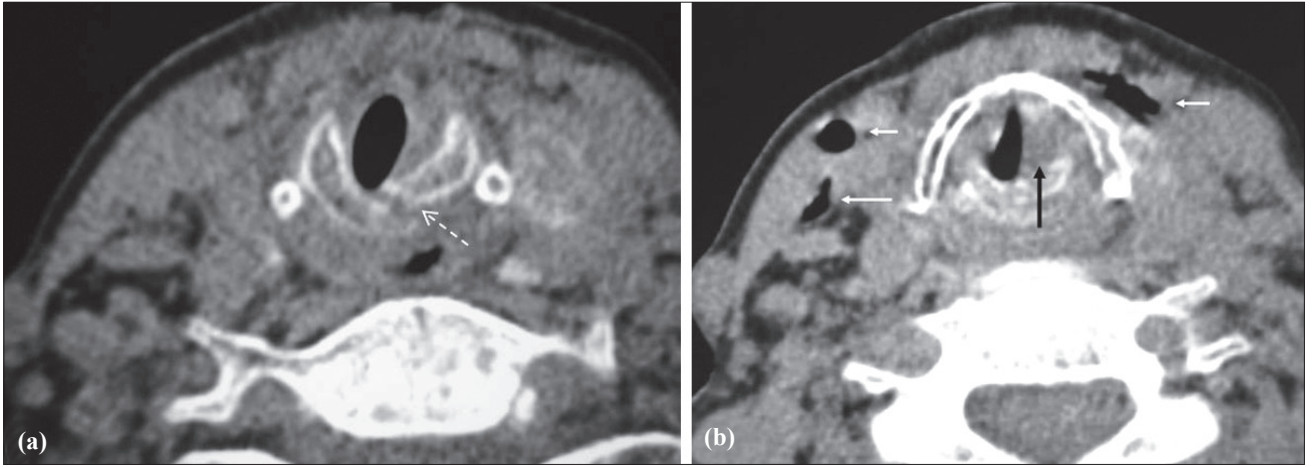
Boyun ön kısmında yaklaşık 8x8 cm'lik ekimotik alan izlendi. Hemoptizisi yoktu. Akciğer sesleri, arka-ön akciğer ve lateral servikal X-ışını grafisi normaldi. Acil servisteki takibi sırasında gittikçe artan solunum güçlüğü, stridoru ve hızla düşen satürasyonu nedeniyle acil şartlarda lokal anestezi altında trakeotomi açılmış olan hasta takip ve tedavi amacıyla kliniğimize yatırıldı.

Bilgisayarlı tomografi ile yapılan incelemede krikoid kartilajda izole kırık saptandı (Şekil 1a). Tiroit kartilaj ve hiyoid kemik normaldi. Krikoid düzeyinden mandibula altına kadar uzanan fasiyal planlarda cilt altında hava gözlendi (Şekil 1b). Solunum sıkıntısı trakeotomiyle düzelen hastanın cerrahi tedaviyi kabul etmemesi üzerine konservatif yaklaşım kararı alındı. İzlem altına alınan hastada steroid olmayan antiinflamatuvar ve antibiyotik tedavisine başlandı. Oral alımı kesilen hastada nazogastrik sonda ile beslenmeye geçildi. İlk yedi gün içinde cilt altı amfizemi gerileyen hastaya yedinci gün oral beslenmeye başlandı. Yapılan takiplerinde ses kısıklığı düzelen, vokal kord hareketleri başlayan hasta trakeotomi açılmasının 15. gününde dekanüle edildi. Yapılan bir yıllık takipte herhangi bir sorun izlenmedi.

Zonguldak Karaelmas Üniversitesi, <sup>1</sup>KBB Anabilim Dalı, <sup>2</sup>Radyodiagnostik Anabilim Dalı, Zonguldak.

Departments of <sup>1</sup>ENT, <sup>2</sup>Radiology, Zonguldak Karaelmas University, Zonguldak, Turkey

İletişim (Correspondence): Dr. Cenk Evren. Zonguldak Karaelmas Üniversitesi Tıp Fakültesi, KBB Anabilim Dalı, Zonguldak, Turkey. Tel: +90 - 372 - 261 20 01 e-posta (e-mail): drcenkevren@yahoo.com



**Şekil 1. (a)** İzole krikoid kartilaj kırığı (beyaz kesikli ok). **(b)** Sol vokal kord bölgesindeki pasajı daraltan ödem (siyah ok), cilt altı amfizem bölgeleri (beyaz oklar).

### TARTIŞMA

Vokal kordların altında yer alan halka şeklindeki krikoid kartilaj larengeal çatının en kuvvetli kıkırdağıdır. Ön parçası dar, arka parçası geniş olan krikoid kartilaj havayolunu tamamen çevreleyen tek destek yapı olup, larenks işlevi açısından çok önemli bir koruyucu rol üstlenir.<sup>[3,4]</sup>

Larengeal travma mandibula, sternum ve sternokleidomastoid kasın korumasından dolayı ender görülür.<sup>[5]</sup> Jewett ve arkadaşlarının<sup>[1]</sup> çalışmasında acil servise başvuran hastalar arasında insidansı 1/137.000 olarak belirtilmiştir. Gussack ve arkadaşları<sup>[6]</sup> ise travmalı hastalar arasında künt larengeal travma oranının %1'den az olduğunu bildirmişlerdir. Larengeal kırıkların oldukça hareketli olması bu yapıları ciddi yaralanmalardan korur. Darbe sonrası kalsifiye kırıklar daha çok kırılır.<sup>[7]</sup> Hastamız 71 yaşında bir kadını ve krikoid kartilaj kemikleşmesini tamamlamıştı.

Larengeal travma tanısında en önemli faktör şüphelenmektir. Bu hastalar genellikle vücudun başka yerlerindeki ciddi yaralanmalarla geldiklerinden dolayı dikkatle değerlendirilmelilerdir.<sup>[7]</sup> Travma mukozal yaralanma, submukozal hematoma, larengeal kartilajlarda kırık, eklemlerde dislokasyona neden olabilir.<sup>[8,9]</sup> Kırık ve hematomlar ciddi hava yolu darlıklarına sebep olabilirler.

Disfoni ya da sesteki bir değişiklik, dış künt travma sonrasında en sık belirtidir.<sup>[10]</sup> Disfoninin derecesi ses kısıklığı ile afoni arasında olabilir. Disfoninin nedeni travmaya bağlı tekrarlayıcı sinir hasarı olabileceği gibi krikoaritenoid eklem hasarı veya intralarengeal yapılarıdaki hematoma da olabilir.<sup>[11]</sup> En çok görülen diğer belirtiler cilt altı amfizem, larengeal kontur kaybı, ekimoz ve larengeal yapılarda hassasiyettir.<sup>[12]</sup> Öksürük ve kanama endolarengeal yapıların düzeninin bozulduğunu gösterebilir. Bununla beraber hastaların %25'inde hiçbir inceleme bulgusu olamayabilir.<sup>[2]</sup>

Dokuda şişme ve hematoma oluşumu genellikle travma sonrası ilk altı saat içinde görülür.<sup>[2]</sup> Ödem ilerleyerek üst hava yolu tıkanıklığına neden olabilir. Bu nedenle künt boyun travmalı hastalarda solunum çok dikkatli takip edilmelidir. Dakikalar-saatler içinde hastanın durumu kötüleşebilir. Harrahill<sup>[13]</sup> yayımladığı olguda, araba kazası sonrası getirilen 26 yaşındaki erkek hastada ses kalitesinde bozulma dışında larengeal bir problem bulunmamasına karşın tomografi çekimi sırasında solunum güçlüğünün geliştiği gözlenmiş ve hastaya acil trakeotomi açılmıştır.

Literatürde trakeotomi gereksinimi ile ilgili çok çeşitli oranlar mevcuttur. Jewett ve arkadaşlarının<sup>[1]</sup> çalışmasında künt larengeal travmalı hastaların 1/3'ünde trakeotomi gerekmiştir. Bent ve arkadaşları<sup>[14]</sup> ise penetran ve künt larengeal travmalı hastalarının %72'sinde, Gussack ve arkadaşları<sup>[6]</sup> %67'sinde trakeotomiye ihtiyaç duymuşlardır.

Fuhrman ve arkadaşları<sup>[15]</sup> larenks travmasında en önemli semptomların hassasiyet, subkutanöz amfizem ve sırtüstü yatışta tahammülsüzlük olduğunu bildirmişlerdir. Böyle durumlarda laringoskopik bakıdan önce trakeotomi mutlaka düşünülmelidir. Çünkü hava yolunu kontrol amacıyla yapılacak olan orotrakeal entübasyon larenks kırıklı hastalarda iyatrojenik komplikasyonlara yol açabilir.<sup>[16]</sup> Küçük intralüminal laserasyonları ya da hematomları bulunan hastalarda entübasyonun belirgin ödem ve daha geniş laserasyonlara neden olabileceği belirtilmektedir.<sup>[10]</sup> Myers ve arkadaşları<sup>[17]</sup> larengeal travmalı hastalarda lokal anestezi ile trakeotomi açılması gerektiğini savunmaktadırlar. Pozitif basınçlı ventilasyon pnömotoraks, pnömomediastinum ve hava yolu yapılarında diseksiyon yaratacağından söz konusu işlemden kaçınılmalıdır. Hasta olabildiğince spontan solunuma bırakılmalıdır.

Geniş mukozal laserasyonlar, kıkırdağın açığa çık-

ması, çok sayıda kırık bulunması, kırık hattının kayması, vokal kord hareketinin olmaması, krikoid kırıkta kırığı, krikoaritenoid eklem bozukluğu, vokal kord serbest kenar laserasyonu cerrahi eksplorasyon endikasyonlarındandır.<sup>[7]</sup> Ancak ameliyatı kabul etmeyen ya da tıbbi durumu ameliyat edilmeye uygun olmayan hastalarda konservatif yöntemlerden de başarılı sonuçlar alınabilmektedir.<sup>[6]</sup> Biz de hastamıza operasyonu kabul etmediği için konservatif olarak yaklaştık.

Demetriades ve arkadaşları<sup>[18]</sup> künt travmalı 40 hastanın 23'ünde (%57,5) konservatif yaklaşımla (ameliyat etmeden) başarılı sonuç almışlardır. Aynı grubun başka bir çalışmasında ise penetran boyun travması olan ve endoskopik olarak anormal bulgular içeren 223 tane hastanın %80'i cerrahi girişim yapılmadan tedavi edilmiştir.<sup>[19]</sup>

Gibbins ve arkadaşlarının<sup>[11]</sup> sundukları çalışmada 38 yaşındaki erkek hasta boyun bölgesine karate çalışması sırasında aldığı darbe sonrası başvurmuş; artan ses kısıklığı yutmada ağrı ve yutmada güçlük şikayeti olan hastanın endoskopisinde sağ vokal kord ve aritenoidde hematoma mevcutmuş. Çekilen bilgisayarlı tomografisinde krikoaritenoid eklem sağlam ama krikoid kartilaj anterior ve posteriordan kırık olarak tespit edilmiş. Vokal kord mobilitesinin azalma nedeni olarak vokal kord altındaki hematoma olduğunu tespit etmişler. Hastaya konservatif olarak yaklaşım, antibiyotik, steroid olmayan antiinflamatuvar ve steroid vermişler. Dört hafta sonunda hastanın sesi normale dönmüş. Bizim olgumuzda da solunum yolunu sağlamak için açılan trakeotomiden başka herhangi bir cerrahi girişimde bulunulmamıştır. Medikal olarak steroid olmayan antiinflamatuvar ve antibiyotik tedavisi verilen hasta ameliyat sonrası 15. günde ses kısıklığı düzelmiş olarak dekanüle edildi. Yapılan bir yıllık izlemde herhangi bir sorun görülmedi.

Sonuç olarak, larengeal travmalı hastalar mutlaka gözlem altına alınmalı, trakeotomiye hazırlıklı olunmalıdır. İlk planda trakeotomi entübasyona tercih edilmelidir. Solunum yolu güvenlik altına alındıktan sonra konservatif yaklaşım akılda tutulmalıdır.

## KAYNAKLAR

1. Jewett BS, Shockley WW, Rutledge R. External laryngeal

- trauma analysis of 392 patients. Arch Otolaryngol Head Neck Surg 1999;125:877-80.
2. Peralta R, Hurford WE. Airway trauma. Int Anesthesiol Clin 2000;38:111-27.
3. Demetriades D, Salim A, Brown C, Martin M, Rhee P. Neck injuries. Current problems in surgery. Vol. 44., Issue 1, 2007. p. 13-85.
4. Kaya S. Larenks hastalıkları. Ankara: Bilimsel Tıp Yayınevi; 2002. s. 19-26.
5. Oh JH, Min HS, Park TU, Lee SJ, Kim SE. Isolated cricoid fracture associated with blunt neck trauma. Emerg Med J 2007;24:505-6.
6. Gussack GS, Jurkovich GJ, Luterman A. Laryngotracheal trauma: a protocol approach to a rare injury. Laryngoscope 1986;96:660-5.
7. Çelik O. Kulak Burun Boğaz Hastalıkları ve Baş Boyun Cerrahisi. 1. baskı. İzmir: Asya Tıp Kitabevi; 2002. p. 833-9.
8. Schaefer SD. Use of CT scanning in the management of the acutely injured larynx. Otolaryngol Clin North Am 1991;24:31-6.
9. Meglin AJ, Biedlingmaier JF, Mirvis SE. Three-dimensional computerized tomography in the evaluation of laryngeal injury. Laryngoscope 1991;101:202-7.
10. Schaefer SD. The acute management of external laryngeal trauma. A 27-year experience. Arch Otolaryngol Head Neck Surg 1992;118:598-604.
11. Gibbins JS, Phillips DC, McKiernan. A conservative approach to laryngeal trauma. Injury Extra 2007;38:414-6.
12. Atkins BZ, Abbate S, Fisher SR, Vaslef SN. Current management of laryngotracheal trauma: case report and literature review. J Trauma 2004;56:185-90.
13. Harrahill M. Blunt laryngeal trauma. J Emerg Nurs 2006;32:549-50.
14. Bent JP 3rd, Silver JR, Porubsky ES. Acute laryngeal trauma: a review of 77 patients. Otolaryngol Head Neck Surg 1993;109:441-9.
15. Fuhrman GM, Stieg FH 3rd, Buerk CA. Blunt laryngeal trauma: classification and management protocol. J Trauma 1990;30:87-92.
16. Schaefer SD. Primary management of laryngeal trauma. Ann Otol Rhinol Laryngol 1982;91:399-402.
17. Myers EM, Iko BO. The management of acute laryngeal trauma. J Trauma 1987;27:448-52.
18. Demetriades D, Velmahos GG, Asensio JA. Cervical pharyngoesophageal and laryngotracheal injuries. World J Surg 2001;25:1044-8.
19. Demetriades D, Theodorou D, Cornwell E, Berne TV, Asensio J, Belzberg H, et al. Evaluation of penetrating injuries of the neck: prospective study of 223 patients. World J Surg 1997;21:41-8.