

Travmatik süperfisyel temporal arter anevrizması: Olgu sunumu

Traumatic aneurysm of the superficial temporal artery: a case report

Gökçe ŞİRİN, Cengiz BOLCAL, Tankut AKAY, Hikmet İYEM, Harun TATAR

Süperfisyel temporal arter (STA) anevrizması nadir görülür ve genellikle travma kaynaklıdır. Bu yazıda travmaya sekonder olarak STA psödoanevrizması gelişen 23 yaşında erkek hasta ve cerrahi tedavisi sunuldu. Sol temporal bölgede yaklaşık bir ay önce düşme sonrası meydana gelen şişlik ve baş ağrısı yakınması ile kliniğimize başvuran hastanın fiziksel incelemesinde aynı bölgede 1,5 x 1,5 cm boyutlarında pulsatil kitle saptandı. Nörolojik muayenesinde bir özellik yoktu. Anjiyografide sol STA'dan kaynaklanan psödoanevrizma saptandı. Lokal anestezi altında temporal arter ligasyonu ve anevrizmektomi uygulandı. Hastanın ameliyat sonrası klinik seyri sorunsuz seyretti.

Anahtar Sözcükler: Süperfisyel temporal arter; psödoanevrizma; travma.

Superficial temporal artery (STA) aneurysm is rare and usually caused by trauma. In this report, a 23-year-old man who had a left STA pseudoaneurysm which was secondary to blunt trauma and its surgical treatment was presented. A patient was admitted to our clinic with the complaints of a bulge in the left temporal location that had developed almost a month ago subsequent to a fall and headache. We discovered a pulsatile mass, with 1.5 x 1.5 cm in size, at the left temporal region, on the physical examination. Neurological examination was normal. Angiography revealed pseudoaneurysm originating from superficial temporal artery. Under local anesthesia, temporal artery ligation and aneurysmectomy were performed. Postoperative course was uneventful.

Key Words: Superficial temporal artery; pseudoaneurysm; trauma.

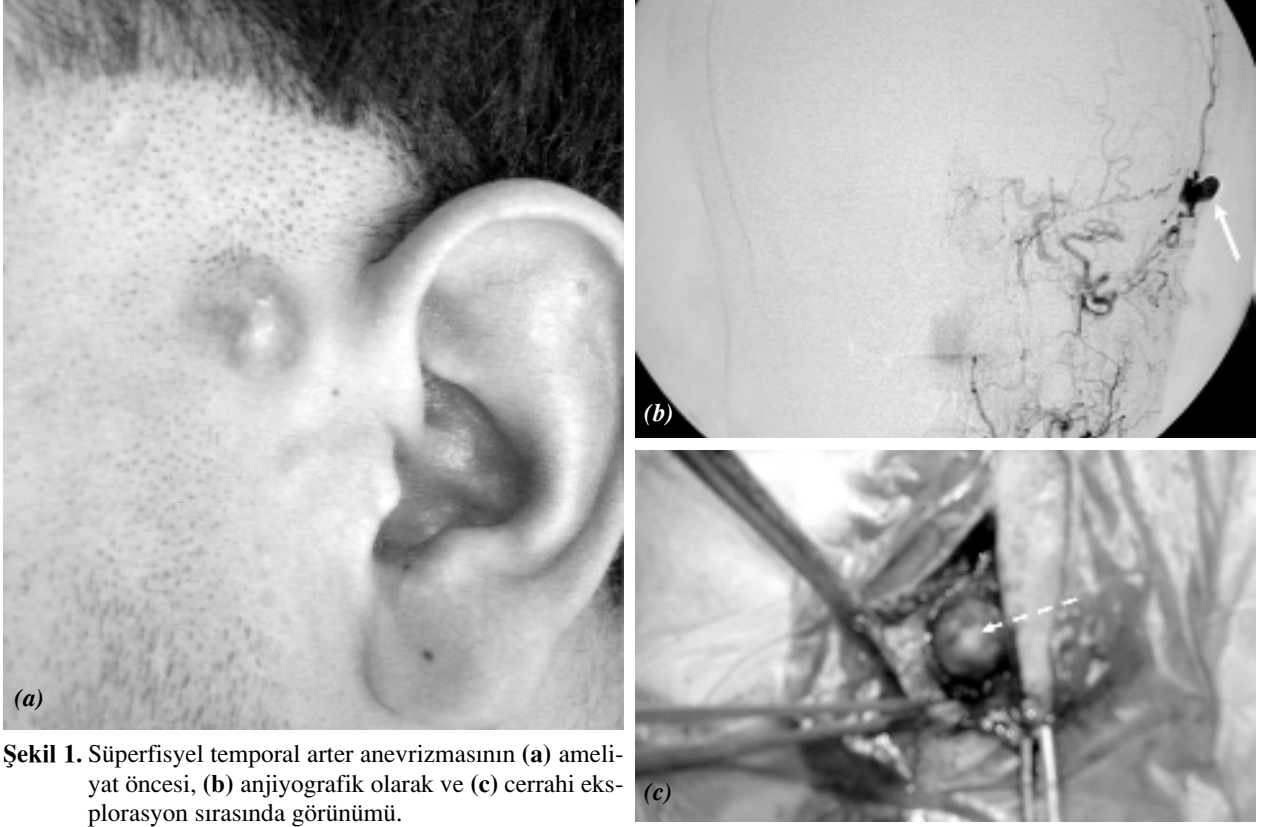
OLGU SUNUMU

Yirmi üç yaşındaki erkek hasta, yaklaşık bir ay önce düşme sonrası sol temporal bölgede gelişen şişlik ve baş ağrısı şikayetiyle kliniğimize başvurdu. Hastanın fizik muayenesinde aynı bölgede 1,5 x 1,5 cm boyutlarında pulsatil kitle saptandı (Şekil 1a). Hastanın nörolojik muayenesinde özellik saptanmadı. Anjiyografide sol süperfisyel temporal arterden (STA) kaynaklanan psödoanevrizma saptandı (Şekil 1b). Hasta lokal anestezi altında ameliyat edildi. Cerrahi eksplorasyonda STA'dan kaynaklanan psödoanevrizma saptandı (Şekil 1c). Temporal arter, anevrizmanın distali ve proksimalinden dönülerek kontrol altına alındı ve bağlandı. Anevrizmatik segment çıkarılarak ameliyat tamamlandı. Komplikasyon gö-

rülmeyen hastada çıkarılan dokunun histopatolojik incelemesi yapılmadı. Hasta aynı gün içinde taburcu edildi ve ameliyat sonrası birinci ayda yapılan kontrolde nüks saptanmadı.

TARTIŞMA

Süperfisyel temporal arter anevrizması nadir görülmektedir. Olguların çoğunda etyoloji travma olup yalancı anevrizma şeklinde karşımıza çıkar. Nadir de olsa gerçek anevrizma oluşumu bildirilmiştir.^[1] Fasyal arterler içinde travma sonrası özellikle anevrizma gelişme olasılığı olan arter STA'dır. Bu da STA'nın temporal kemik üzerinde seyretmesi, temporal ve frontal bölgedeki kas yapıları tarafından zayıfça desteklenmesine bağlıdır.^[2] Ayrıca



Şekil 1. Süperfisyal temporal arter anevrizmasının (a) ameliyat öncesi, (b) anjiyografik olarak ve (c) cerrahi eksplorasyon sırasında görünümü.

STA, frontal ve temporal kaslar arasındaki alanda kafatası ile temas halindedir. Han ve arkadaşlarına^[3] göre STA anevrizmasının en sık yerleşimi, arterin travmaya en duyarlı olduğu bölge olan alnın yan kısmı boyunca, temporal ve frontal kemikler arasında seyrettiği bölgedir.

Bu psödoanevrizmalar genellikle travmadan iki ila altı hafta sonra ortaya çıkma eğilimindedir.^[4] Asemptomatik olabilecekleri gibi baş ağrısına yol açabilirler, ağrılı preauriküler veya parotid kitle şeklinde ortaya çıkabilirler.^[5] Bazı olgularda anevrizmanın lokalizasyonu itibarıyla nörolojik hasarla kendini gösterebilirler.^[4]

Anevrizmanın tanısında sıklıkla anamnez ve fizik muayene yeterli olmaktadır. Muayene sırasında pulsasyon kolaylıkla saptanabilse de tromboze anevrizmalar gözden kaçabilir. Bu durumda ek tanı yöntemlerine ihtiyaç gerek duyulabilir. Renkli doppler ultrasonografi, dijital substraksiyon anjiyografisi ve kontrastlı bilgisayarlı tomografi tanıya yardımcı olmaktadır. Renkli doppler ultrasonografide arterdeki lokalize (bölgesel) genişleme ve anevrizma içindeki türbülanslı akım gösterilebilmektedir.

Bu tetkik anjiyografide saptanmayan tromboze anevrizmaların değerlendirilmesinde oldukça kullanışlıdır. Lipom, basit hematom, kistik oluşum, apse, enfekte lenf nodu ve bu bölgedeki sinirlerden kaynaklanan nöromanın ayrıntılı tanıda akılda bulundurulması gerekir.

En sık uygulanan tedavi yöntemi cerrahi olup lokal anestezi altında kolaylıkla yapılabilmektedir. Cerrahi sırasında temporal arter bağlanır ve anevrizma çıkarılır. Cerrahi tedavi kanama riskini azaltmak, hastanın şikayetlerini gidermek ve kozmetik nedenlerden dolayı yapılmaktadır. Embolizasyon, bazı olgularda cerrahi tedaviye alternatif bir tedavi yöntemidir.^[6,7] Hastamızı lokal anestezi altında ameliyat ettik ve ameliyat sırasında ve ameliyat sonrası dönemde herhangi bir komplikasyonla karşılaşmadık.

Nadir görülmelerinden dolayı, temporal bir kitle ile karşılaşıldığında süperfisyal temporal arter anevrizması hatırlanmalıdır. STA anevrizmaları rüptür (yırtılma) riski taşımalarından dolayı cerrahi olarak tedavi edilmelidirler. Cerrahi girişim lokal anestezi altında başarılı şekilde yapılabilmektedir.

KAYNAKLAR

1. Riaz AA, Ismail M, Sheikh N, Ahmed N, Atkin G, Richman P, et al. Spontaneously arising superficial temporal artery aneurysms: a report of two cases and review of the literature. *Ann R Coll Surg Engl* 2004;86:38-40.
2. Cheng CA, Southwick EG, Lewis EC 2nd. Aneurysms of the superficial temporal artery: literature review and case reports. *Ann Plast Surg* 1998;40:668-71.
3. Han K, Borah GL. Pseudoaneurysm of the anterior superficial temporal artery. *Ann Plast Surg* 1996;37:650-3.
4. Lalak NJ, Farmer E. Traumatic pseudoaneurysm of the superficial temporal artery associated with facial nerve palsy. *J Cardiovasc Surg (Torino)* 1996;37:119-23.
5. Buckspan RJ, Rees RS. Aneurysm of the superficial temporal artery presenting as a parotid mass. *Plast Reconstr Surg* 1986;78:515-7.
6. Myer CM 3rd, Donegan JO. Traumatic aneurysm of the proximal superficial temporal artery. *Head Neck Surg* 1982;5:181-5.
7. Bobinski L, Bostrom S, Hillman J, Theodorsson A. Postoperative pseudoaneurysm of the superficial temporal artery (S.T.A.) treated with Thrombostat (thrombin glue) injection. *Acta Neurochir (Wien)* 2004;146:1039-41.