



# Erken fasyotominin yılan ısırıkları tedavisindeki etkinliği

## Effectiveness of early fasciotomy in the management of snakebites

Cemal FIRAT, Serkan ERBATUR, Ahmet Hamdi AYTEKİN, Hıdır KILINÇ

### AMAÇ

Bu çalışmamızda amacımız, yılan sokmalarına bağlı gelişen kompartman sendromlarının tedavisinde, klasik kompartman sendromu kriterlerinden uzaklaşarak yapılan erken fasyotominin hem klinik iyileşmeyi hızlandırdığı hem de ilerleyici doku hasarını azalttığını vurgulamaktır.

### GEREÇ VE YÖNTEM

Yılan ısırması nedeniyle başvuran 14 hasta geriye dönük olarak incelendi. Hastaların 5'i rutin tedavi ile takip edilerek iyileştirildi. Tedaviye yanıt vermeyen 6 hastaya ekstremitede artan ödem, ağrı, peteşi-ekimoz, bül formasyonu, ilerleyici deri nekrozu ve gerilemeyen klinik ve laboratuvar bozukluklar nedeniyle ilk 48 saat içerisinde erken fasyotomi yapıldı. Geç dönemde kompartman tanısı ile kliniğimize sevk edilen 3 hastaya ise başvurduklarında fasyotomi yapıldı. Fasyotomi insizyonları 4 ila 6 gün sonra kapatıldı.

### BULGULAR

Erken fasyotomi uygulanan 6 hastada ödemin hızla azaldığı, ekstremitede derisindeki lokal nekrozların ilerlemediği gözlemlendi. Ayrıca bu hastalarda lokal ısı artışı veya ateş gibi toksik belirtiler hızla geriledi. Geç fasyotomi yapılan 3 hastada ise iyileşme hızı erken cerrahi yapılanlarla kıyaslandığında oldukça yavaştı ve kas ve derideki nekrotik ilerleme kısmen geriledi.

### SONUÇ

Fasyotomi yılan ısırıklarında özel bir yere sahip olup kompartman sendromu olgularında gerekli tüm tedaviler uygulanmalı kliniğin tam olarak oturmasını veya kompartman basıncının eşik değere ulaşmasını beklemeden erken fasyotomi yapılmalıdır.

**Anahtar Sözcükler:** Fasyotomi; kompartman sendromu; yılan ısırıkları.

### BACKGROUND

The purpose of this study was to emphasize that early fasciotomy performed in the treatment of snakebites in the absence of the classic compartment syndrome criteria accelerates the clinical recovery and reduces the progressive tissue damage.

### METHODS

Fourteen patients with snakebite were examined retrospectively. Five of them healed with routine treatments. Six patients who did not respond to the treatment underwent early fasciotomy procedure in 48 hours. All of the patients had edema, pain, ecchymosis, bulla formation, and progressive skin necrosis over the extremity. Fasciotomy was performed in three patients who were referred in the late period with compartment syndrome. Fasciotomy incisions were closed after 4-6 days.

### RESULTS

After the early fasciotomy, edema diminished rapidly, the skin became more viable and local necrosis did not progress. Further, the toxic symptoms like local temperature increase and fever also diminished. The healing process in the three patients who underwent late fasciotomy was much slower compared with the early fasciotomy group. In particular, necrosis on the muscle and skin had deteriorated.

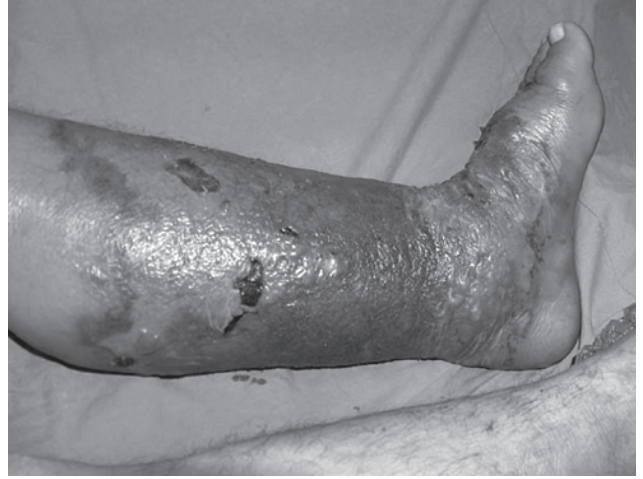### CONCLUSION

Fasciotomy has a special place in snakebites. In cases of compartment syndrome, all necessary treatments including early fasciotomy should be performed before the full clinical symptoms develop or the compartment pressure reaches the threshold value.

**Key Words:** Fasciotomy; compartment syndrome; snakebites.

Zehirli hayvan sokmaları dünya genelinde ciddi morbidite ve mortalite nedenlerinden biri olup yılda 4.000.000 insanın yılan sokmasına maruz kaldığı ve bunların 40.000'inin bu nedenle öldüğü tahmin edilmektedir.<sup>[1,2]</sup> Dünyada mevcut 3000 yılan türünün %10'u zehirlidir.<sup>[3]</sup> Ülkemizde 40 yılan türü vardır, bunların 10'u zehirli, 2'si yarı zehirli, 28'i zehirsizdir.<sup>[1,4]</sup> Zehirli 10 yılan türünün 9'u *Viperidea* ailesinden çingiraklı engerek yılanı (*Vipera ammodytes*), diğeri ise *Elepidae* ailesindedir.<sup>[1-5]</sup> *Viperidae* ailesindeki yılan türleri ekstremite ödemi ve kompartman sendromu gibi lokal doku hasarı ve jeneralize ödem, hipotansiyon, gastrointestinal semptomlar, hematolojik, nörolojik ve kardiyak bozukluklar ile renal disfonksiyon gibi sistemik semptomlara neden olabilmektedir.<sup>[5]</sup> Yılanın zehirsiz olduğu veya yılanın zehrini boşaltmadığı ısırıklara kuru ısırık adı verilmektedir. Yılan zehirlenmelerinde toksisite, yılanın türü, büyüklüğü, zerk ettiği zehir miktarı, ısırık sayısı, ısırılan kişinin yaşı, ısırılan yer ve zehire karşı duyarlılık gibi birçok parametreye bağlıdır.<sup>[5,6]</sup> Isırılan kişideki sistemik hastalıkların (diabetes mellitus, hipertansiyon, koagülasyon bozuklukları vs. gibi kronik hastalıklar) varlığı ve yaş faktörüne (çocuk ya da yaşlı) bağlı olarak klinik tablo değişkenlik gösterebilir.<sup>[3-5]</sup>

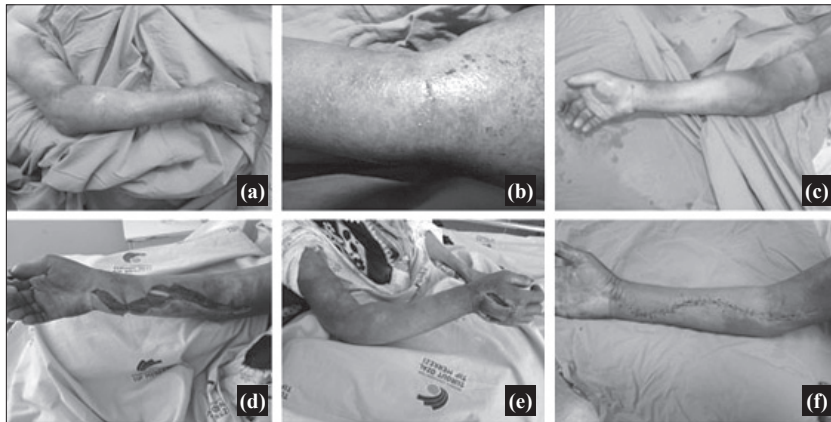
Ülkemizde en sık görülen engerek yılan zehirlenmelerinde ise daha çok lokal ve hematolojik bulgulara rastlanmaktadır.<sup>[7]</sup> Isırık bölgesinde başlayan ve giderek artan ağrı, ödem, ısı artışı veya ateş, yayılmaya meyilli peteşi ve ekimozlar genel klinik bulgulardır. Yılan ısırıklarında oluşan zehirlenmelerinin tedavisinde acil durumlar dışında genel yaklaşım antiserum tedavisi, tetanoz profilaksisi ve lokal yara bakımındır.<sup>[7,8]</sup> Yılan ısırıklarının büyük bir çoğunluğu ekstremiteelerde olmakta ve bunların bir kısmında kompartman sendromu gelişmektedir. Literatürde yılan ve böcek



**Şekil 1.** Isırktan 72 saat sonra kliniğimize sevk edilmiş bir hastada görünüm.

Renkli şekiller derginin online sayısında görülebilir: ([www.tjtes.org](http://www.tjtes.org))

sokmalarına veya travmaya bağlı gelişen kompartman sendromu tedavisi konusunda fikir birliği sağlanamamıştır.<sup>[9-16]</sup> Cerrahi tedavi için kompartman basıncının eşik değeri konusunda farklı görüşler vardır.<sup>[13-16]</sup> Bazı çalışmalarda fasyotominin son aşamaya kadar beklenilmesi gerektiği ve fasyotominin oldukça fazla komplikasyonlara yol açabileceği vurgulanmıştır.<sup>[9-11]</sup> Bu nedenle kompartman sendromunda klinik bulgular tam olarak oturana kadar elevasyon, mannitol tedavisi gibi tıbbi tedaviler uygulanarak beklenebileceği önerilmiştir.<sup>[17]</sup> Buna karşın diğer bazı çalışmalarda ise ekstremitelerdeki ısırıkların, olası kompartman sendromu açısından sıkı takip edilmesi gerektiği ve klinik olarak şüphelenildiğinde fasyotomi açılması gerektiği görüşü savunulmuştur.<sup>[13,18]</sup> Kompartman sendromu tanısının gecikmesi iskemik kontraktürlere veya ekstremitelerde çeşitli seviyelerde amputasyonlara neden olmaktadır (Şekil 1).<sup>[19]</sup>



**Şekil 2.** (a) Isırktan 12 saat sonraki görünüm, (b) el bileği dorsomedialinde dış izleri, (c) 36 saat sonra ön kolun görünümü, (d, e) fasyotomiden 12 saat sonraki görünüm. (f) Isırıldıktan 15 gün sonraki görüntü.

Renkli şekiller derginin online sayısında görülebilir: ([www.tjtes.org](http://www.tjtes.org))

Bu çalışmada, yılan sokmalarına bağlı gelişen kompartman sendromlarının tedavisinde, klasik kompartman sendromu kriterlerinden uzaklaşarak daha çok profilaktik amaçlı planlanan fasyotominin hem klinik iyileşmeyi hızlandırdığı hem de ilerleyici doku hasarını azalttığı yönündeki klinik tecrübelerimizi sunmayı amaçladık.

## GEREÇ VE YÖNTEM

Bu çalışmada Ağustos 2009 ile Ekim 2011 tarihleri arasında kliniğimize yılan ısırması nedeniyle başvuran 14 hasta geriye dönük olarak incelendi. Hastalardan 5'i rutin tedavi ile izlendi, 9'una cerrahi girişim yapıldı. İki çocuk hasta öldü. Hastaların demografik özellikleri, ısırığın yeri, ısırıldıktan sonra geçen süre, kliniğimizdeki izlem süresi, Tablo 1'de özetlenmiştir. Hastaların çoğuna ilk başvurdukları merkezlerin acil servislerinde ilk müdahaleleri yapılmış, tetanoz profilaksisi, antiserum tedavisi uygulanmıştı. Yılan ısırması sonrasında hastalar kliniğimize yatırılarak tedavi altına alındılar. Hastaların kliniğine göre antiserum tedavisine devam edildi. Hastaların kan sayımları, kanama ve pıhtılaşma zamanları, biyokimya değerleri, idrar analizleri ve kardiyak parametreleri 8 saat aralıklarla monitörize edildi. Kompartman sendromu

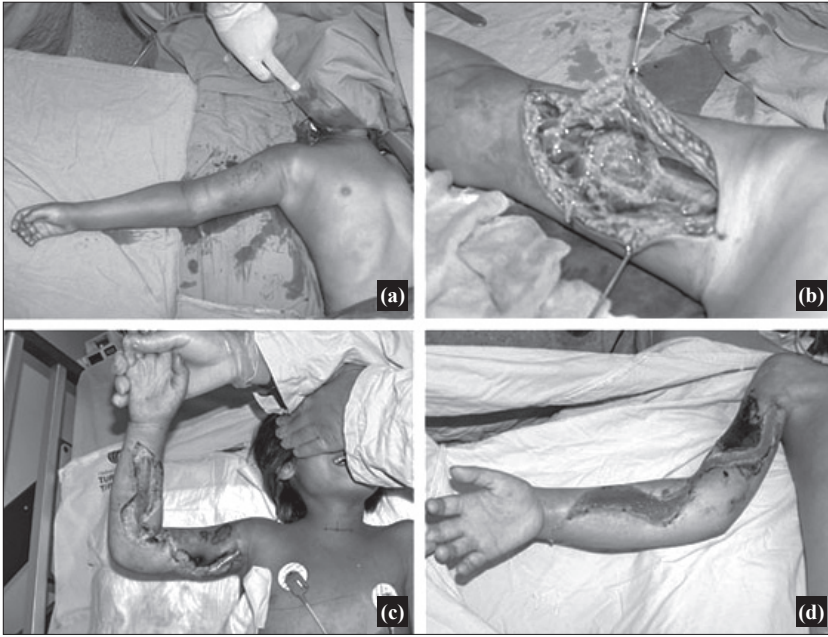profilaksisi amacıyla mannitol tedavisi uygulandı. Ekstremitede artan ödem, ağrı, peteşi-ekimoz, bül formasyonu, ilerleyici deri nekrozu ve gerilemeyen klinik ve laboratuvar bozukluklar nedeniyle fasyotomi yapıldı. Bu hastalarda kompartman sendromu için gerekli bulguların tam olarak gelişmesi beklenilmeden 6 hastaya ilk 48 saat içerisinde erken fasyotomi açıldı. Üç hasta ise başvurduğunda kompartman sendromunun tüm kriterlerini taşıyordu. Hiçbir hastaya kompartman basınç ölçümü testi yapılmadı. Fasyotomi açılan hastalar 4 ila 6 gün bekletilerek pansumanla takip edildi ve sonrasında fasyotomi kesisi kapatıldı. Dört hastada greftle onarım gerekirken erken cerrahi yapılan 5 hastada primer onarım yapıldı.

## BULGULAR

Kliniğimize başvuran 14 hastanın 5'ine sadece tıbbi tedavi uygulandı ve herhangi bir cerrahi işleme gerek duyulmadı. Bu hastaların bir kısmında kuru ısırık olabileceği veya tedavinin etkin sonuç vermiş olabileceği düşünüldü. Erken fasyotomi uygulanan 6 hastada ödemin hızla azaldığı, kas dokusundaki siyanotik kanama odaklarının veya iskemik sahaların gerilediği, ekstremitte derisinin daha canlı hale geldiği ve derideki lokal nekrozların ilerlemediği gözlemlendi. Ayrıca bu

**Tablo 1.** Hastaların demografik ve klinik özellikleri

No	Yaş / Cinsiyet	Isırığın yeri	Isırktan sonra geçen süre	Tedavi yöntemi	İzlem süresi	Komplikasyon
1	3/E	Sol bacak laterali	5 gün	Rutin tedavi	5. gün ölüm	
2	73/K	Sağ el bileği dorsali	12 saat	36. satte fasyotomi+ rutin tedavi	3 ay	Fasyotomi hattında skar
3	48/E	Sağ el 2. parmak	30 saat	36. satte fasyotomi+ rutin tedavi	1 ay	Fasyotomi hattında skar 2. parmak pırp ekleminden amputasyon
4	24/E	Sağ bacak laterali	24 saat	48. satte fasyotomi+ rutin tedavi	3 ay	Fasyotomi hattında skar
5	8/K	Sağ kol mediali	4 gün	Fasyotomi+rutin tedavi	2 ay	Greftlenen alanlarda skar pigmentasyon değişiklikleri
6	14/K	Sol bacak postero lateral tibial bölge	6 gün	6. gün fasyotomi+ rutin tedavi	1.5 ay	Fasyotomi hattında skar
7	55/E	Sağ el bileği radial taraf	6 saat	Rutin tedavi	1 ay	
8	12/K	Sağ ayak bileği	36 saat	3. gün fasyotomi+ rutin tedavi	2	Fasyotomi hattında skar
9	60/E	Sağ el 1. parmak pulpası	6 saat	24. satte fasyotomi+ rutin tedavi		Fasyotomi hattında skar
10	26/K	Sağ el 2. parmak	4 saat	Rutin tedavi	2 ay	Pulpa defekti
11	1/E	Sağ el dorsumu	24 saat	48. satte fasyotomi+ rutin tedavi	4. gün ölüm	
12	35/E	Sağ ayak bileği	2 saat	Rutin tedavi	1 ay	
13	23/E	Sol el 1. parmak	6 saat	Rutin tedavi	3 hafta	
14	48/K	Sağ önkol volar yüz	6 gün	6. gün fasyotomi+ rutin tedavi	3 ay	Fasyotomi hattında skar



**Şekil 3.** (a) Isırktan sonra 4. gün görünüm. (b) Dördüncü gün miyonekroz, (c) fasyotomiden 24 saat sonraki görüntü, (d) defektin 15. gün görüntüsü.

Renkli şekiller derginin online sayısında görülebilir. ([www.tjtes.org](http://www.tjtes.org))

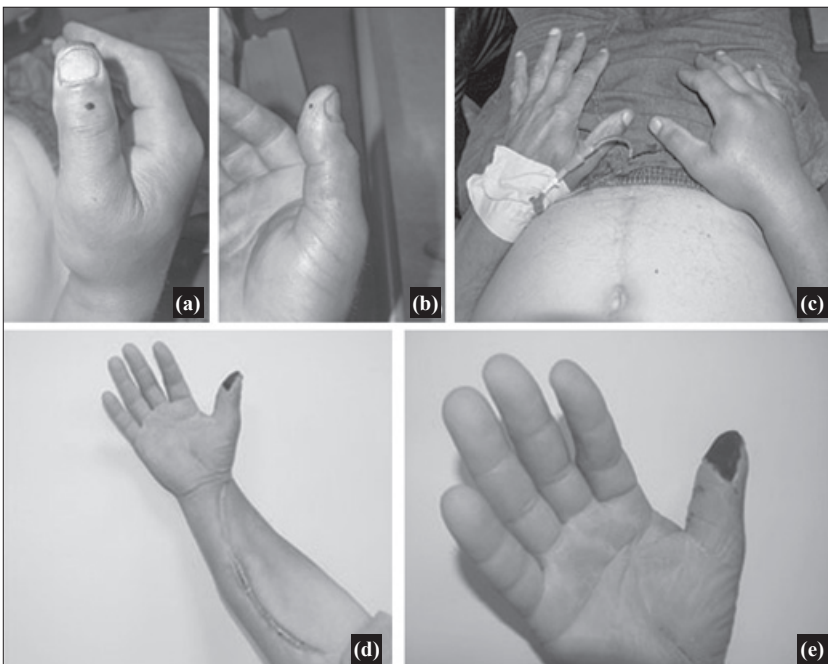hastalarda lokal ısı artışı veya ateş gibi toksik belirtiler hızla geriledi. Lökositoz, trombositopeni gibi parametreleri bozulmuş olgularda bu değerlerin birkaç gün içerisinde normalleştiği gözlemlendi.

Sağ el bileği dorsalinden ısırılan hastada, ısırktan 36 saat sonra tüm üst ekstremitede aşırı ödem, ağrı, ısı artışı ve koyu renk değişikliği gelişti. El ve önkola yapılan fasyotomi sonrasında hastanın omuzdan itibaren tüm ekstremitedeki şişlik ve ısı artışı geriledi ve laboratuvar değerleri ameliyat sonrası 2. gün normalleşti. Altı gün sonra fasyotomisi kapatıldı (Şekil 2).

Sağ kol medialinden ısırılan 8 yaşında kız çocuğuna

4. gün tüm üst ekstremitede, göğüs duvarı ve boyuna yayılan aşırı ödem, ağrı ve ekimoz nedeniyle önkol, kol ve sternuma fasyotomi açıldı. Fasyotomi sonrası 5 gün içerisinde hastanın ödemi geriledi, renk ve ısı değişikliği giderek soldu (Şekil 3). Hastanın cerrahi öncesi/sonrası 5. gün laboratuvar değerleri: WBC: 19,1/7, Hb: 5,1/11,4 (transfüzyon), PLT: 114000/438000, CK: 1605/16, LDH: 5062/811, TİT: koyu kırmızı/açık sarı, D-Dimer: 36,8/1,4 idi. Kol medialinde kalan nekrotik saha ve kesi hattı 14 gün sonra greftlenerek onarıldı.

Sağ el 1. parmağı ısırılan 60 yaşında erkek hastaya parmakta total siyanoz, antekubital bölgeye kadar



**Şekil 4.** (a, b) Isırktan 6 saat sonra parmağın venöz kanayan, siyanotik görünümü, (c) 24 saat sonra hızlı gelişen ödemin diğer ekstremitelerle karşılaştırmalı görüntüsü. (d, e) Yirmi bir gün sonra fasyotomi hattı ve parmağın görünümü.

Renkli şekiller derginin online sayısında görülebilir. ([www.tjtes.org](http://www.tjtes.org))

masif ödem, ağrı, ısı artışı ve eritamatöz renk değişikliği nedeniyle 24 saat sonra parmak, el ve önkola fasyotomi yapıldı. Fasyotomi sonrası ödem, renk ve ısı değişikliği dirsekten itibaren 2 gün içinde geriledi. Parmaktaki nekroz sadece pulpaya lokalize kaldı (Şekil 4). Bu örnek olgular dışında diğer fasyotomi açılan diğer 3 olguda da klinik ve laboratuvar verilerinde aynı sonuçlar gözlemlendi. Kliniğimize başvurduğunda kompartman sendromu tanısı konulup fasyotomi yapılan 3 hastada ise iyileşme hızı erken cerrahi yapılanlarla kıyaslandığında oldukça yavaştı ve kas ve derideki nekrotik ilerleme kısmen geriledi. Ayrıca bu hastalarda aralıklı debridmanlar yapıldı ve tamamı kısmi kalınlıkta deri grefti ile onarıldı.

Erken cerrahi uygulanan hastaların 5'inde ödem geçtikten sonra primer onarım ile kesi yeri kapatıldı. Hastaların hiçbirinde uzuv amputasyonu yapılmadı. Bu hastaların hiçbirinde ortalama 3 aylık takiplerinde skar dokusundan kaynaklanan ekstansiyonda hafif çekme dışında kontraktür, kas güçsüzlüğü görülmedi. Greftle onarım yapılan 4 hastada hipertrofik skarlar gözlemlendi.

## TARTIŞMA

Yılan ısırıklarında yılanın türünü saptamak her zaman olası değildir. Ölüme kadar varabilen komplikasyonlara neden olabileceğinden, tüm yılan ısırıkları zehirli kabul edilerek izlenmelidir.<sup>[20]</sup> Kan basıncı kontrol altına alınmalı, kan sayımı, kandaki fibrinojen düzeyi, trombosit sayısı, serum elektrolitleri, kan glukoza, BUN, kreatinin, KCFT, amilaz, CPK, PT, PTT, TİT ve arteriyel kan gazları incelenmelidir. EKG çekilmeli ve incelemeler 8-12 saat arayla tekrarlanmalıdır.<sup>[5,7]</sup> Zehirli yılan ısırıklarının %30'u tedavi gerektirmez, ısırığın 5-10 cm yukarısında sadece lenfatik akımı engelleyecek kadar bir basınçta ilk 30 dk içerisinde uygulanacak bir turnike zehrin sistemik dolaşımını geçmesini büyük ölçüde azaltır.<sup>[21]</sup>

Yılan zehiri %70 su, %30 proteinli [enzim komponenti ve toksin komponenti] maddeden oluşur.<sup>[22]</sup> Enzim komponenti hiyaluronidaz ve fosfolipaz A başta olmak üzere oksidaz, esteraz, peptidaz ve proteazdan zengin pıhtılaşmayı bozan bir yapıdadır. Toksin komponenti ise nörotoksinler ve hemotoksinle içerir.<sup>[22,23]</sup> Nörotoksinler postsinaptik membranda kürar benzeri etki ile diyafram kaslarını etkileyerek ani solunum sıkıntısına yol açabilirken, hemotoksinler ise ekstrasvazasyon, hemoliz, fibrinolitik ya da intravasküler koagülasyona yol açabilir.<sup>[22,23]</sup>

Ülkemizde var olan zehirli yılanların toksini ise daha çok hemolitik özelliktedir.<sup>[22]</sup> Göğsün üst kısmı ve baş boyun bölgesine yaklaşıldıkça ısırığın tehlikesi artmaktadır. Isırığın damar içine denk gelmesi de zehrin toksisitesini ve morbiditeyi oldukça artırmaktadır.<sup>[22]</sup> Yılan ısırıkları sonucu görülen lokal bulgular 30

ila 60 dakika içerisinde ortaya çıkmasına karşın ilk bir hafta içinde kompartman sendromu gelişebilmektedir.<sup>[24]</sup> Bu yüzden ekstremitelerde olan yılan ısırıklarında oluşabilecek kompartman sendromu açısından sıkı takip gerekmekte ve klinik olarak şüphelenildiğinde fonksiyonel tam iyileşme sağlanabilmesi için fasyotomi yapılmalıdır.<sup>[25,26]</sup>

Zehir, hasarladığı dokudan salınan histamin, bradikinin, serotonin gibi mediyatörlerin artmasına yol açarak etkinliğini artırır.<sup>[1,23]</sup> Isırktan sonra başlayan süreç aslında bir kısır döngüdür. Zehir etkinliğini artırdıkça vazodilatasyon amacıyla mediyatörler artmakta vazodilatasyon ve vasküler permeabilite arttıkça kompartman içinde ve dışındaki basınç artmaktadır. Sonuçta tek başına dolaşımın yetersizliği nedeniyle nekrotik periyot tetiklenmese bile zehrin lizis ve degradasyon etkisi artmaktadır. Bu nedenle yılan ısırıklarında kompartman basıncı fasyotomi için temel endikasyon olmamalıdır. Diğer travmatik nedenlerle (yanık, kemik fraktürleri vs.) oluşan kompartman sendromlarında basınç ölçümü veya klinik ölçütler ön planda tutulabilir ancak yılan ısırıklarına bağlı kompartman sendromlarında bu ölçütlerin, tüm medikal ve profilaktik tedaviler yapılması şartı ile ikinci planda kalması gerektiğini düşünüyoruz. Fasyotominin kompartman dolaşımını rahatlatma etkisi dışında toksinlerin bu yöntemle aktivasyonlarının azaldığı veya kaybolduğu kanaatindeyiz.

Williams ve arkadaşları<sup>[13]</sup> da ekstremitte travmalarının neden olduğu kompartman sendromlarında da erken fasyotominin oldukça etkili ve küratif olduğunu belirtmişlerdir. McQueen ve Court-Brown<sup>[27]</sup> fasyotomi için eşik basınç değerini 30 mmHg olarak bildirmişlerdir. Parestezi, solukluk, nabızsızlık, ağrı, pasif hareketle ağrı gibi klinik semptomların oluşmasının beklenilmesi çoğu zaman ya gecikmeye ya da tanıda karışıklığa yol açmaktadır. Anıl ve arkadaşları<sup>[17]</sup> anti-serum tedavisinin zehrin yıkıcı etkisini ortadan kaldırarak kompartman sendromunu önleyeceğini rapor etmişlerdir. Ayrıca aynı çalışmada mannitol tedavisinin antioksidan etkisi, antiödem etkisi ile nekroz ve apopitozu önlediğini savunmuşlardır. Söz konusu bu tedaviler zaten rutin uygulamalar olup tek başlarına veya kombine olarak etkinlikleri yadsınamaz. Ancak kompartman sendromunu önleme konusunda tamamen küratif olması, kendi olgularımızda ve literatürde yer alan fasyotomi gerekliliği ve sıklığı göz önüne alınacak olursa mümkün gözükmemektedir. Ayrıca antiserum tedavisinin etkinliğinde en önemli belirleyicilerden birinin hastanın zehire olan duyarlılığı olduğu unutulmamalıdır. Yılan ısırıklarının bir kısmında da miyonekroza bağlı bazen lokalize ödem ve ekimoz gelişmekte bazen de nekrotizan fasiit benzeri ilerleyici doku yıkımı gözlenebilmektedir. Bu durumlarda da fasyotomi oldukça küratif olmaktadır. Gold

ve arkadaşları<sup>[11]</sup> kompartman basıncı 55 mmHg olan bir olguda mannitol, hiperbarik oksijen ve antiserum kombine tedavisi ile tedavi ettiklerini rapor etmişlerdir. 55 mmHg basınca kadar beklenildiğinde kas dokusu büyük oranda canlılığını kaybedebileceği göz ardı edilmemelidir. Tanen ve arkadaşları<sup>[10]</sup> yaptıkları domuz çalışmasında tibialis anterior kasları içine direkt yılan zehiri enjekte etmişler ve deneklerin yarısına antiserum diğer yarısına salin vererek fasyotomi yapmışlardır. Fasyotomi yapılanlarda kas nekrozunun daha yüksek olduğunu bulduklarını rapor etmişlerdir. Bu çalışmanın oldukça subjektif oluşu ve direk kas içi enjeksiyon yapılması ve kompartman sendromu kliniğini direkt sağlayamadığı Fulton ve Hoffman<sup>[12]</sup> tarafından belirtilmiştir. Ayrıca yılan ısırıklarında zehir çoğunlukla kas içine ulaşmaz genellikle subkutan dokuda kalmaktadır. Subkutan dokuda başlayan enflamasyon ile tetiklenen ve kısır döngüyle giderek artan ödem öncelikle ekstrakompartman sahayı etkilemektedir. Lokal doku hasarı zehrin miyotoksik ve sitolitik etkileriyle oluşmaktadır.<sup>[23]</sup> Ayrıca zehire bağlı oluşan doku nekrozu çinko bağımlı metalloproteinazlar ve miyotoksik fosfolipaz A2 etkisiyle oluşmaktadır.<sup>[28]</sup>

Yılan zehrinin çeşitli nörolojik defisitlere yol açabileceği ya da kompartman sendromu bulgularını taklit edebileceği ve kullanılan çeşitli ağrı kesicilerin kliniği maskeleyeceği de göz ardı edilmemelidir. Yılan sokmalarında sessiz kompartman sendromu gelişmektedir. Özellikle çocuklarda klinik bulguların subjektif olması, çocukların koopere olmamaları ve kompartman basınç ölçümünün kolay yapılamaması gibi nedenlerle tanı gecikmesi olabilir. Bu nedenlerle fasyotomi yılan ısırıklarında farklı endikasyonlara sahiptir.

Sonuç olarak, yılan sokmalarından sonra gelişen kompartman sendromu olgularında kliniğin tam olarak oturmasını veya kompartman basıncının eşik değere ulaşmasını beklemeden yapılan erken fasyotomi uygulamaları oldukça etkilidir. Bu olgularda fasyotomi öncesinde gerekli tüm tedaviler uygulanmalı sadece cerrahi daha erken yapılmalıdır. Ayrıca 2. olguda olduğu gibi yılan sokmalarında kompartman sendromu olmadan geç dönemde yapılan fasyotomi nekrotizan fasiit benzeri ilerleyen klinik tabloyu belirgin olarak azaltmakta ve doku yıkımını durdurmaktadır. Yukarıda daha önce belirttiğimiz gibi zehir etkisini enflamatuvar mediatörler üzerinden artırdığı için antihistaminikler, aprotinin (bradikinin salınımını azaltmak için), metiserjid veya ketanserin (serotonin antagonistleri), antioksidanlar (allopurinol, deferoxamin, vitamin C-E...), montelukast gibi ajanlarla yapılan kombine tedaviler de etkili olabilir.

Ayrıca yılan sokması tedavisinde zehrin inaktivasyonu gelişebilecek komplikasyonların önlenmesi ve fasyotomi gerekliliğini azaltmak için daha geniş kap-

samlı deneysel ve klinik çalışmalara ihtiyaç vardır.

## KAYNAKLAR

1. Gündüz A, Hasanbaşoğlu A, Topbaş M. Yılan sokması. Akademik Acil Tıp Dergisi 2003;2:43-7.
2. Çetin O. Türkiye sürüngenleri. Available at: <http://reptile.fisek.com.tr>.
3. Russel F. When a snake strikes. Emerg Med 1990;22:33-43.
4. Büyük Y, Koçak U, Yazıcı YA, Gürpınar SS, Kır Z. Yılan ısırığına bağlı ölüm. Türkiye Klinikleri J Foren Med 2007;4:127-30.
5. Al B, Orak M, Aldemir M, Güloğlu C. Snakebites in adults from the Diyarbakir region in southeast Turkey. Ulus Travma Acil Cerrahi Derg 2010;16:210-4.
6. Russell EF. Snake venom poisoning in the United States. Ann Rev Med 1980;31:247-56.
7. Köse R. The management of snake envenomation: evaluation of twenty-one snake bite cases. Ulus Travma Acil Cerrahi Derg 2007;13:307-12.
8. Davidson TM, Schafer SF. Rattlesnake bites. Guidelines for aggressive treatment. Postgrad Med 1994;96:107-14.
9. Ertem K. Venomous snake bite in Turkey. Eur J Gen Med 2004;1:1-6.
10. Tanen DA, Danish DC, Grice GA, Riffenburgh RH, Clark RF. Fasciotomy worsens the amount of myonecrosis in a porcine model of crotaline envenomation. Ann Emerg Med 2004;44:99-104.
11. Gold BS, Barish RA, Dart RC, Silverman RP, Bochicchio GV. Resolution of compartment syndrome after rattlesnake envenomation utilizing non-invasive measures. J Emerg Med 2003;24:285-8.
12. Kerns W 2nd, Beuhler M, Tomaszewski C. Hydroxocobalamin versus thiosulfate for cyanide poisoning. Ann Emerg Med 2008;51:338-9.
13. Williams AB, Luchette FA, Papaconstantinou HT, Lim E, Hurst JM, Johannigman JA, et al. The effect of early versus late fasciotomy in the management of extremity trauma. Surgery 1997;122:861-6.
14. Cawrse NH, Inglefield CJ, Hayes C, Palmer JH. A snake in the clinical grass: late compartment syndrome in a child bitten by an adder. Br J Plast Surg 2002;55:434-5.
15. Matsen FA 3rd, Winquist RA, Krugmire RB Jr. Diagnosis and management of compartmental syndromes. J Bone Joint Surg Am 1980;62:286-91.
16. Mars M, Hadley GP. Raised compartmental pressure in children: a basis for management. Injury 1998;29:183-5.
17. Anıl BA, Anıl M, Kara OD, Bal A, Ozhan B, Aksu N. Yılan ısırığına bağlı ağır ödem saptanan üç olguda mannitol tedavisi. Türkiye Klinikleri J Med Sci 2011;31:720-3.
18. Grace TG. Closed compartment ischemia and snakebite. West J Med 1988;148:707.
19. McQueen MM, Gaston P, Court-Brown CM. Acute compartment syndrome. Who is at risk? J Bone Joint Surg Br 2000;82:200-3.
20. Chew KS, Khor HW, Ahmad R, Rahman NH. A five-year retrospective review of snakebite patients admitted to a tertiary university hospital in Malaysia. Int J Emerg Med 2011;4:41.
21. Tanen D, Ruha A, Graeme K, Curry S. Epidemiology and hospital course of rattlesnake envenomations cared for at a tertiary referral center in Central Arizona. Acad Emerg Med 2001;8:177-82.
22. Dökmeci İ. Hayvansal kaynaklı zehirler. In: Dökmeci İ, Dökmeci AH, editör. Toksikoloji zehirlenmelerde tanı ve tedavi.

4. baskı. İstanbul: Nobel Tıp Kitabevleri; 2005. s. 500-5.
23. Warrell DA. Snake bite. *Lancet* 2010;375:77-88.
24. Bulut M, Eren S, Ozdemir F, Koksall O, Durmus O, Esen M, et al. Snakebites cases admitted to Uludađ university faculty of medicine emergency department and current management of snake bite. *Akademik Acil Tıp Dergisi* 2009;8:31-4.
25. Hsu KY, Shih HN, Chen LM, Shih CH. Lower extremity compartmental syndrome following snake-bite envenomation-one case report. *Changgeng Yi Xue Za Zhi* 1990;13:54-8.
26. Wagner HE, Barbier P, Frey HP, Janggen FM, Rothen HU. Acute compartment syndrome following snake bite. [Article in German] *Chirurg* 1986;57:248-52. [Abstract]
27. McQueen MM, Court-Brown CM. Compartment monitoring in tibial fractures. The pressure threshold for decompression. *J Bone Joint Surg Br* 1996;78:99-104.
28. Gutiérrez JM, Rucavado A, Chaves F, Díaz C, Escalante T. Experimental pathology of local tissue damage induced by *Bothrops asper* snake venom. *Toxicon* 2009;54:958-75.