



Delici kesici alet yaralanmasına bağlı geç gelişen psödomeningosel: Olgu sunumu

Delayed pseudomeningocele as a result of penetrating injury: case report

Mehmet SEÇER, Ali Rıza GEZİCİ, Ali DALGIÇ, Mehmet Fikret ERGÜNGÖR

Psödomeningosel, meninjeal yırtık sonrası ekstradural beyin omurilik sıvısı (BOS) koleksiyonudur. Dura-araknoid defekt boyutu, BOS basıncı, yumuşak doku direnci psödokist boyutunu belirler. Semptomlar arasında baş ağrısı, boyun ağrısı, miyelopatik bulgular radikuler bulgular görülebilir. Psödomeningosel tanısında miyelografi, bilgisayarlı tomografi, sonografi, manyetik rezonans görüntüleme yararlıdır. Psödomeningosel olgusunda, operasyon sırasında belirlenen sinir köklerinin tuzaklandığı ve onarım sonrası nörodefisiti düzelen bir olgu sunulmuştur.

Anahtar Sözcükler: Cerrahi; psödomeningosel; sinir kökleri tuzaklanması.

Pseudomeningocele is cerebrospinal fluid collection in an extradural area after meningeal tear. The size of the defect in the dura-arachnoid, the pressure of spinal fluid, and the resistance of the soft tissue presumably determine the size of the pseudocyst. The main symptoms are often: headache, neck pain and myelopathic and radicular signs. Pseudomeningocele is diagnosed by myelography, sonography, computed tomography, and magnetic resonance imaging. We present a case of intraoperative identification nerve root entrapment by pseudomeningocele cyst and postoperative recovery of a patient's neurologic deficit.

Key Words: Surgery; pseudomeningocele; nerve root entrapment.

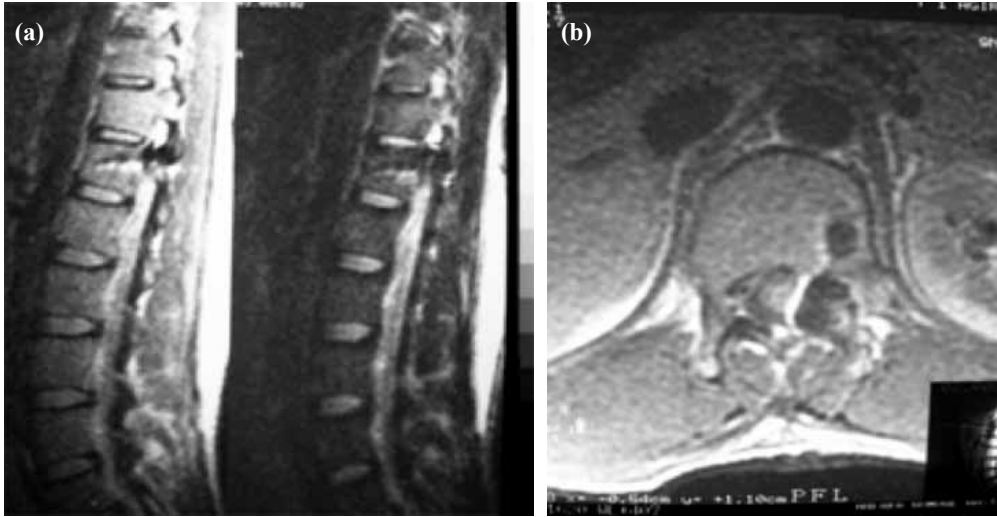
Psödomeningosel, sıklıkla gözden kaçan meninjeal yırtık veya spinal cerrahi sonrası yetersiz kapa-maya bağlı, dural örtünün olmadığı ekstradural beyin omurilik sıvısı (BOS) koleksiyonu olarak tanımlanır.^[1] Nadir görülen bir lezyon olmasına rağmen literatürde, ekstradural kist, ekstradural psödokist, yalancı meningosel, psödomeningosel, iyatrojenik meningosel, araknoid kist ve ameliyat sonrası divertikulum gibi pek çok isme sahiptir.^[2] Psödomeningosel, olguların çoğunda bulgulara yol açmadan paraspinal yumuşak doku içinde yerleşir.^[3] En sık lomber disk cerrahisi komplikasyonu olarak karşılaşılan psödomeningosel,^[4,5] miyelografi sonrası,^[4] spinal tümör cerrahisi sonrası gelişebilir.^[6,7]

Sunulan olguda delici kesici spinal yaralanmaya bağlı BOS fistülü cerrahisi sonrası geç dönemde ge-

lişen, büyük boyutlara ulaşmamış, spinal kanal dışına uzanmayan ve radiküler bulgulara yol açan psödomeningosel olgusu ve cerrahi tedavi sonrası radiküler bulguların düzeldiğine dikkat çekmek istedik.

OLGU SUNUMU

Yirmi beş yaşında erkek hasta, Ağustos 2002'de torakolomber bölgeden delici kesici alet yaralanması sonrası BOS fistülü olması üzerine, kliniğimizde T12 ve L1 laminektomi ve dura onarımı yapıldı. Ameliyat öncesi manyetik rezonans görüntülemeye (MRG) Th 12 vertebra korpusuna uzanan yaralanma izlendi (Şekil 1a, b). Ameliyat öncesi incelemede sol alt ekstremitesi plejik, anal tonus ve refleksi alınamıyordu. Rehabilitasyon sonrası olgunun sol alt ekstremitesi 3/5 motor gücünde saptandı. 18 ay sonra ilerleyici defisit yakınması ile başvuran olgunun muayenesinde sol alt



Şekil 1. (a, b) Ameliyat öncesi MRG'de Th 12 vertebra korpusuna uzanan yaralanma izleniyor.

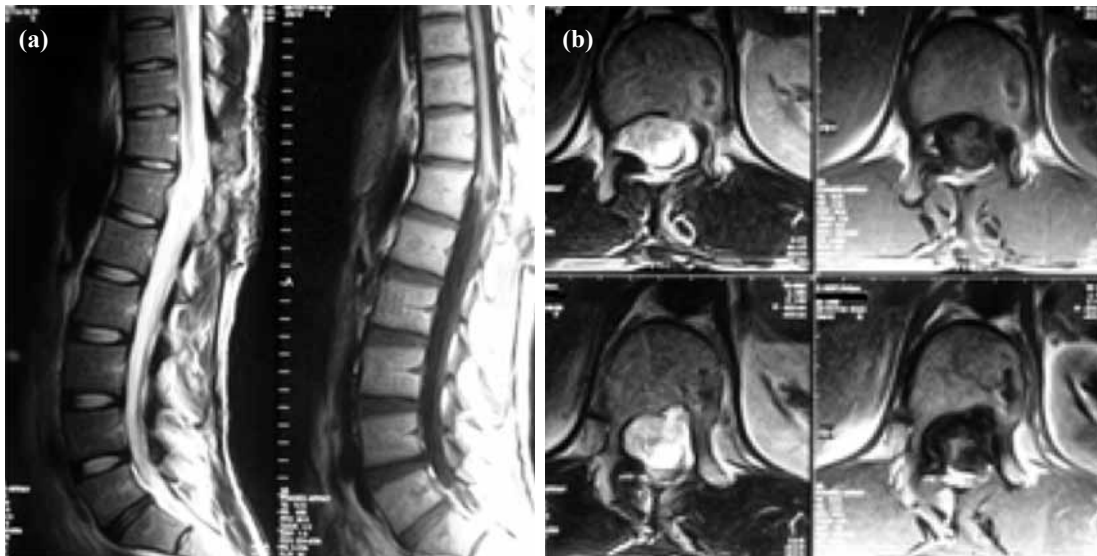ekstremitesinde 1/5 motor düzeyinde kuvvet saptandı. MRG'sinde T12 korpusu düzeyinde, sol L1 köküne bası yapan, spinal kordu sağa deplase etmiş kistik kitle saptandı (Şekil 2a, b). Bunun üzerine yeniden operasyona alınan olguda sol L1 kökü omuzunda psödomeningosele kesesi izlendi. Keseye yapılan ponksiyonda BOS gelişi görüldü. Sınırları ortaya konan psödomeningosele kesesi içerisinde tuzaklanan sinir kökleri serbestleştirilerek intradural alana itildi, dura onarımı yapıldı. Ameliyat sonrası 1. gününde sol alt ekstremitesi 4/5 motor gücünde olan olgu mobilize edildi.

TARTIŞMA

Psödokist oluşumu mekanik bir süreçtir.^[4] Araknoid sağlamsa dural açıklıktan araknoid herniasyona yol açar. Daha yaygın olarak hem durada hem de araknoidde defekt oluşur. BOS paraspinal yumuşak doku içi-

ne akar. Başlangıçta BOS emilebilir. Ancak, daha sonra biriken BOS fibröz doku tarafından etrafı sınırlanarak psödomeningosele oluşur.^[1,2,5,6,8] Dura-araknoid defekt boyutu, BOS basıncı, yumuşak doku direnci psödokist boyutunu belirler.^[4]

Spinal cerrahisi sonrası psödomeningosele insidansı, çoğu olgunun asemptomatik olmasından dolayı bilinmemektedir.^[8] Swanson ve Fincher 1700 laminektomi sonrası %0,068,^[9] Teplic ve arkadaşları 400 laminektomili hastada %2 oranında psödomeningosele geliştiğini bildirmişlerdir.^[2] Semptomlar arasında baş ağrısı, boyun ağrısı, miyelopatik bulgular radiküler bulgular görülebilir.^[5-8,10] Bu semptomlar kistin spinal kord, sinir köklerine basısı, kist içerisinde rotların tuzaklanması veya periradiküler fibrozise bağlı olabilir.^[8,10] Bizim olgumuzda semptomlar kesenin sol L1 köküne bası ve kese içerisinde sinir köklerinin tuzak-



Şekil 2. (a, b) MRG'de T12 korpusu düzeyinde, sol L1 köküne bası yapan, spinal kordu sağa deplase etmiş kitle görülmekte.

lanmasına bağlı geliştiği ameliyat öncesinde gözlemlendi. Miller ve Elder kist boyutu ve semptomların derecesi arasında ilişki olmadığını bildirmişlerdir.^[4] Özellikle rotların tuzaklandığı küçük psödomeningosel olgularında nörodefisit ağır olabilir.

Psödomeningosel tanısı için miyelografi, bilgisayarlı tomografi, sonografi kullanılsa da MRG kese dural bağlantıyı ortaya konması açısından daha yararlıdır.^[4,8,11] Ancak, sinir köklerinin tuzaklanması bizim olgumuzda olduğu gibi sadece operasyon sırasında tanınabilir.^[10]

Ameliyat sonrası psödomeningosel tedavisi tartışmalıdır. Asemptomatik olgularda konservatif tedavi önerilmesine rağmen psödomeningoselin gerçekten asemptomatik olduğunu belirlemek zordur.^[10] Tedavide tekrarlanan ponksiyon,^[1] lumboperitoneal şant,^[12] epidural kan yaması ve kapalı subarahnoid drenaj^[13] önerilmiştir. Ancak, kese boyutuna bakılmaksızın nörodefisit gelişen olgularda yapılacak cerrahi, sinir köklerinin tuzaklanması açısından hem tanıya katkıda bulunur hem de tedaviyi sağlar. Duradaki defekt sınırları ortaya konmalı, psödomeningosel içine fitiklaşan sinir kökleri serbestleştirilerek dural kese içerisine itilmeli ve dura su geçirmez tarzda dikilmelidir.^[5,6]

Sonuç olarak, delici kesici spinal yaralanma sonrası geç dönemde gelişen nörodefisit psödomeningoselle bağlı olabilir. Kese boyutu ile semptomların derecesi açısından paralellik bulunmamaktadır. Özellikle sinir köklerinin tuzaklandığı olgularda yapılacak cerrahi hem tanıya katkıda bulunur hem de tedavi açısından yüz güldürücü sonuç sağlar.

KAYNAKLAR

1. Barron JT. Lumbar pseudomeningocele. Orthopedics

1990;13:608-10.

2. Teplick JE, Peyster RG, Teplick SK, Goodman LR, Haskin ME. CT identification of post laminectomy pseudomeningocele. AJNR 1963;14:1203-6.
3. Paolini S, Ciappetta P, Piattella MC. Intraspinous postlaminectomy pseudomeningocele. Eur Spine J 2003;12:325-7.
4. Miller PR, Elder FW Jr. Meningeal pseudocysts (meningocele spurius) following laminectomy. Report of ten cases. J Bone Joint Surg [Am] 1968;50:268-76.
5. Ökten Aİ, Ergün R, Akdemir G:Lomber disk cerrahisinin nadir bir komplikasyonu Psödomeningosel. Türk Nöroşirürji Dergisi 1998;8:43-6.
6. Ökten Aİ, Gezercan Y,Ergün R: Spinal tümör cerrahisinden sonra gelişen üç kompartmanlı Psödomeningosel. Türk Nöroşirürji Dergisi 2002;12:262-6.
7. Pereira Filho Ade A, David G, Pereira Filho Gde A, Brasil AV. Symptomatic thoracic spinal cord compression caused by postsurgical pseudomeningocele. Arq Neuropsiquiatr 2007;65:279-82.
8. Lee KS, Hardy IM 2nd. Postlaminectomy lumbar pseudomeningocele: report of four cases. Neurosurgery 1992;30:111-4.
9. Swanson HS, Fincher EF. Extradural arachnoidal cysts of traumatic origin. J Neurosurg 1947;4:530-8.
10. Hadani M, Findler G, Knoler N, Tadmor R, Sahar A, Shacked I. Entrapped lumbar nerve root in pseudomeningocele after laminectomy: report of three cases. Neurosurgery 1986;19:405-7.
11. Laffey PA, Kricun ME. Sonographic recognition of postoperative meningocele. AJR Am J Roentgenol 1984;143:177-8.
12. Kitchen N, Bradford R, Platts A. Occult spinal pseudomeningocele following a trivial injury successfully treated with a lumboperitoneal shunt: a case report. Surg Neurol 1992;38:46-9.
13. McCormack BM, Taylor SL, Heath S, Scanlon J. Pseudomeningocele/CSF fistula in a patient with lumbar spinal implants treated with epidural blood patch and a brief course of closed subarachnoid drainage. A case report. Spine (Phila Pa 1976) 1996;21:2273-6.