



Travmatik pulmoner psödokist: İki olgu sunumu

Traumatic pulmonary pseudocyst: 2 case reports

Mesut ERBAŞ,¹ Sami KARAPOLAT,² Suat GEZER,² Gülbin SEZEN,¹ Hakan ATEŞ¹

Travmatik pulmoner psödokistler (TPP) künt toraks travmaları sonrasında nadiren gelişebilen akciğerin kaviter lezyonlarındandır. Travma sonrası sol akciğer yerleşimli kistik lezyonları saptanan 2 erkek olgu TPP tanısı ile kliniğimizde izlendi. Kontrol toraks bilgisayarlı tomografilerinde (BT) kistik lezyonların boyutlarında ve duvar gerginliklerinde artma görülmesi üzerine cerrahi girişim kararı alındı. İlk olguya torakotomi ile kistotomi ve kapitonaj uygulandı ve sorunsuz olarak taburcu edildi. Ancak ikinci olgu ameliyat hazırlıkları esnasında olan kalp durması nedeniyle hayatını kaybetti. TPP'lerin tanı konması ve radyolojik izleminde toraks BT görüntülemesi önemli bir yöntemdir. İzlemde progresyon gösteren psödokistlerin tedavisinde cerrahi seçenek daima hatırlanmalıdır.

Anahtar Sözcükler: Kist; tomografi; toraks travmaları; torakotomi.

Traumatic pulmonary pseudocysts (TPP) are cavity lesions that are rarely seen after blunt thoracic traumas. Two male patients who were diagnosed with cystic lesions in the left lung after trauma were followed in our clinic with the diagnosis of TPP. Due to increase in cyst dimensions and wall tension, which were seen on the follow-up thorax tomography, surgical intervention was decided for both cases. The first case underwent cystotomy and capitonnage via thoracotomy, and was discharged without any complication. However, the second case was lost due to cardiac arrest during the operative preparations. Thorax tomography is an important method in the diagnosis and radiological follow-up of TPP. The surgery option should always be remembered for patients who show progression during the follow-up.

Key Words: Cysts; tomography; thoracic injuries; thoracotomy.

Travmatik pulmoner psödokist (TPP) genellikle künt göğüs travmaları sonrasında görülebilen nadir bir komplikasyondur. Bu lezyonlar tek veya çoklu, oval veya sferik şekilli olabilmekte ve boyutları 2 ile 14 cm arasında değişebilmektedir. Çocuklar ve genç erişkinlerde göğüs duvarının aşırı esnekliği dolayısıyla oluşan ağır travmalar dahi viseral plevranın bütünlüğünü bozamamaktadır. Dolayısıyla akciğer parankimi içerisinde hava, sıvı veya kanla dolu, bronşiyal duvar elementleri ile epitel içermeyen ince duvarlı ve belirgin sınırları olan TPP'ler daha sık oluşmaktadır.^[1]

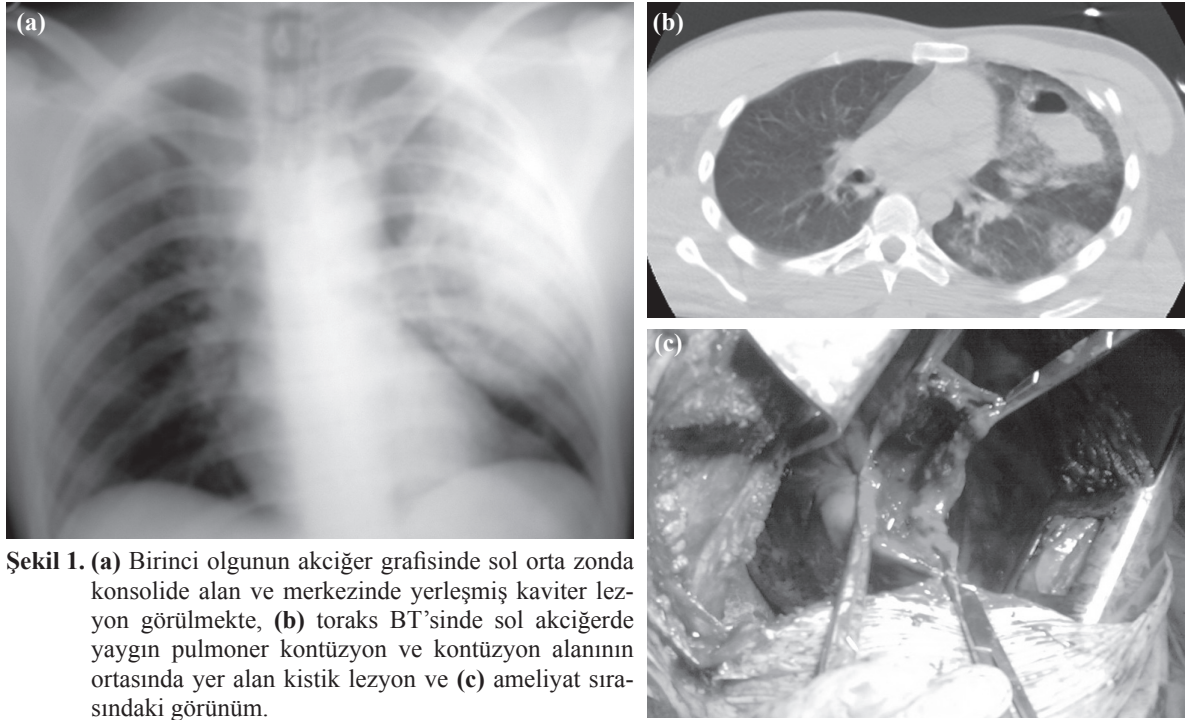
Travmatik pulmoner psödokistler benign klinik seyirli dirler ve çoğunlukla destekleyici tedavi ile 1-4 ay içerisinde kendiliğinden rezorbe olurlar. Ancak medikal tedaviye yanıtız ikincil enfeksiyon gelişmesi, kist duvarında oluşan belirgin gerginlik nedeniyle kavite boyutlarında büyüme oluşması ve kistin çevre akciğer parankimine olan basısı nedeniyle oluşan atelektazi-

nin ciddi restriktif ventilasyon defektine neden olması dolayısıyla cerrahi girişim gerekebilir.^[2]

Bu yazıda, TPP tanısı ile izlenen iki olgu özellikle kullanılan radyolojik yöntemler, ayırıcı tanı ve tedavi yöntemleri açısından literatür verileri eşliğinde sunuldu.

OLGU SUNUMU

Olgu 1- Yirmi dört yaşında erkek hasta trafik kazası nedeniyle acil servise getirildi. Genel durumu kötü ve bilinci kapalı olan olgunun Glaskow koma skoru (GKS) 7 idi. Fiziksel incelemede sol frontal bölgede 4x2 cm boyutlarında ekimotik alan ve sol akciğer üst zonlarında oskültasyonda solunum seslerinde azalma saptandı. Arka-ön akciğer grafisinde sol akciğer orta zonda konsolide alan ve merkezinde hava-sıvı seviyesi içeren kaviter lezyon görüldü (Şekil 1a). Beyin bilgisayarlı tomografisinde (BT) sol frontal bölgede

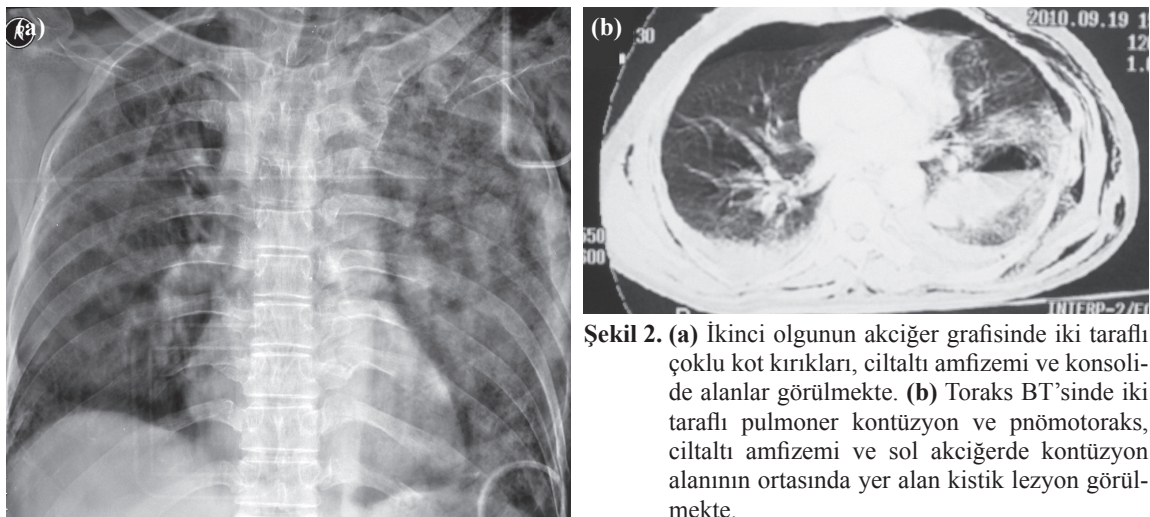


Şekil 1. (a) Birinci olgunun akciğer grafisinde sol orta zonda konsolide alan ve merkezinde yerleşmiş kaviter lezyon görülmekte, (b) toraks BT'sinde sol akciğerde yaygın pulmoner kontüzyon ve kontüzyon alanının ortasında yer alan kistik lezyon ve (c) ameliyat sırasındaki görünüm.

epidural hematoma, toraks BT'sinde sol akciğerde yaygın pulmoner kontüzyon ve sol üst lob apikoposterior segmentte kontüzyon alanının ortasında yer alan 65x40 mm boyutlarında içinde hava-sıvı seviyesi görülen ince duvarlı kistik lezyon gözlemlendi (Şekil 1b). Olgunun öyküsünde herhangi bir hastalık yoktu. Olgu yoğun bakım ünitesine ekstübe halde izlem ve tedavi amacıyla yatırıldı. Bilinç durumu 4. gün düzelen ve GKS 13 olan olguya 7. gün kontrol toraks BT'si çekildi. Burada sol akciğerdeki kontüzyon alanlarının tama yakın olarak kaybolduğu ancak kistik lezyon boyutunun 75x60 mm olduğu ve duvar gerginliğinin arttığı gözlemlendi. Bu nedenle olguya genel anestezi altında sol posterolateral torakotomi ile kistotomi yapıldı. Sol üst lob apikoposterior segment yerleşimli yaklaşık olarak

80x60x70 mm boyutlarındaki kavitenin içindeki hematoma boşaltıldı, kanama kontrolü yapıldı ve kapitonaj ile lezyon kapatıldı (Şekil 1c). Ameliyat sonrası dönemde komplikasyon gelişmeyen olgu 6. gün taburcu edildi. Olgu 1 yıllık klinik ve radyolojik izlemin sonunda halen semptomsuzdur.

Olgu 2– Altmış yaşında erkek hasta yüksekten düşme nedeniyle acil servise getirildi. Genel durumu kötü olan ancak bilinci açık ve kooperasyon kurulabilen olgunun yapılan fiziksel incelemesinde palpasyonla toraks duvarında yaygın olarak hassasiyet, ciltaltı amfizemi, kaba krepatasyon ve oskültasyonla her iki tarafta akciğer seslerinde azalma saptandı. Arka-ön akciğer grafisinde iki tarafta da çoklu kot kırıkları, ciltaltı amfizemi ve konsolide alanlar görüldü (Şekil 2a). Karın



Şekil 2. (a) İkinci olgunun akciğer grafisinde iki taraflı çoklu kot kırıkları, ciltaltı amfizemi ve konsolide alanlar görülmekte. (b) Toraks BT'sinde iki taraflı pulmoner kontüzyon ve pnömotoraks, ciltaltı amfizemi ve sol akciğerde kontüzyon alanının ortasında yer alan kistik lezyon görülmekte.

ultrasonografisi normal olan olgunun beyin BT'sinde C7 vertebra spinöz süreçte kırık görüldü ve stabilizasyon servikal kollar ile sağlandı. Toraks BT'sinde iki taraflı pulmoner kontüzyon, iki taraflı pnömotoraks, ciltaltı amfizemi ve sol alt lob süperior segmentte kontüzyon alanının ortasında yer alan 75x45 mm boyutlarında içinde hava-sıvı seviyesi görülen ince duvarlı kistik lezyon gözlemlendi (Şekil 2b). Olguya lokal anestezi altında iki taraflı tüp torakostomi uygulandı. Olgunun öyküsünde herhangi bir hastalığı yoktu. Yoğun bakım ünitesine ekstübe halde takip ve tedavi amacıyla yatırılan olguda hasta kontrollü analjezi yöntemi ile analjezi sağlandı. Ayrıca efektif postural drenaj ve solunum egzersizleri ile sekresyon retansiyonu önlenmeye çalışıldı. Ancak 3. gün oluşan hipoksi ve hiperkarbi nedeniyle olgu entübe edilerek mekanik ventilasyonda hacim kontrollü moda izlendi. Olguya 7. gün kontrol toraks BT'si çekildi ve yaygın kontüzyonun çoğunlukla devam ettiği ve yer yer ateletazilerin buna eşlik ettiği gözlemlendi. Ayrıca sol akciğer alt lob süperior segmentteki kistik lezyonun boyutunun 90x50 mm olduğu ve duvar gerginliğinin arttığı saptandı. Olgu aynı gün cerrahi için hazırlıklar yapılırken gelişen kalp durması nedeniyle kaybedildi.

TARTIŞMA

Travmatik pulmoner psödokistlerin bir kısmının arka-ön akciğer grafileri ile saptanmasına karşın kliniklerdeki rutin uygulamalarda kesin tanı konulmasında toraks BT'si daha etkin bir rol oynamaktadır.^[1] Benzer şekilde bu lezyonların rezolüsyon sürecinin takibinde de toraks BT'si tercih edilmektedir. Bu yazıdaki ikinci olguda akciğer grafisinde görülmeyen TPP toraks BT'si ile saptanmıştır. Ayrıca her iki olgunun lezyonlarının radyolojik izlemi hem günlük çekilen akciğer grafileri ile hem de 1 hafta sonra çekilen toraks BT'leri ile yapılmıştır. İlk olguda ardışık olarak çekilen akciğer grafileri lezyon boyutu hakkında bilgi edinilmesinde yetersiz kalmış, ancak toraks BT'si ile her iki olgunun da TPP'lerinin boyut, içerik ve duvar gerginliğinde oluşan değişiklikler hakkında daha kesin veriler elde edilmiştir.

Genel olarak izole TPP olguları minör klinik majör radyolojik bulgularla karşımıza çıkmaktadır. Burada radyolojik olarak gözlenen kistik lezyonların olgularda daha önceden var olan kistik yapılar olup olmadığının aydınlatılması önem taşır. Yetişkinlerde akciğer apseleri, kist hidatik, tüberküloz, mikotik veya bronşiyal karsinom kavimleri çocuklarda ise pnömatosel, kist hidatik, doğuştan pulmoner kistler ve pulmoner sekestrasyon ayırıcı tanılar arasında yer almaktadır. Eğer varsa daha önceden çekilmiş akciğer grafileri veya olgulardan-ailelerinden alınacak öyküde önceki hastalıkların sorgulanması bu ayırıcı yardımcı olacaktır. Ek olarak TPP'ler daima pulmoner kontüzyon alanının ortasında veya komşuluğunda yer almakta

ve boyut, şekil ve duvar yapısı diğer kistik lezyonlardan farklı olarak kısa süre içerisinde değişebilmektedir.^[3] Her iki olgumuzda da bilinc kapalıydı, hasta yakınlarından aldığımız öyküde herhangi bir hastalık olmadığını öğrendik. Olguların ilk çekilen toraks BT'sinde saptanan kistik lezyonların yoğun kontüzyon alanları ile çevrili olduğu gözlemlenmiştir. Kontrol toraks BT'lerinde ise kistik lezyonların boyutlarının büyüdüğü ve duvar gerginliğinin arttığı şeklinde değişiklikler tespit edilmiş ve kesin tanı TPP şeklinde konulmuştur.

Her ne kadar destekleyici tedavi yöntemleri ile TPP'lerin birçoğu resorbe olsalar da bu lezyonların enfekte olması halinde nekrotik parankim ile çevrili akciğer apsesi veya masif hemoptizi gibi hayatı tehdit edebilen komplikasyonlar gelişebilir. Bu durumlarda erken dönemde cerrahi anatomik rezeksiyon yapılmalıdır. Bunun yanında TPP'lerin izleminde psödokistin plevral aralığa rüptürüne bağlı hemotoraks veya uzamış hava kaçağı oluşması, psödokistin duvar gerginliği ve boyutlarında progresif büyüme olmasına bağlı fonksiyonel parankimin bası altında kalması gibi durumlarda cerrahi düşünülmelidir.^[4-6] Chon ve arkadaşları^[7] TPP'lerin genellikle konservatif olarak tedavi edilmelerini ancak konservatif tedavinin başarısız olması, enfeksiyon veya solunum yetersizliği gibi komplikasyonların oluşması, psödokistin boyutlarında artış olması veya takiplerde psödokistin boyutlarının küçülmemesi durumlarında cerrahi yapılmasını önermişlerdir. Melloni ve arkadaşları^[8] çalışmalarında TPP olgularında herhangi bir sebeple uygulanabilecek olan mekanik ventilasyon durumunda psödokistin progresif olarak büyüyerek kardiyopulmoner instabiliteye yol açabileceğini ve bu olgularda parankim koruyucu cerrahi yöntemler ile psödokistin eksize edilmesinin gerekebileceğini bildirmişlerdir. Bizim iki olgumuzda da izleminde erken dönemde TPP'lerin boyutlarında hızlı ve anlamlı artış olmasına bağlı duvar gerginliği artmıştır. Duvar gerginliğindeki artış büyüyen psödokistlerin sınırlarının daha net olarak görülmesi ile birliktedir. Saptanan bu özellikler nedeniyle bizler psödokistlerin rüptüre ve komplike olma ihtimalinin arttığını düşünerek cerrahi tedavi kararı verdik. Bunu uygulayabildiğimiz ilk olguda cerrahi girişimle komplikasyon riski ortadan kaldırılmış, hastanede kalma süresi kısalmış ve tam şifa elde edilmiştir. Ayrıca uzun sürecek takip dönemindeki fazla maliyetin önüne geçilmiştir.

Sonuç olarak, TPP'lerin erken ve kesin tanı alması yanında radyolojik takip aşamalarında da toraks BT'si diğer radyolojik incelemelere göre daha üstün bir yöntemdir. İlerleyici psödokistlerin önemli komplikasyonlara neden olabileceği göz ardı edilmemeli ve olgular bu açıdan sıkı takip edilerek uygun zamanda yapılacak cerrahi girişimden kaçınılmamalıdır.

KAYNAKLAR

1. Altınok T. Akciğer yaralanmaları. TTD Toraks Cerrahisi Bülteni 2010;1:55-9.
2. Ahmad Z, Pandey DK, Hasan A, Anis A. Trauma: an unusual aetiology of pulmonary pseudocyst. Indian J Chest Dis Allied Sci 2008;50:293-4.
3. Soysal O, Kuzucu A, Kutlu R. Posttraumatic pulmonary pseudocyst. Ulus Travma Acil Cerrahi Derg 1999;5:217-8.
4. Yazkan R, Ozpolat B, Sahinalp S. Diagnosis and management of post-traumatic pulmonary pseudocyst. Respir Care 2009;54:538-41.
5. Gezer S, Yıldız S, Kılıçgün A. Rare complication of blunt chest trauma: pulmonary pseudocyst. The Internet Journal of Thoracic and Cardiovascular Surgery 2009;13:1.
6. Kocer B, Gulbahar G, Gunal N, Dural K, Sakinci U. Traumatic pulmonary pseudocysts: two case reports. J Med Case Rep 2007;1:112.
7. Chon SH, Lee CB, Kim H, Chung WS, Kim YH. Diagnosis and prognosis of traumatic pulmonary pseudocysts: a review of 12 cases. Eur J Cardiothorac Surg 2006;29:819-23.
8. Melloni G, Cremona G, Ciriaco P, Pansera M, Carretta A, Negri G, et al. Diagnosis and treatment of traumatic pulmonary pseudocysts. J Trauma 2003;54:737-43.