

PATELLA KIRIKLARINDA CERRAHİ TEDAVİ SONUÇLARIMIZ

RESULTS OF SURGICAL TREATMENT IN PATELLAR FRACTURES

Dr.Tekin TULUAY*, Dr.Zafer ORHAN**,Dr.Mehmet DEMİRKAYA*,Dr.Nüzhet YAZICI*

ÖZET: Sağlık Bakanlığı Taksim Hastanesi, Ortopedi ve Travmatoloji Kliniğine Ocak 1993- Mart 1998 tarihleri arasında başvuran ve cerrahi tedavi uygulanan 25 hastanın 27 patellasında yapılan fonksiyonel ve radyolojik değerlendirmede 5 hasta mükemmel (% 18.5), 7 hasta iyi (%26), 10 hasta orta (%37) ve 5 hasta kötü (% 18.5) olarak değerlendirilmiştir. Gergi bandı uygulanan 15 hastadan 2 hasta mükemmel (% 13.33), 4 hasta iyi (%26.6), 7 hasta orta (%47), 2 hasta kötü sonuç (13.3) olarak değerlendirilmiştir. Magnuson tekniği uygulanan 2 hastanın sonuçları iyi, bir hastanın sonucu orta ,bir hastanın sonucu kötü olarak değerlendirilmiştir. Modifiye gergi bandı uygulanan 7 hastadan üçü mükemmel (% 43), bir hasta (14.2) iyi, bir hasta orta (%14.2) ve 2 hasta da kötü (%28.4) olarak değerlendirilmiştir. Hiçbir hastada kaynama gecikmesi veya kaynamama meydana gelmedi.Sonuç olarak çok parçalı kırıklarda uygulanabilirliği, rijit fiksasyon sağlaması ve erken harekete izin vermesi, vida veya ilave tekniklerle kombine edilebilmesi gibi özellikleri nedeniyle modifiye AO germe bandı tekniği patella kırıklarının cerrahi tedavisinde öncelikli olarak düşünülebilir.

Anahtar kelimeler: Patella kırığı, AO gergi bandı.

SUMMARY: A total of 25 patients underwent 27 operations due to patellar fracture of the Department of Orthopaedic and Traumatology, Taksim State Hospital between January 1993 and March 1998. The results were evaluated based on radiological and functional criteria. According to Böstman criteria, consequently,5 patients were classified as "excellent", 7 patients as "good", 10 patients as "moderate", 5 patients as poor. On the other hand, among the 15 patients who had "tension band" as the treatment alternative, 2 patients were graded as "excellent", 4 patients were "good", 7 patients "moderate", 2 patients "poor". Four patients underwent surgery using Magnuson Technique .Among them 2 showed good, 1 showed moderate and the other one showed poor result .7 patients had modified tension band. Three patients had "excellent", one patients had good, one patient had moderate and 2 patients had poor results, respectively. There was no delayed union or nonunion in any case.In conclusion, considering the applicability in multiple fractures and combinations with other technique such as screw application technique, modified tension band should be considered as a primary treatment approach. It also provide rigid fixation and early mobilization of the patient.

Key words: Patellar fractures, AO modified tension band technique.

Patella vücuttaki en büyük sesamoid kemiktir(1,2). Kuadriceps tendonu ile patellar ligaman arasında yerleşmiştir. Bu kas ile birlikte dizin ekstansör mekanizmasını oluşturur. Patellanın anatomik konumu ve diz fonksiyonlarındaki önemi nedeniyle kırıklarının tedavisine de özenle yaklaşmak gerekir.

Patella kırıklarının cerrahi tedavisinde çeşitli açık redüksiyon ve internal fiksasyon yöntemleri ve patellektominin yanında, son yıllardaki yayınlarda yeni tedavi seçenekleri olarak artroskopik gergi bandı uygulamaları, perkütan serklaj yöntemleri, eksternal fiksatörler ve şekil hafızalı metal çiviler karşımıza

çıkılmaktadır.(3-7)

MATERİYAL-METOD

Sağlık Bakanlığı Taksim Hastanesi, Ortopedi ve Travmatoloji Kliniğine Ocak 1993- Mart 1998 tarihleri arasında başvuran ve cerrahi tedavi uygulanan 32 hastanın 35 patellası değerlendirmeye alındı. Hastaların n üçünde bilateral kırık mevcuttu. Bilateral kırıklı bu hastaların her iki patellası da opere edildi

BULGULAR

Çalışmamızda 32 hasta son durumları değerlendirilmek üzere kliniğimize davet edilmiştir. Bu davete uyan 25 hastanın 27 patellası fonksiyonel ve radyolojik olarak değerlendirilmiştir. Cinsiyet, taraf, hasta yaşı, yatış süresi, kırık tipi gibi özelliklerin değerlendirilmesi 32 hasta (35 patella kırığı) üzerinden yapıldı.

Kliniğimizde opere edilen patella kırıklı hastaların 21' i

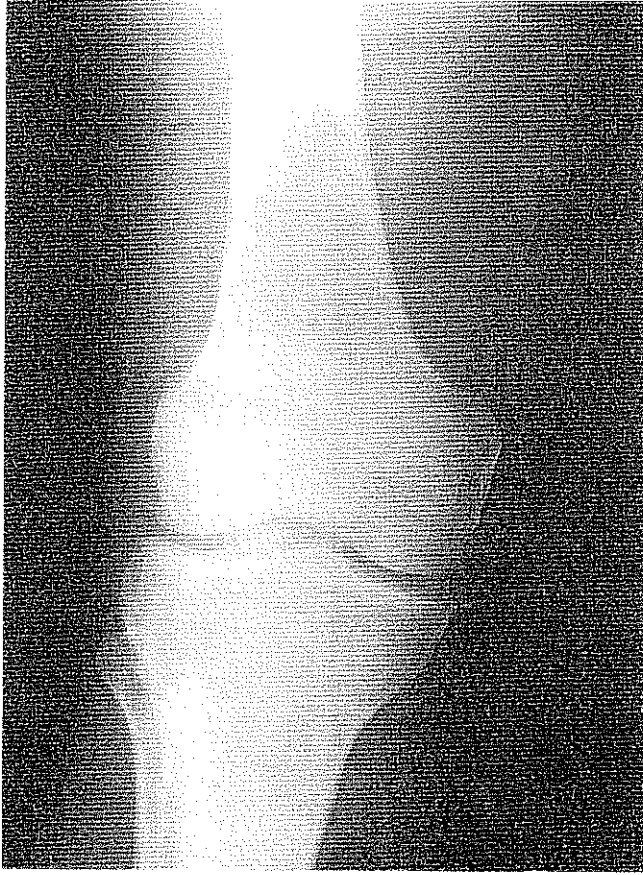* Taksim Hastanesi, Ortopedi ve Travmatoloji Kliniği.

**Abant İzzet Baysal Üniversitesi, Düzce Tıp Fakültesi, Ortopedi ve Travmatoloji ABD.

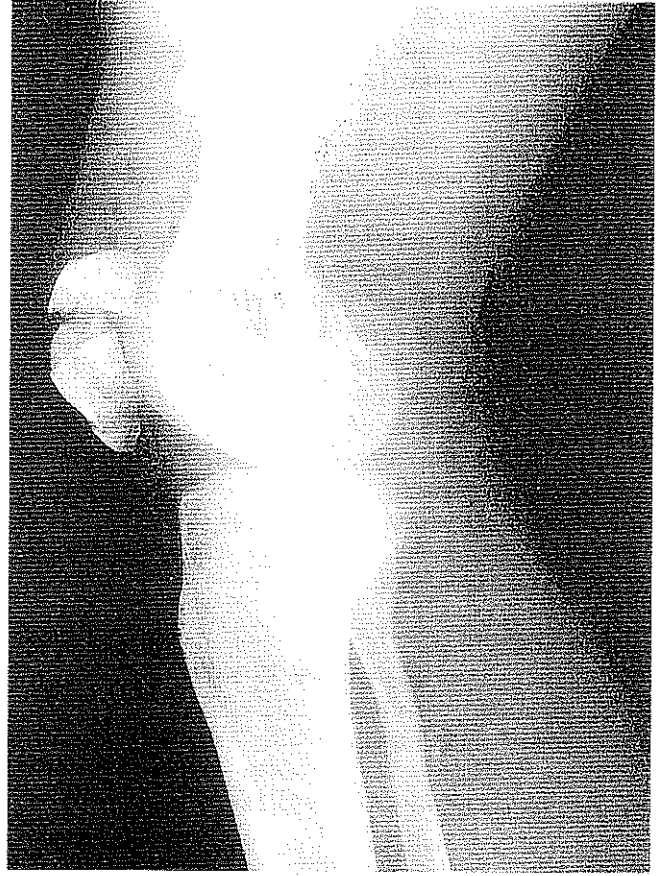
Yazışma Adresi : Dr. Zafer Orhan

Abant İzzet Baysal Üniversitesi, Düzce Tıp Fakültesi, Ortopedi ve Travmatoloji ABD, Bolu.

Resim 1a: 33 yaşında erkek hastanın preoperatif AP grafisi.



Resim 1b: Hastanın lateral grafisi.



erkek (%65.62), 11'i kadındı (34.37). 21 erkek hastanın 8'i sağ (%33), 11'i sol (% 52.4) ve ikisi bilateral olarak tespit edildi. 11 kadın hastanın 4'ü sağ (%36.3), 6'sı sol (%54.5) ve bir tanesi bilateral (%9.8) olarak bulundu.

Patella kırıklarının etyolojik dağılımı 13 trafik kazası (%41), 15 düşme (%47), 4 yüksekten düşme (% 12.5) şeklinde idi. Patella kırıklarının yaşa göre dağılımını araştırmaya çalıştık. 15 yaşın altında hastamızın mevcut olmadığını tespit ettik. En fazla patella kırığı görülen yaş grubu 30-50 yaş arasıydı.

32 hastanın 35 patella kırığı sınıflandırıldı. Bunların %54.20'si transvers kırık, %40.15'i çok parçalı kırık ve %6'sı (2 olgu) vertikal kırıktı. Osteokondral ve izole kutup kırığına rastlanmadı. Vertikal kırıklara vertikal insizyonla yaklaşıldı. Kırık fragmanlarına malleol vidalarıyla osteosentez yapıldı. Transvers kırıklarda; Magnuson yöntemi, gergi bandı, modifiye gergi bandı ve bunun 8 şeklinde modifikasyonu kullanıldı. Serimizdeki hiçbir hastaya parsiyel patellektomi ve total patellektomi yapılmadı. Çok parçalı kırığı olup gergi bandı uygulanan 3 hastanın postoperatif grafilerinde kırık tespitinin yeterli olmadığı görülerek postoperatif ikinci günde reoperasyona tabi tutuldular.

32 hastanın 6'sında açık patella kırığı saptandı. Açık kırıklar 3 hastada tip 1, bir hastada tip 2 ve 2 hastada tip 3

idi. Kliniğimizde tedavi gören bu 32 hastanın 8'i politravmalı hastalardı. Bilateral kırığı olan bir hastada ayrıca sağ ekstremitede tibia diafiz kırığı mevcuttu. Yine bilateral kırığı olan hastanın birinde sağ ekstremitede femur diafiz kırığı mevcuttu. Patella kırığı ile birlikte 4 hastada femur, 2 hastada tibia ve fibula, 1 hastada asetabulum ve bir hastada distal radius kırığı mevcuttu.

Hastalarımız ortalama 6.2 günde ameliyat edilmişlerdir. Hastaların ikisine spinal anestezi (%6), kalanına (% 94) genel anestezi tatbik edilmiştir. Hastalar genellikle 12-13. günlerde dikişleri alınarak taburcu edildi.

Kliniğimizde, patella kırıklı hastaya yaklaşımımız daima hastanın patellasını mümkün olduğunca korumak yönünde olmuştur. Bu nedenle öncelikle osteosentezle anatomik eklem yüzeyine sahip bir patella elde edilmeye çalışılmıştır. Osteosentez uygulamasını takiben eklem yüzeyi parmakla palpe edilerek kontrol edilmiştir. Gerekli görüldüğü durumlarda lateral grafi alınarak eklem yüzeyinin düzgünlüğünden emin olunmuştur. Osteosentezin stabilitesi gözönünde bulundurularak, postoperatif Robert- Jones veya uzun bacak sirküleri alçı yapıldı. Hasta tolere edebiliyorsa aynı gün, aksi takdirde tolere edebildiği en kısa sürede kuadriseps ekzersizlerine başlandı. Beş ila yedi hafta arasında alçı çıkarıldı.

Mektup ve telefon çağrımıza uyarak son kontrollerini

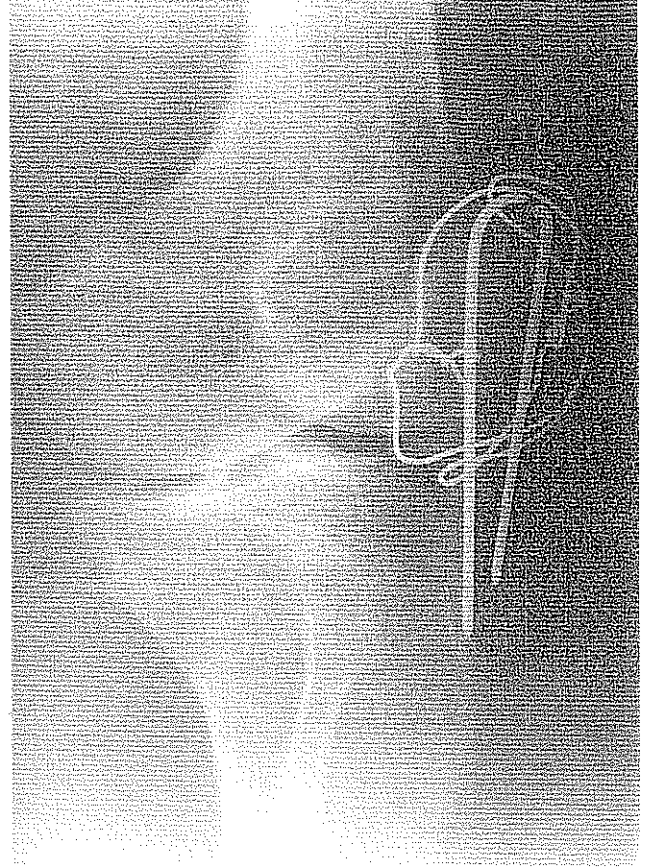
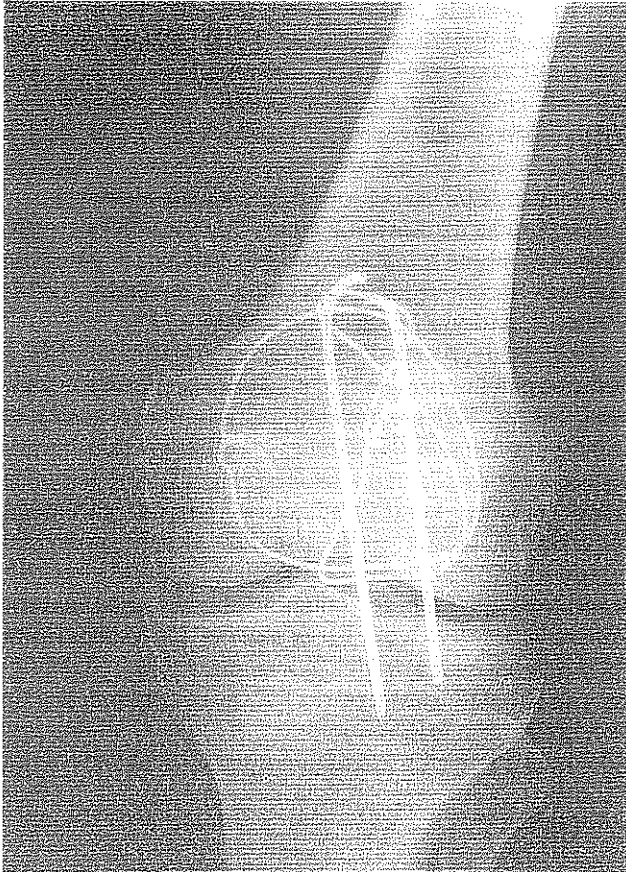
Resim 2a: 3 yıl sonraki kontrolünde AP grafisi.

yaptıran hastalar klinik, fonksiyonel ve radyolojik olarak değerlendirildiler. Hastalara anteroposterior, lateral ve tanjansiyel grafiler alındı. Osteosentez materyallerinin durumu, patellofemoral eklem yüzeyi, patellanın deformateleri ve artrozik bulguların araştırılması yapıldı. Radyolojik kriterler arasında osteoartrit, fibroz kaynama ve kaynamama, osteokondral fragmanların varlığı ve eklem yüzeyindeki basamaklanmanın derecesi vardı.

Hastaların fonksiyonel açıdan değerlendirilmesinde Böstman'ın klinik diz değerlendirme formu kullanıldı. Bu formda hastaların diz hareket sınırları, ağrısı, iş durumu, etkilenmiş olan ekstremitesindeki atrofi, yardımcı cihaz kullanıp kullanmaması, dizde efüzyon varlığı, dizde boşalma hissi duyup duymaması ve merdiven çıkmadaki problemleri gibi kriterler değerlendirilmiştir. Toplam 30 puan üzerinden yapılan bu değerlendirmede 28-30 puan mükemmel, 20-27 puan iyi, 20 puan altı ise kötü sonuç anlamına gelmektedir.

SONUÇLAR

Davetimize uyan 25 hastanın 27 patellasında yapılan fonksiyonel ve radyolojik değerlendirmede 5 hasta mükemmel (% 18.5), 7 hasta iyi (%26), 10 hasta orta (%37) ve 5 hasta kötü (% 18.5) olarak değerlendirilmiştir. Geri bandı uygulanan 15 hastadan 2 hasta mükemmel

Resim 2b: Kontrol lateral grafisi.**Resim 2c: Kontrol tanjansiyel grafisi.**

(% 13.33), 4 hasta iyi (%26.6), 7 hasta orta (%47), 2 hasta kötü sonuç (13.3) olarak değerlendirilmiştir. Magnuson tekniği uygulanan 2 hastanın sonuçları iyi, bir hastanın sonucu orta, bir hastanın sonucu kötü olarak değerlendirilmiştir. Modifiye gergi bandı uygulanan 7 hastadan üçü mükemmel (% 43), bir hasta (14.2) iyi, bir hasta orta (%14.2) ve 2 hasta da kötü (%28.4) olarak değerlendirilmiştir. Vertikal kırık hastanın sonucu orta olarak değerlendirilmiştir.

Patella kırığı olan hastalarımızda kaynama süresi en kısa 7.5 hafta en uzun 16 hafta ortalama 10.8 hafta olarak bulundu. Hiçbir hastada kaynama gecikmesi veya kaynamama meydana gelmedi. 2 hastada yüzeysel deri enfeksiyonu gelişti ve uygun antibiyoterapi ve pansumanla iyileşti. İmplant yetesizliğine bağlı redüksiyon kaybı hiçbir hastada oluşmadı. Hastaların dördünün uzun süreli takiplerinde kaynama sonrası serklaj teli kırılması görüldü. Fakat bunların hiçbirinde kırık ayrılması olmadı. Yapılan takipler sonrasında hiçbir hastada avasküler nekroza rastlanmadı. Bir hasta pulmoner emboli şüphesi ile postoperatif 12. günde dahiliye servisine nakledildi.

TARTIŞMA

Patella diz rotasyonu aksından, ekstansör mekanizmaya geçişine kadar, kuadriceps kasının yeterliliğini önemli bir şekilde düzenler. Bu fonksiyonunun performansı, patellaya binen son derece yüksek güçlere dayanması gerekliliğine bağlıdır. Bu nedenle patellanın korunması yanısıra uygulanacak cerrahi tedavinin yüksek güçlere dayanabilecek kapasitede olması zorunluluğu vardır. Tüm kırıklarda olduğu gibi patella kırıklarının tedavisindeki temel amaç; hastayı erken mobilize etmek, komşu eklem sertliklerine yol açmamak ve fonksiyonel olarak en iyi sonucu sağlamaktır.

Literatürde bildirilen yayınlardaki hastaların yaş ortalamaları incelendiğinde Böström 422 vakalıklı serisinde hastaların yaş ortalamasını 48, West Blodget ise 44 olarak bildirmiştir.(8,9). Bizim 35 olguluk serimizde yaş ortalaması 44.2 olarak tespit edildi. Literatür verilerine göre, patella kırıkları kadınlara oranla erkeklerde daha sık meydana gelmektedir. Biz kadın/ erkek oranını yaklaşık 1/2 olarak tespit ettik.

Böstrom deplasmanlı ya da deplasmanlı patella kırığı olan 320 hastanın takibi sonucu yaptığı değerlendirmede, vakaların % 92' sinde mükemmel ve iyi sonuç elde etmiştir. Kapalı tedavi ettiği kırıklarda % 99, cerrahi tedavi uyguladığı kırıklarda % 79 iyi sonuç elde etmiş. Kötü sonuç elde ettiği vakaların çoğunluğunu açık ve parçalı kırıklar oluşturmuştur.

Patella kırıklarının konservatif tedavisinde Böhler 2-3 mm parçalar arası ayrılmayı kabul eder (10). Böstrom ise 1972 yılında yayınladığı 422 patella kırığı serisinde parça ayrılmasını 4 mm' ye kadar, eklem yüzündeki basamaklaşmayı ise 3 mm'ye kadar kabul etmiştir. Conolly ve De Palma da konservatif tedavi için en çok 2-3 mm ayrılmayı kabul eder(11). Biz de 2-3 mm' ye kadar basamaklaşma ve 3-4 mm' ye kadar parça ayrılması olan hastalarda konservatif, daha fazla ayrılma ve basamaklaşma

olan vakalarda cerrahi tedavi uyguladık.

Kurap serklaj teli ile internal fiksasyon uyguladıkları 12 hastanın 9' unda iyi, ikisinde orta , birinde kötü sonuç elde ettiğini(4) , Domaniç ise, çevresel serklaj ile tedavi ettiği 24 patella kırığı serisinin 6'sında çok iyi, beşinde orta, dördünde de kötü sonuç bildirmiştir(12). Günel ise 23 hastanın 12'sinde iyi, 9'unda orta, ikisinde kötü sonuç aldıklarını bildirmiştir(13). Hüner ise AO germe bandı tekniği uyguladığı 6 hastanın ikisinde iyi, üçünde orta, birinde kötü sonuç elde etmiştir(14). Bizde AO germe bandı uyguladığımız 15 hastanın ikisinde çok iyi, 4'ünde iyi, 7'sinde orta, ikisinde kötü sonuç elde ettik. AO germe bandı tekniğinin çok fazla parçalı olmayan transvers kırıklarda iyi bir tedavi metodu olduğunu düşünüyoruz.

Esenkaya modifiye AO germe bandı tekniği uyguladığı 17 hastanın 8'inde iyi, 5' inde orta, 4'ünde kötü sonuç elde ettiğini ve AO germe bandı tekniğinin basit transvers kırıklarda uygun olduğunu, modifiye AO tekniğinin ise komplike kırıklarda uygulanabileceğini, gerekirse vida yada ilave tellerle kombine edilebileceğini ifade etmiştir(15). Tacal modifiye AO tekniği uyguladığı vakaların kuadriceps egzersizlerini daha rahat tolere ettiğini, diz hareketleri değerlendirildiğinde, sonuçların uygulanan cerrahi teknikle değişmediğini fakat ameliyat sonrası rehabilitasyon programının hareket genişliğinin sağlanmasında önemli olduğunu tespit etmiştir(16). Biz modifiye AO gergi bandı uyguladığımız 7 hastanın üçünde çokiyi ,birinde iyi, birinde orta , ikisinde kötü sonuç elde ettik.

Weber ve arkadaşları yaptıkları deneysel çalışmalarda çevresel serklaj, Magnuson, AO germe bandı ve modifiye AO germe bandı tekniğini karşılaştırmışlar ve modifiye AO germe bandı tekniği ile Magnuson tekniğinin AO germe bandı tekniğine göre daha stabil olduğunu ve kırıkta ayrışmaya izin vermediğini bildirmişlerdir(17). Aynı çalışmada uyguladıkları çevresel serklaj tekniğinin bu yöntemler arasında en az güvenilir olduğunu gözleyerek hem AO germe bandı tekniğinin, hemde çevresel serklaj tekniğinin tekrarlayan hareketlerde kırık hattında ayrışmaya izin verdiğini tespit etmişlerdir. Weber ve arkadaşları en iyi sonuçlarını modifiye AO tekniğinde elde ettiklerini ifade etmişlerdir.

Buzzi ve arkadaşları Anderson'un çevresel serklaj tekniği, AO germe bandı tekniği, modifiye AO germe bandı tekniği ile Lotke ve Ecker'in kelebek şeklindeki serklaj tekniğini karşılaştırarak modifiye AO germe bandı tekniğinin daha etkin stabilizasyon sağladığını yalnız Lotke ve Ecker tekniğinin kıyaslanabilir bir stabilizasyon sağladığını ifade etmiştir(1).

Yeşiller ve arkadaşları mini eksternal fiksator ile Magnuson, AO germe bandı ve modifiye AO germe bandı tekniğini karşılaştırmışlar ve en stabil yöntemin mini eksternal fiksator ile fiksasyon yönteminde olduğunu, daha sonra AO germe bandı tekniğinin daha stabil fiksasyon sağladığını ifade etmişlerdi(5).

Parçalı ve deplase kırıklarda en iyi tedavi metodunun ne olacağı konusunda hala görüş birliği mevcut değildir. Total

patellektomi, kısmi patellektomi, anterior longitudinal veya çevresel tel veya vidalarla internal fiksasyon, germe bandı tekniği, tel ve vidalarla açık redüksiyon veya eksternal fiksatörle tespit, kapalı redüksiyon perkütan sütür fiksasyonu veya kombine tedavi uygulayanlar vardır.

Patella kırıklarının cerrahi tedavisinde kısmi patellektomi etkili bir tedavi seçimi olabilir. Nummi, kısmi patellektomi uyguladığı hastaların uzun süreli takipleri sonucunda %62 vakada iyi, %29 vakada orta ve % 9 vakada kötü sonuç bildirmiştir. Uyumlu hastalarla daha iyi sonuçlar elde etmiş ve %20-49 vakada ekstansör mekanizmanın kaybı meydana gelmiştir.

Saltzman, C.L. ve arkadaşları yaptıkları çalışmada 2 mm'den fazla deplase olan patella kırıklarından kısmi patellektomi uyguladıkları 43 hastanın 40'ını takip ederek değerlendirdiler. Bu hastaların 33'ü proksimal kutup, 7'si distal kutup kırığı idi. En geniş parça korunarak yaptıkları kısmi patellektomi ve patellar tendonun kalan fragmana fiksasyonu şeklindeki teknikte 31 (%78) hasta da iyi sonuçlar aldıklarını ifade ettiler. Saltzman ve arkadaşları yaptıkları bu çalışmada sonucu etkileyen faktörleri 1) Kırığın şekli, 2) Ameliyat sonrası enfeksiyon, 3) Aynı taraf kırıklar, 4) Kalan fragmanın büyüklüğü şeklinde sıralamışlardır(18).

Kısmi patellektominin çok parçalı, deplase alt ve üst kutup kırıklarında cerrahi olarak stabil bir fiksasyon sağlanamayan hastalara uygulanabileceğini düşünüyoruz.

Patella kırıklarının tedavisinde patellektominin yeri konusundaki tartışmalar Ralf Broke'un 1937 yılında 30 vakalık bir seride iyi sonuçlar elde ettiğini bildirmesi, yine 1945 yılında Watson Jones'un patellektominin üstünlüklerinden bahsetmesi, 1958'de Duthie ve Hutckinson'un bu görüşe destek vermesi (19) üzerine patella kırıklarının tedavisinde patellektominin yeri konusunda tartışmalar başlamıştır.

1945'te Haxton ve 1971 yılında Kauffer'in çalışmaları sonucunda patellektominin diz ekstansör mekanizmasında % 30 kadar azalmaya yol açtığını göstermiştir (9,20).

Levack ve arkadaşları patella kırığı olan 64 vakalık bir seride total patellektomi ve internal fiksasyon tekniklerini karşılaştırmışlar ve patellektomi uygulanan hastalarda % 60 iyi, % 20 orta sonuç elde etmişlerdir. Çevresel serklaj ve AO germe bandı tekniği ile internal fiksasyon uyguladıkları 30 hastada %31 iyi,%33 orta ve % 36 kötü sonuç elde etmişlerdir(21).

Günel 53 vakalık serisinde 5 hastaya total, 19 hastaya parsiyel, 29 hastaya da osteosentez tekniği uygulamış ve total patellektomi uyguladığı hastalarda % 26, osteosentez uyguladığı vakalarda % 45 iyi sonuç elde etmiştir. Dikkati çeken bulgu olarak osteosentez uygulanan kötü vakaların % 45'inde kuadriceps gücü kaybı yokken, total ya da parsiyel patellektomi yapılan vakalarda ileri derecede güç kaybının meydana geldiğini ifade etmiştir. Günel, en kötü sonuçları kısmi patellektomi uyguladığı vakalarda elde etmiş, bu vakalarda az yüzey miktarının kuvvetlere karşı koymakta olduğunu ve distal parça eksizyonlarında avasküler nekroz

oranının yüksek olduğunu ifade etmiştir(13).

Scott 71 patellektomili hastanın yalnızca %5'inde normal diz fonksiyonu elde etmiş ve cerrahi tedavi uygulanan hastalarda bu fonksiyonun normale ulaşması 6-12 ay sürmüştür(22).

Son yıllarda, deplase patella kırıklarının cerrahi tedavisinde temel görüş rijit, stabil bir anatomik fiksasyon sağlayan ve erken harekete izin veren tedavi yönteminin uygulanmasıdır. Yapılan çalışmalarda ekstremitenin ameliyat sonrası uzun süre açığı ya da atel ile immobilizasyonu uygulanan hastalarda hareket kısıtlılığının meydana geldiğini göstermiştir. (14,17,23,24)

Lotke ve Ecker'e göre en iyi sonuçlar patellada minimal ayrılması olan ve konservatif tedavi uygulanan vakalarda elde edilmiştir. Bunlarında %20-30'unda bir takım fonksiyon kayıpları meydana gelmiş ve % 3'ünde kötü sonuçlar elde edilmiştir (25). Aynı yazarlara göre cerrahi tedavi uygulanan hastaların %21'inde kötü sonuç elde edilmiştir.

Scapinelli 162 transvers kırıktan 38'i proksimal olmak üzere 41 (%25)'inde avasküler nekroz, üçünde parsiyel avasküler nekroz bildirmiş ve bunun 1-2 ayda ortaya çıktığını, üçüncü ayda en üst düzeye ulaştığını bildirmiştir. Aseptik nekroz meydana gelen kırıkların 38'i proksimal parçada meydana gelmiştir. Bu kırıkların çoğu tedavi öncesi deplasmanı fazla olan ve katgüt sütürlerle tedavi edilen hastalar idi(26).

Domaniç, 32 hastanın takibinde 6 hastada avasküler nekroz tespit etmiş ve 3 yıllık takipte beşinde iyileşme meydana gelmiştir(12). Biz hastalarımızda yaptığımız uzun aralıklı takiplerde avasküler nekroz tespit edemedik.

Nummi kapalı tedavi edilen vakalarda %7.4, osteosentez uygulanan vakalarda %11 redüksiyon kaybı bildirmiştir. Cerrahi tedavi uyguladığımız hastaların hiçbirisinde redüksiyon kaybı oluşmamıştır.

Domaniç 7 hastada yüzeysel, 5 hastada derin enfeksiyon bildirmiştir(12). Esenkaya ise 27 hastanın takibinde yüzeysel ya da derin enfeksiyon tespit etmemiştir(15) Bizim vakalarımızda ise 2 (%7.4) hastada yüzeysel enfeksiyon meydana geldi ve uygun tedavi ile düzeldi. Hiçbir hastamızda derin enfeksiyon gelişmedi.

Esenkaya 4 (%4.8) vakada serklaj teli kırığı meydana geldiğini bildirmiş, fakat hastalarda kaynama sorunu meydana gelmemiştir(15). Bizim olgularımızda 4 (%14.8) vakada serklaj teli kırılması meydana geldi ve 3 vakada da Kirschner teli migrasyonu (%11.1) meydana geldi. Fakat bu olgularda kırık kaynaması tamamlanmıştı.

KAYNAKLAR

1. Aglietti,P., Buzzi,R: *Fractures of the Patella, Surgery of the Knee*.Ed: Insall,J.N.Churchill Livingstone Inc.,1993.
2. Johnson,E.E: *Fractures of patella, Rockwood and Green's Fractures in Adults*.3 rd edition. J. P. Lippincott Company. Vol.2,p:1762,1991.
3. Dai,K.R., Hou,X.K., Sun,Y.H., Tang,R.G., Qui,S.J., Ni,C:

- Treatment of intraarticular fractures with shape memory compression staples. *Injury*.24:651,1993.
4. Kurap,G., Çöl,A., Şeflek,N., Akyol,Ş: Patella kırıklarının Kompresyon ile Osteosentezi. *Acta. Orthop. Traumatol. Turc.* 10(1): 92,1976.
 5. Yeşiller,E., Durmaz,H., Çakmak,M., Arıtamur,A: Transvers patella kırıkları için kliniğimizde geliştirilen mini eksternal fiksatör'e ait biyomekanik bir çalışma. *Acta. Orthop. Traumatol. Turc.*24:163,1990.
 6. Ma,Y.Z., Zhang, Y. F., Qu, K.F., Yeh, K.F.: Treatment of Fractures of the Patella with Percutaneous Suture. *Clin. Orthop.* 191:235,1984.
 7. Müller, M.E., Allgöwer, M, Schneider, R., Willenegger, H: *Manual of Internal Fixation.* Springer-Verlag,3rd edition, 1991.
 8. Aglietti,P., Chambat,P: *Fractures of the Knee, Study of the Knee.* Churchill Livingstone Inc., New York p.395,1984.
 9. Blodgett, W.E., Fairchald, R.D: *Fractures of the Patella* J.A.M.A.106(25):2121,1936.
 10. Rockwood,C.A., Green,D.P: *Fractures of the patella, Fractures in adults.*J.B.Lippincott Company, Philadelphia, p:1444,1975.
 11. De Palma, A.F., Flynn, J.J: *Joint Changes Following Experimental Partial and Total Patellectomy.* J. Bone Joint Surg 40-A:395,1958.
 12. Domaniç,Ü., Durmaz,H., Çakmak,M., Taşer,Ö., Akalın,Y: *Patella Kırıklarının Cerrahi Tedavisi ve Geç Sonuçları.* *Acta. Orthop. Traumatol. Turc.* 14(2):167,1985.
 13. Günal,İ., Zümrüt,Ü., Araç,Ş., Atilla,S: *Patella kırıklarında cerrahi tedavi sonuçları.* *Acta. Orthop. Traumatol. Turc.* 25:138,1991.
 14. Hüner, H., Çetinus,E., Cever,İ. *Patella kırıklarında cerrahi tedavi sonuçlarımız.* *Acta. Orthop. Traumatol. Turc.* 25:90, 1991.
 15. Esenkaya,İ., Kafadar,A., Bombacı,H., Aydoğdu,S., Türkmen, İ.M.: *Patella kırıklarında cerrahi tedavi sonuçları.* *Acta. Orthop. Traumatol. Turc.*28:366,1994.
 16. Tacal, T., Mergen, E., Yıldız, Y: *Transvers patella kırıklarında farklı iki fiksasyon metodunun karşılaştırılması.* *Acta. Orthop. Traumatol. Turc.*24:316,1990.
 17. Weber, M.J., Janecki,C.J., McLeod, P., Nelson,C.L., Thompson, J.A: *Efficacy of Various Forms of Fixation of Transvers Fractures of The Patella.* J. Bone Joint Surg. 62-A:215,1980.
 18. Saltzman,C.L., Goulett,J.A., McClellan,R.T., Schneider, L.A., Mathews,L.S: *Results of Treatment of Displaced Patellar Fractures by Partial Patellectomy.* J.Bone Joint Surg.72-A:1279,1990.
 19. Duthie,H.L., Hutchinson,J.R: *The Results of Partial and Total Excision of the Patella.* J.Bone Joint Surg.40-B:75,1958.
 20. Ağcaoğlu, A.M: *Total Patellektomiler, Uzmanlık Tezi.* İst. Üniv. Cerrahpaşa Tıp Fak.Ortopedi ve Travmatoloji Kliniği,1990.
 21. Levak,B., Flannagan,J.P., Hobbs,S: *Results of Surgical Treatment of Patellar Fractures.* J. Bone Joint Surg 67-B:416,1985.
 22. Scott, W.N., Insall,J.N: *Injuries of the Knee, Rockwood and Green's Fractures in Adults.* 3 rd edition. J.P. Lippincott Company. Vol. 2,p:1799,1991.
 23. Curtis,M.J.: *Internal Fixation for Fractures of the patella* J.Bone Joint Surg.72-B:280,1990.
 24. Gardiner,J.S., Mcinerney,V.K., Avella, D.G., Valdez,N.A.: *Injuries to the Inferior Pole of the Patella in Children.**Pediatric Update.* 13.Orthop.Rev.19(7):643,1990.
 25. Lussenhop,S., Rehder,U.,Kolgen,E: *Anatomy and function of the patellar retinacula.*J.Bone Joint Surg.75-B:141, Suppl,1993.
 26. Scapinelli,R: *Blood supply of the human patella.*J.Bone Joint Surg. 49-B:563, 1967.