

ÜST EKSTREMİTE KOMPLET AMPUTASYONUNDA REİMLANTASYON

REPLANTATION IN THE COMPLET AMPUTATION OF THE UPPER EXTREMITY

Dr. Yahya ÜNLÜ, Dr. Naci EZİRMİK*, Dr. Ünsal VURAL, Dr. Yusuf VELİOĞLU

SUMMARY

Trauma of the upper extremity can be a cause of significant morbidity and disability to otherwise productive people. Wounded extremity can be saved by replantation of the amputated parts. Replantation of traumatic amputations can be performed with reasonable success at a regional medical center when experienced surgeons, appropriate and experienced equipment, and skilled ancillary care are available. Successful replantation significantly reduces the morbidity of upper extremity amputations. We present one case that, 9 year-old, was bridged to our hospital because of total arm amputation after sustained during use of a lawn mower. His arm was saved by urgency surgery

KeyWords: Amputation, revascularization, replantation of upper extremity.

GİRİŞ

Üst ekstremitenin travmatik amputasyonları, ekstremitenin kaybının yanında hasta kaybına da sebep olan ciddi, klinik bir tablodur. Amputasyonlar komplet ve inkomplet olarak iki gruba ayrılmaktadır. Bu tür travmalar genellikle testere, baskı presleri, tarım aletleri, halat ve bıçak gibi aletlerin kullanımına bağlı olarak meydana geldiği için, üçüncü, dördüncü ve beşinci dekatlarda sık görülmektedir (1-5). Ekstremiten amputasyonlarına deneyimli cerrahların, uygun ve tecrübeli ekipmanın ve yardımcı personelin bulunduğu merkezlerde başarılı bir şekilde müdahale edilebilmektedir (6,7).

Bu çalışmada, 9 yaşında sol kolunu tarım aletine kaptırma sonucunda total kol amputasyonu ile hastanemize getirilen ve acil müdahale ile sol kolu kurtarılan bir olgu sunulmuştur.

OLGU

Dokuz yaşındaki erkek olgu, sol kolunu bir tarım aletine (patos) kaptırması sonucu total amputasyon nedeniyle hastanemize acil kliniğine olaydan yaklaşık 5 saat sonra başvurmuşdur. Hastanın ampute olan sol kolu buz kesesi içerisinde idi. Genel durumu kötü ve şuuru açık değildi. Kan basıncı 60/40 mmHg, kalp hızı 120/dk idi. Sol kol, sol omuz ekleminden hemen distalinden (aksiller bölgenin hemen distali) total ampute idi. Yara yeri ve ampute kol kirli idi. Ayrıca, sağ bacak 1/3 orta kesimde dışarıdan kemik parçalarının gözüktüğü, tip-II açık fraktür mevcuttu. Direkt X-Ray graflerinde; sol humerus subcapital bölgede transver fraktür, sağ tibia ve fibula 1/3 orta kesimde deplase fraktür mevcuttu. Operasyona hazırlarken, hastaya intravenöz antibiyotiklerle birlikte tetanus profilaksisi yapıldı. Hasta acil olarak operasyona alındı. Genel anestezi altında,

amputasyon bölgesi ve ampute kol %0.9'luk isotonic solüsyon ile yıkanarak temizlendikten sonra isotonic povidon ile antisepsi sağlandı. Öncelikle sol humerusa açık perkutan pinleme ile minimal osteosentez yapıldı. Amputasyon bölgesinden aksiller arter, ven ve sinir eksplore edildi. Ayrıca ampute kısımdaki brakial arter, ven ve sinir bulunarak anastomoz için uygun hale getirildi. Brakial artere 3F fogarty kateteri gönderilerek, arterin distaline trombektomi yapıldı, venin de distal akım sağlandı. Aynı zamanda irrigasyon sıvısı (heparin bikarbonat-papaverin-trasyolol-kortizon-izotonik sol arterden verilerek venden alındı ve böylece distal akım sağlanarak, toksik maddeler uzaklaştırıldı. Sol bacadan alınan safen ven interpozisyonu ile aksiller artere uç-yan, brakial artere uç-uca (6 cm'lik safen ven) 6/0 propiler sütür ile anastomoz yapıldı. Aynı işlem aksiller ven ile brakial ven için de yapıldı (ven interpoze edilmeden). Aynı safen vene başka bir yandaş derin ven uç-yan anastomoz yapıldı. Duplex ultrason ile distal nabazanlarda bifazil akım mevcuttu.

Radial ve ulnar sinir anastomozları sağlandı, fakat median sinirin proksimal ucu bulunamadığı için anastomozu yapılamadı.

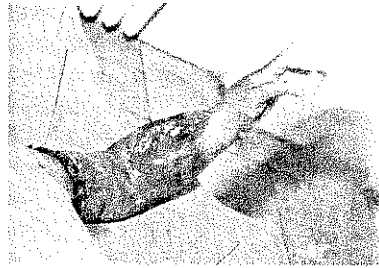
Kolun kas dokuları, tendonları suture edildikten sonra kanama kontrolünü takiben, cilt altı ve cilt dokusu debride edildikten sonra kapatıldı. Ayrıca, sağ tibiaya ve fibulaya açık perkutan pinleme yapıldı. Kol atele alınarak operasyona son verildi.

Postoperatif dönemde; 1. günde kolda ve elde ödem gelişti, ön kol kompartman basıncı yüksek bulunarak, ön kol mediyal ve lateralinden, avuç içinden ve el sırtından fasyotomi yapıldı. Distal nabazanlar duplex ultrason ile mevcuttu. Postoperatif 3. günde ödem ve serohemorajik

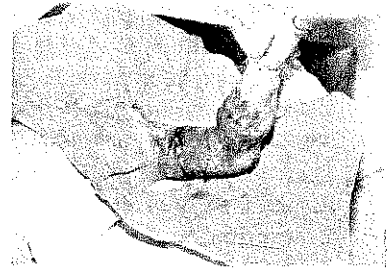Resim 1: Reimplantasyon yapılan ekstremitenin postoperatif 3. gün görünümü.



Resim 2: Reimplantasyon yapılan ekstremitenin postoperatif 3. gün görünümü.



Resim 3: Reimplantasyon yapılan ekstremitenin postoperatif 3. gün görünümü.



sızıntı azaldı (Resim I,II,III). Postoperatif 5. günde hiperbarik oksijen tedavisi uygulanmak üzere hasta, İstanbul Tıp Fakültesine sevk edildi.

Hastanın 6 aylık takibinde distal nabızları palpabl idi. Nörodefisit mevcut olup, global kol hareketleri iyi olmasına rağmen, el ve parmak hareketleri yeterli değildi (Resim IV,V). Hastanın koluna ve eline daha aktif hareket kazandırmak amacıyla rehabilitasyon çalışmalarına devam edilmektedir.

TARTIŞMA

Üst ekstremitte reimplantasyonu, Alexis Carrel'in 1906 yılında kan damarları ile ilgili çalışmasıyla başlamıştır. Bu çalışmadan dolayı, 1912 yılında Nobel ödülünü kazanmıştır (8). Nylen 1921 yılında, kulak ameliyatlarında büyütme (mikroskopu) kullanmıştır (9). Jacobson ve Suarez 1960 yılında, deneysel bir çalışmada mikrovasküler tekniği kullanmışlardır (10). İlk başarılı reimplantasyon, Malt ve McKhann tarafından yapılmıştır (2). Komatsu ve Tamai 1965 yılında ilk parmak reimplantasyonunu gerçekleştirmişlerdir (11). Günümüzde bu işlemler başarılı bir şekilde yapılabilmektedir (6,7).

Reimplantasyon yapılacak hastanın seçimi oldukça önemlidir. Bu işlem için ideal olan hastalar, başparmak, birden fazla parmak amputasyonları ve parmakların proksimalindeki herhangi bir amputasyonu olanlardır. Çocuklarda herhangi bir seviyedeki amputasyon reimplantasyon için değerlendirilmelidir (6,12,13). Reimplantasyon için kötü olan adaylar: ciddi crush yaralanması, uzun süren sıcak iskemi ve birden çok yerde amputasyonu olanlardır (12,13). Aynı zamanda aterosklerozu, mental bozukluğu veya başka ciddi hastalığı olanlar kötü adaylardır (12).

El bileğinin proksimalinde kalan amputasyonlarda sıcak iskemi süresi 6 saatten fazla ise veya parmaklar için bu süre 12 saatten daha fazla ise, reimplantasyon genellikle tavsiye edilmemektedir. Proksimal amputasyonlarda soğuk iskemi süresi 12 saatten fazla ise, reimplantasyon genel olarak yapılmamaktadır (6). Olgumuzda sıcak iskemi süresi yaklaşık 5 saat kadar olup, reimplantasyon için optimal müdahale sınırları içerisinde idi.

Ampute kısım soğuk ortamda saklanmazsa yaklaşık olarak 6 saat canlı kalacaktır. Soğuk ortamda saklanırsa 12

saat canlı kalabilir, eğer bu doku parmak ise, parmakta kas dokusu olmadığı için, 12 satten daha uzun süre canlı kalabilir (6).

Ampute olan kısım, nemli bir gaza sarılarak içerisinde buz eriyiği bulunan ağzı kapalı bir kaba veya poşete konulmalıdır (12). Direkt olarak buz içine konulmamalı ve dondurulmamalıdır. Hastanın ve ampute kısmın transportu, mümkün olduğu kadar hızlı yapılmalıdır (6).

En iyi reimplantasyon iyileşmesi çocuklarda ve distal amputasyonlarda görülmektedir (6,14). Olgumuz bu açıdan şanslı grup içerisinde idi.

Operasyondan hemen önce ampute olan bölge ve amputasyon materyali steril ringer laktat veya %0,9'lük izotonik solüsyon ile iyice yıkayıp, temizlendikten sonra, kirli kısımlar debride edilmelidir. Damarlar ve sinirler ortaya çıkarılır. Sonra kırık kemikler tespit edilerek iskelet fiksasyonu sağlanır. Mekanik stabilizasyon sağlamak için de tendonlar onarılır. Daha sonra, mikrocerrahi yöntemiyle arterler sonra venler ve sinirler tamir edilir. En son, yumuşak doku ve deri gevşek olarak kapatılır (12,13). Ameliyat sonrası takip sık fizik muayene, ısı probu, duplex ultrasonografi ve nabız oksimetresi ile yapılabilir (7,12).

Üst ekstremitte reimplantasyonunun başarısı ile ilgili çok çeşitli çalışmalar vardır. Genel olarak, reimplant canlılığı %69-90 arasındadır (3,7,12). Çocuklarda bu oran %70'den daha yüksek değildir (1,3,4). Ampute kısmın reimplantasyonundan sonraki başarısızlığın en başta gelen nedeni, ciddi crush yaralanmasıdır. Daha sonra arteriyel

Resim 4: Reimplantasyon yapılan aynı ekstremitenin postoperatif 6. aydaki görünümü.



tromboz sonucu oluşan reimplant yetersizliği gelmektedir (15). Hamilton ve ark., arteriyel rekonstrüksiyon yapılan olgularda, genel olarak ven greftlerinin kullanımından sonra cerrahi başarı oranının oldukça yüksek olduğunu belirtmektedirler (1). Bizim olguda da arteriyel ve venöz rekonstrüksiyon için safen ven kullanılmıştır.

Ameliyat sonrası başarılı vakalarda el fonksiyonları geniş bir yelpaze içinde değişmektedir. Hastanın yaşı, gerek reimplantasyon ve gerekse revaskülarizasyondan sonra sinir onarımı (sensory recovery) etkileyen en önemli etkenlerdir. Bu durum, dokuz yaşın altında en iyidir (4).

Sonuç olarak, Ekstremité reimplantasyonunun başarısı; hasta seçimine, hastanın yaşına ve başka hastalıkların bulunmasına, yaralanma şekline ve yaranın durumuna (crush, kirlilik vb.), sıcak iskemi süresine, ampute kısmın saklanması şekline, hastaneye geliş süresine, amputasyonun komplet veya inkomplet oluşuna ve cerrahi müdahale şekli ile kullanılan vasküler grefte göre değişebilmektedir.

Üst ekstremité amputasyonlarında, yeterli düzeyde fonksiyonel bir ekstremité elde etmede distal amputasyonların reimplantasyonu tavsiye edilmekle birlikte, proksimal amputasyonların reimplantasyonu da hasta psikolojisi ve etik açıdan önemlidir.

KAYNAKLAR

1. Hamilton R.B, O'Brien B.M, Morrison A and MacLeod A.M. Survival factors in replantation and revascularization of the amputated thumb-10 years experience. *Scandinavian J. Plast and Reconstr. Surg.*, 18: 163-173, 1984.
2. Malt RA, McKhann C. Replantation of severed arms. *JAMA* 189:716, 1964.
3. Urbaniak JR, Roth JH, Nunley JA, et al. The results of replantation after amputation of a single finger. *J Bone Joint Surg.* 67-A: 611-619, 1985.
4. Saies AD, Urbaniak JR, Nunley JA, et al. Results after

Replantation and Revascularization in the Upper Extremity in Children. The Journal of Bone and Joint Surgery. 76-A: 1766-1776, 1994.

5. Daoutis NK, Gerostathopoulos N, Efsthathopoulos, et al. Major amputation of the upper extremity. Functional results after replantation/revascularization in 47 cases. *Acta Orthop Scand (Suppl 264)* 66:7-8, 1995.

6. Green DP, Hotchkiss RN and Pederson WC (Eds). *Green's Operative Hand Surgery, Fourth Edition. Replantation* (Eds, Goldner RD and Urbaniak JR). Philadelphia, Pennsylvania, 1999; Vol. 1, Chapter 34: pp 1139-1157.

7. Troum S, Floyd WE. Upper Extremity Replantation at a Regional Medical Center: A Six-Year Review: *The American Surgeon.* Vol.61: 836-839, 1995.

8. Carrell A. *Surgery of the blood vessels and its application to the changes of circulation and transplantation of organs.* Johns Hopkins Hosp. Bull 184: 236-237, 1906

9. Weiland AJ. Foreword. In: Gordon L, ed. *Microsurgical reconstruction of the extremities.* New York: Springer-Verlag, Inc., 1988.

10. Jacobson JH, Suarez EL. *Microsurgery in the anastomosis of small vessels.* S Forum, 11: 243, 1960.

11. Komatsu S, Tamai S. Successful replantation of a completely cut-off thumb: Case report. *Plast Reconstr Surg.* 42: 374-377, 1968.

12. Urbaniak JR. Replantation of amputated limbs and digits. In: Sabiston DC, ed. *Textbook of Surgery.* 14th ed. Philadelphia: WB Saunders Company, 1991: pp 1377-1381.

13. Feller A, Graf P, Biemer E. Replantation Surgery. *World J Surg.* 15: 477-485, 1991.

14. Glickman LT, MacKinnon SE. Sensory recovery following digital replantation. *Microsurgery,* 11: 236-242, 1990.

15. Blomgren I, Blomqvist G., Ejeskar A, et al. Hand Function after Replantation or Revascularization of Upper Extremity Injuries. *Scand J Plast Reconstr Surg.* 22: 93-107, 1988.